

گزارش یک مورد واریاسیون در شریان تغذیه‌کننده عصب مدین در انتهای دیستال ساعد: گزارش موردی

چکیده

دریافت: ۱۳۹۹/۱۲/۲۶ ویرایش: ۱۳۹۹/۰۱/۰۶ پذیرش: ۱۴۰۰/۰۳/۲۳ آنلاین: ۱۴۰۰/۰۴/۰۱

زمینه و هدف: عصب مدین یکی از مهمترین شاخه‌های شبکه بازویی است. با توجه به نقش آن در عصب‌دهی حرکتی و حسی در ساعد و دست، الگوی خون‌رسانی آن از اهمیت بالایی برخوردار است. آگاهی از واریاسیون‌های شریان تغذیه‌کننده این عصب سبب کاهش بروز نکروز و ایسکمی عصب طی پروسیجرهای جراحی و تشخیصی می‌شود.

معرفی بیمار: در طی تشریح روتین جسد مردی در حدود ۶۵ سال فیکس شده در فرمالین، مشاهده کردیم که یک شاخه قطور منشا گرفته از شریان رادیال، با عبور از سطح قدامی عضله فلکسور کاری رادیالیس عصب مدین را در انتهای دیستال ساعد سمت چپ خون‌رسانی می‌کند، درحالی‌که هیچ شاخه اصلی دیگری عصب را در ساعد تغذیه نمی‌کرد.

نتیجه‌گیری: با توجه به موقعیت سطحی عصب مدین در انتهای دیستال ساعد آسیب‌های فیزیکی به عصب و شریان تغذیه‌کننده آن منجر به نکروز و ایسکمی عصب شده و در نهایت انتقال پیام‌های حسی و حرکتی مختل می‌شود.

کلمات کلیدی: شبکه بازویی، شریان تغذیه‌کننده، شریان رادیال.

فخرالدین آقاجان‌پور، رضا سلطانی، آذر افشار، حجت‌الله عباس‌زاده، رضا ماستری فراهانی، محسن نوروزیان*

گروه بیولوژی و علوم تشریح، دانشکده پزشکی، دانشگاه علوم پزشکی شهید بهشتی، تهران، ایران.

*نویسنده مسئول: تهران، دانشگاه علوم پزشکی شهید بهشتی، دانشکده پزشکی، گروه بیولوژی و علوم تشریح.

کد پستی: ۹۳۹۵-۴۷۱۹

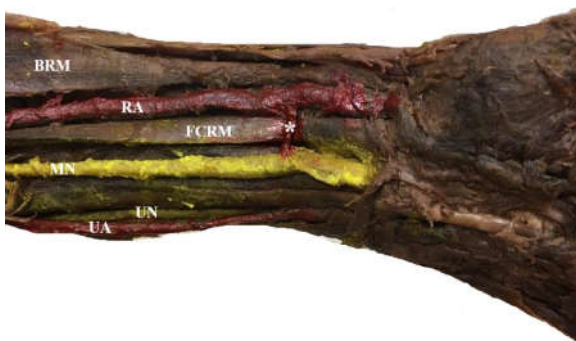
تلفن: ۲۳۸۷۲۲۵۵-۰۲۱

E-mail: norozian93@gmail.com

مقدمه

شریان بازویی قرار داشته سپس در بخش میانی بازو از جلوی شریان عبور کرده و در انتهای دیستال بازو در سمت داخل این شریان قرار می‌گیرد. پس از ترک کانال بازویی وارد حفره کوپیتال شده و با عبور از بین دو سر عضله پروناتور ترس حفره را ترک و با قرار گرفتن بین عضلات فلکسور سطحی و عمقی انگشتان در ساعد طی مسیر می‌کند. در نهایت با عبور از تونل کارپ، در دست به شاخه‌های انتهایی تقسیم می‌شود.^۱ خون‌رسانی به عصب از اهمیت بالایی برخوردار است. هرگونه فشار مزمن یا حاد به عصب یا عروق تغذیه‌کننده آن منجر به نوروپراکسی (Neuropaxia) و نکروز آکسون و غلاف میلین و در نهایت تاخیر در هدایت عصبی می‌شود. در نتیجه اختلالات حسی و حرکتی در ساعد و دست بروز می‌کند.^۲ عصب مدین توسط شاخه‌هایی از شریان براکیال، اولنار، رادیال، بین

عصب مدین (Median nerve) یکی از پنج شاخه اصلی شبکه بازویی است که از اتصال سگمان‌های نخاعی C5-C7 از طناب خارجی و C8, T1 از طناب داخلی در سطح قدامی بخش سوم شریان آگزیلاری تشکیل می‌شود. این عصب مسیر کوتاهی را در حفره آگزیلاری در پشت عضلات پکتورالیس ماژور و مینور و در جلو عضله ساباسکاپولاریس طی می‌کند. سپس با عبور از بخش خارجی کنار تحتانی عضله سینه‌ای بزرگ این حفره را ترک کرده و وارد کانال بازویی (Cruveilheir) می‌شود. در این کانال در جلو سپتوم بین عضلانی داخلی بین عضلات دو سر بازویی و براکیالیس قرار می‌گیرد. عصب مدین در انتهای پروگزیمال بازو در طرف خارج



شکل ۱: BRM: عضله براکیورادیالیس، RA: شریان رادیال، FCRM: عضله فلکسور کربی رادیالیس، MN: عصب مدین، UN: عصب اولنار، UA: شریان اولنار، شاخه شریانی تغذیه کننده عصب مدین

پالمار سطحی عصب را تغذیه نمی‌کرد. در سمت راست، عصب مدین توسط شاخه‌هایی از شریان بین استخوانی قدامی و اولنار تغذیه شده بود.

بحث

براساس منابع سه الگوی خونرسانی برای عصب مدین وجود دارد، نوع ۱: توسط شریان مدین که از محل دو شاخه شدن شریان بازویی، شریان بین استخوانی قدامی یا اولنار منشأ می‌گیرد، نوع ۲: شاخه‌هایی که از شریان‌های رادیال و اولنار جدا شده و پس از رسیدن به سطح قدامی عصب به دو شاخه کوچک‌تر پروگزیمال و دیستال تقسیم شده و با یکدیگر آناستوموز می‌کنند، نوع ۳: شریان مدین و شاخه‌های صعودی از قوس پالمار سطحی عصب را در انتهای دیستال ساعد و میچ دست تغذیه می‌کنند.^۱ شریان مدین به‌طور عمده عصب را در نواحی پروگزیمال ساعد و شریان اولنار عصب را پیش از فلکسور ریتناکولوم خونرسانی می‌کنند، اما خونرسانی به آن توسط شریان رادیال یا شاخه‌های آن با شیوع کمتری رخ می‌دهد.^۷ در این نمونه یک شاخه شریانی به‌نسبت قطور از شریان رادیال عصب مدین را در انتهای دیستال ساعد نزدیک به فلکسور ریتناکولوم تغذیه کرده است و هیچ شاخه اصلی از شریان اولنار، قوس پالمار سطحی به عصب خونرسانی نکرده بود. همچنین در نواحی پروگزیمال ساعد شریان مدین وجود نداشت. در چنین واریاسیونی که عمده خونرسانی

استخوانی قدامی و مدین تغذیه می‌شود. الگوی واریاسیون در شاخه‌هایی که خونرسانی به اندام فوقانی و عصب مدین را تامین می‌کنند در گذشته توسط Ramage و Rodríguez بررسی شده که نشان‌دهنده تنوع در الگوی خونرسانی آن است.^۹ این واریاسیون‌ها در کتب و منابع آناتومی و جراحی ثبت می‌شوند. باتوجه به نقش عصب مدین در عصب‌دهی حسی و حرکتی به ساختارهای اندام فوقانی به خصوص عضلات قدامی ساعد و عضلات تار دست، درک الگوی خونرسانی آن از اهمیت بالایی برخوردار است. هدف ما از گزارش این مورد واریاسیون در خونرسانی به عصب مدین، آگاهی جراحان از واریاسیون‌های مرتبط با خونرسانی به این عصب در طول مسیر آن و کاهش احتمال آسیب، ایسکمی و نکروز عصب در طی پروسیجرهای جراحی و تشخیصی است.

معرفی بیمار

در طی تشریح روتین جسد مردی در حدود ۶۵ ساله فیکس شده در فرمالین ۱۰٪ در دپارتمان بیولوژی و علوم تشریح دانشگاه علوم پزشکی شهید بهشتی یک مورد واریاسیون نادر در شریان تغذیه‌کننده عصب مدین در انتهای دیستال ساعد سمت چپ مشاهده شد. پس از تشریح پوست، فاسیای سطحی و عمقی و عضلات در ناحیه ساعد، عروق و اعصاب از بافت‌های همبند و عضلانی اطراف جدا شدند. عصب مدین با عبور از بین دو سر عضله پروناتور ترس حفره کوبیتال را ترک کرده و در عمق عضله فلکسور سطحی انگشتان و سطح عضله فلکسور عمقی انگشتان در قدام ساعد طی مسیر کرده بود. ما مشاهده کردیم که در انتهای دیستال ساعد در فاصله ۵ cm از فلکسور ریتناکولوم، بین عضلات فلکسور کربی رادیالیس و فلکسور سطحی انگشتان، شاخه‌ای نسبتاً قطور به طول ۱/۵ cm از شریان رادیال منشأ گرفته و به عصب مدین خونرسانی می‌کند. این شاخه پیش از ورود شریان رادیال به انفیه دان تشریحی (Anatomical snuffbox) از سطح داخلی آن جدا شده و به‌طور عرضی عضله فلکسور کربی رادیالیس را قطع نموده و با عبور از روی آن وارد غلاف عصب مدین شده بود (شکل ۱). در ناحیه ساعد این شاخه تنها شریان تغذیه کننده اصلی عصب مدین بود. در ناحیه بازو عصب توسط شاخه‌های کوچکی از شریان براکیال تغذیه شده بود. هیچ شاخه‌ای از شریان اولنار و قوس

نویسندگان	سال انتشار	مجله	عنوان
Blunt MJ و همکاران ^{۱۱}	۱۹۵۹	<i>Journal of Anatomy</i>	این مطالعه نشان داد که عصب مدین در ناحیه ساعد فقط توسط شاخه‌های شریان اولنار تغذیه می‌شود.
Sunderland S و همکاران ^{۱۱}	۱۹۴۵	<i>Brain a Journal of Neurology</i>	نتایج این مطالعه نشان داد که شریان مدین خونرسانی به عصب مدین را به عهده دارد.
Feintisch AM و همکاران ^{۱۲}	۲۰۱۷	<i>The Journal of Hand Surgery</i>	این مطالعه نشان داد که افزون‌بر شریان اولنار و مدین، شریان رادیال نیز در خونرسانی به عصب مدین نقش دارد.

در الگوی خونرسانی به عصب مدین در نمونه حاضر و مطالعات بررسی شده می‌تواند ناشی از تفاوت سطح ترشح فاکتورهای موثر بر رگ‌زایی در طی دوره رویانی (هفته ۸-۳ جنینی) که تا آخر عمر ادامه دارد، باشد.^{۱۳، ۱۴} توجه به اختلال و آسیب عصب مدین در سندرم تونل کارپ و انتهای دیستال ساعد و ضرورت جراحی برای درمان آن، واریاسیون‌هایی همچون نمونه حاضر که مجاورت نزدیکی با فلکسور رتیناکولوم دارند، از نظر بالینی اهمیت دارند. همچنین با توجه به نقش شریان رادیال در پروسیجرهای قلبی و تشخیصی مانند گرفتن نمونه خون برای آنالیز گازهای خونی، اهمیت چنین واریاسیونی را افزایش می‌دهد.

نتیجه‌گیری: با توجه به نقش عصب مدین در عصب‌دهی حرکتی و حسی به عضلات قدامی ناحیه ساعد، تار دست و انگشتان، واریاسیون‌های آن مورد توجه آناتومیست‌ها و جراحان است. به دلیل موقعیت سطحی‌تر این عصب در انتهای دیستال ساعد، آسیب‌های فیزیکی و ضربات نافذ به عصب و شریان تغذیه کننده آن منجر به نکروز، ایسکمی، آتروفی عضلات و در نهایت سبب بروز اختلالات حسی و حرکتی می‌شود. بنابراین آگاهی از آناتومی عصب مدین و واریاسیون‌های الگوی خونرسانی آن سبب درک بهتر آسیب‌شناسی و تکنیک‌های جراحی مرتبط با آن می‌شود.

به عصب فقط توسط یک شریان انجام می‌شود، آسیب وارده به شریان توسط ضربات نافذ و پروسیجرهای جراحی سبب ایسکمی و نکروز عصب شده و باعث بروز علائم نورولوژیک در کف دست و انگشتان خواهد شد.^{۱۵} عوامل مختلفی مانند مولکول‌های چسبندگی و فاکتورهای رونویسی الگوی خونرسانی به عصب را در مراحل ابتدایی تکامل و واسکولوژن (Vasculogenesis) تعیین می‌کنند.^۹ مطالعاتی در گذشته الگوی خونرسانی به عصب مدین را بررسی کردند. Blunt و همکاران در مطالعه‌ای برای بررسی خونرسانی به عصب مدین در ساعد و دست نشان دادند که عصب مدین فقط توسط شاخه‌های شریان اولنار تغذیه می‌شود.^{۱۱} همچنین Sunderland و همکاران با مطالعه الگوی خونرسانی عصب مدین عنوان کردند که شریان مدین در صورتی که وجود داشته باشد اصلی‌ترین منبع خونرسانی به عصب است.^{۱۱} در مطالعه Feintisch و همکاران، شریان رادیال از جمله شریان‌هایی اصلی تغذیه‌کننده عصب مدین عنوان شده است.^{۱۲} براساس نتایج مطالعات اخیر عوامل مولکولی ترشح شده از اعصاب بر فرآیند رگ‌زایی و تشکیل شبکه خونی اطراف اعصاب محیطی تاثیر می‌گذارند که ارتباط متقابل سلول‌های عصبی و اندوتلیال عروقی را نشان می‌دهد. از جمله این عوامل می‌توان به فاکتور رشد مشتق از اندوتلیوم عروقی (VEGF) اشاره کرد. بنابراین از علل اصلی تفاوت

References

- Babaei-Ghazani A, Roomizadeh P, Nouri E, Raeisi G, Yousefi N, Asilian-Mahabadi M, Moeini M. Ultrasonographic reference values for the median nerve at the level of pronator teres muscle. *Surg Radiol Anat* 2018;40(9):1019-24.
- Tubbs RS, Marshall T, Loukas M, Shoja MM, Cohen-Gadol AA. The sublime bridge: anatomy and implications in median nerve entrapment. *J Neurosurg* 2010;113(1):110-2.
- Durward A. The blood supply of nerves. *Postgrad Med J* 1948;24(267):11-4.

4. Ramage D. The blood supply to the peripheral nerves of the superior extremity. *J Anat* 1927;61(Pt 2):198-205.
5. Rodríguez-Niedenführ M, Burton GJ, Deu J, Sañudo JR. Development of the arterial pattern in the upper limb of staged human embryos: normal development and anatomic variations. *J Anat* 2001;199(Pt 4):407-17.
6. Coleman SS, Anson BJ. Arterial patterns in the hand based upon a study of 650 specimens. *Surg Gynecol Obstet* 1961;113:409-24.
7. Robbins H. Anatomical Study of The Median Nerve in The Carpal Tunnel and Etiologies of the Carpal-Tunnel Syndrome. *J Bone Joint Surg Am* 1963;45(5):953-66.
8. Soubeyrand M, Melhem R, Protais M, Artuso M, Crézé M. Anatomy of the median nerve and its clinical applications. *Hand Surg Rehabil* 2020;39(1):2-18.
9. Muangsanit P, Shipley RJ, Phillips JB. Vascularization Strategies for Peripheral Nerve Tissue Engineering. *Anat Rec (Hoboken)* 2018;301(10):1657-67.
10. Blunt MJ. The vascular anatomy of the median nerve in the forearm and hand. *J Anat* 1959;93(1):15-22.
11. Sunderland S. The intraneural topography of the radial, median and ulnar nerves. *Brain* 1945;68(4): 243-99.
12. Feintisch AM, Ayyala HS, Datiashvili R. An Anatomic Variant of Persistent Median Artery in Association with Carpal Tunnel Syndrome: Case Report and Review of the Literature. *J Hand Surg Asian Pac Vol* 2017;22(4):523-5.
13. D'Arpa S, Claes KEY, Stillaert F, Colebunders B, Monstrey S, Blondeel P. Vascularized nerve. *Plast Aesthet Res* 2015;2:183-94.
14. Yapici AK, Bayram Y, Akgun H, Gumus R, Zor F. The effect of in vivo created vascularized neurotube on peripheral nerve regeneration. *Injury* 2017;48(7):1486-91.

Variation in median nerve nutritional artery at the distal end of forearm: *case report*

Fakhroddin Aghajanjpour Ph.D.
Reza Soltani Ph.D.
Azar Afshar M.Sc.
Hojjat Allah Abbaszadeh Ph.D.
Reza Mastery Farahani Ph.D.
Mohsen Nourozian Ph.D.*

Department of Biology and
Anatomical Sciences, School of
Medicine, Shahid Beheshti
University of Medical Sciences,
Tehran, Iran.

* Corresponding author: Department of
Biology and Anatomical Sciences,
School of Medicine, Shahid Beheshti
University of Medical Sciences, Tehran,
Iran.
Postal Code: 4719-19395
Tel: +98-21-23872255
E-mail: norozian93@gmail.com

Abstract

Received: 16 Mar. 2021 Revised: 26 Mar. 2021 Accepted: 13 Jun. 2021 Available online: 22 Jun. 2021

Background: The median nerve is one of the most important branches of the brachial plexus. Due to the role of the median nerve in sensory and motor innervation of the forearm and hand in the upper limbs, its blood supply is very important. Awareness of variations in the blood supply pattern to this nerve reduces the incidence of necrosis and ischemia of the nerve during surgical and diagnostic procedures.

Case Presentation: During routine dissection of the cadaver of a 65-year-old man fixed in formalin (10%), in the Department of Anatomy and Reproductive Biology, Shahid Beheshti University of Medical Sciences, a rare variation was observed in the median nerve nutritional artery at the distal end of the left forearm. After dissection of the skin, superficial and deep fascia, anterior compartment forearm muscles, nerves and blood vessels were exposed from surrounding tissues. The median nerve passed through the two heads of the pronator teres muscle and left the cubital fossa in the depth of the flexor digitorum superficialis and the surface of the flexor digitorum profundus in the forearm. It was observed that at the distal end of the left forearm between the flexor carpi radialis and the flexor digitorum superficialis, a relatively thick branch originates from the radial artery and supplies blood to the median nerve. This branch was separated from the radial artery (before the artery enters the anatomical snuffbox) and crossed the surface of the flexor carpi radialis muscle and inserted into the median nerve sheath. In the forearm, this branch was the only artery supplying blood to the median nerve.

Conclusion: Due to the superficial position of the median nerve at the distal end of the forearm, physical damage to the nerve and its nutritional artery leads to necrosis and ischemia of the nerve, and ultimately disturbed the transmission of sensory and motor messages.

Keywords: brachial plexus, median nerve, radial artery.

