

## پریتونیت و پنوموپریتون به دنبال کوله‌سیستیت آمفیلماتو: گزارش یک مورد

## چکیده

دریافت: ۱۴۰۰/۰۱/۱۴ ویرایش: ۱۴۰۰/۰۱/۲۱ پذیرش: ۱۴۰۰/۰۵/۲۳ آنلاین: ۱۴۰۰/۰۶/۰۱

**زمینه و هدف:** کوله‌سیستیت آمفیلماتو یکی از انواع نادر کوله‌سیستیت حاد با مورتالیتی بالا می‌باشد. کوله‌سیستیت آمفیلماتو اکثراً در مردان مسن با بیماری‌های مزمن از جمله دیابت و بیماری‌های عروقی رخ می‌دهد. همراهی کوله‌سیستیت آمفیلماتو با پنوموپریتون نادر می‌باشد. در این مطالعه یک بیمار با تشخیص کوله‌سیستیت آمفیلماتو با پنوموپریتون گزارش می‌گردد.

**معرفی بیمار:** بیمار خانم ۸۳ ساله می‌باشد که با درد ناگهانی شکم در اردیبهشت ۱۳۹۸ به اورژانس بیمارستان قائم مشهد مراجعه کرد. در گرافی‌های انجام شده پنوموپریتون و هوا در جدار کیسه‌صفرها گزارش شد. بیمار تحت درمان با آنتی‌بیوتیک تزریقی و کوله‌سیستکتومی باز با تشخیص کوله‌سیستیت آمفیلماتو قرار گرفت. بعد از جراحی حال عمومی بیمار بهبود یافت و با آنتی‌بیوتیک خوراکی مرخص شد. و در ویزیت مجدد بیمار در کلینیک که یک و سه ماه بعد انجام شد، حال عمومی بیمار خوب بود.

**نتیجه‌گیری:** کوله‌سیستیت آمفیلماتو، عفونت حاد کیسه‌صفرها با ارگانسیم‌های تولید کننده گاز می‌باشد که مورتالیتی بالایی دارد. بنابراین تشخیص و درمان صحیح توصیه می‌شود.

**کلمات کلیدی:** کوله‌سیستیت آمفیلماتو، پریتونیت، هوای آزاد زیر دیافراگم.

سید حسن سید شریفی، قدرت‌الله مداح، محمد اعتضادپور\*

گروه جراحی عمومی، مرکز تحقیقات جراحی آندوسکوپی و روش‌های کم‌تهاجمی، دانشکده پزشکی، دانشگاه علوم پزشکی مشهد، مشهد، ایران.

\* نویسنده مسئول: مشهد، دانشگاه علوم پزشکی مشهد، مرکز تحقیقات جراحی آندوسکوپی و روش‌های کم‌تهاجمی.

تلفن: ۰۵۱-۳۸۰۱۲۸۴۱

E-mail: etezadpourm@mums.ac.ir

## مقدمه

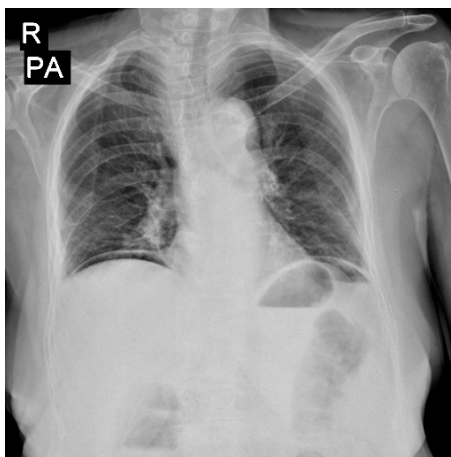
آمفیلماتو است ولی بروز آن نادر می‌باشد.<sup>۲</sup> ریسک پرفوراسیون کیسه‌صفرها در کوله‌سیستیت آمفیلماتو پنج برابر بیشتر از یک کوله‌سیستیت معمولی می‌باشد.<sup>۴</sup> معمولاً به صورت یک درد ناگهانی در قسمت بالای سمت راست شکم همراه با تب، استفراغ و زردی بروز می‌کند. همچنین اختلاف زیادی بین تشخیص کوله‌سیستیت آمفیلماتو، کوله‌سیستیت حاد و کلانژیت وجود دارد.

در کوله‌سیستیت آمفیلماتو گاز در جدار و لومن کیسه‌صفرها ایجاد می‌شود و مهم‌ترین یافته تشخیصی کوله‌سیستیت آمفیلماتو در تصویربرداری می‌باشد.<sup>۳</sup> در مطالعه حاضر یک مورد کوله‌سیستیت آمفیلماتو همراه یافته‌های تصویربرداری و همچنین پنوموپریتون گزارش می‌شود.

کوله‌سیستیت آمفیلماتو (Emphysematous cholecystitis) یک نوع نادر و تهدید کننده حیات از کوله‌سیستیت حاد می‌باشد که حدود ۱ تا ۳٪ انواع کوله‌سیستیت حاد را شامل می‌شود. معمولاً در افراد مذکر با سن بین ۵۰ تا ۷۰ سال، با بیماری زمینه‌ای دیابت، نقص ایمنی و بیماری عروق محیطی رخ می‌دهد.<sup>۱</sup> کوله‌سیستیت آمفیلماتو معمولاً ناشی از نکروز ایسکمیک جدار کیسه‌صفرها به دلیل عفونت با باکتری‌های تولیدکننده گاز مانند *سودومونا*، *کلبسیلا* و *اشیریشیاکولی* می‌باشد.<sup>۲</sup> همراهی کوله‌سیستیت آمفیلماتو و پنوموپریتون بسیار نادر است.<sup>۳</sup> اگرچه پرفوراسیون کیسه‌صفرها جزء عوارض کوله‌سیستیت

## معرفی بیمار

شکم بیمار با انسزیون خط وسط بالای ناف باز شد، در هنگام ورود به شکم مختصر هوا خارج شد، شکم پر از ترشحات چرکی بود که ساکشن شد. سطح روده‌ها پر از فیبرین بود. در بررسی انجام شده برای روده باریک، معده و کولون نکته پاتولوژیک خاصی مشاهده نشد. کیسه صفرا متسع بود و ظاهر گانگرنه و امفیزماتو داشت (شکل ۳) و همچنین بافت کبد در اطراف کیسه صفرا شدیداً شکننده بود. ابتدا محتویات کیسه صفرا ساکشن شد که گاز و مایع چرکی با بوی نامطبوع خارج شد. در ادامه مثلث کالوت اکسپوز گردید و مجرای سیستیک و شریان سیستیک به صورت دابل لیگاتور شد و قطع شد. در ادامه کوله سیستکتومی کامل شد. پس از هموستاز کافی و شستشوی داخل شکم دو عدد درن نلاتون قرمز در بستر کیسه صفرا و سوراخ وینسلو تعبیه شد و به جدار شکم فیکس شد انسزیون جراحی بسته شد. بیمار پس از ریکاوری به بخش مراقبت‌های ویژه منتقل شد و پس از حدود دو روز بستری در ICU به بخش منتقل شد و در ادامه پس از حدود پنج روز بستری در بخش با بهبود حال عمومی مرخص شد. آسیب‌شناسی بیمار نیز نمونه بیوپسی کیسه را کوله سیستیت آمفیزماتو گزارش نمود. در مراجعه بیمار به کلینیک حال عمومی بیمار کاملاً خوب بود. در ضمن کلیه اطلاعات بیمار محرمانه باقی ماند و از بیمار رضایت نامه جهت گزارش این مورد گرفته شد.

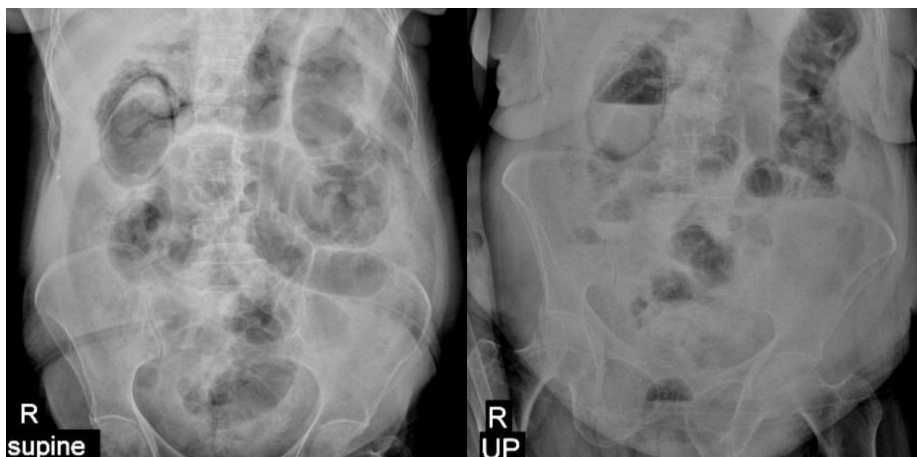

شکل ۱: گرافی PA قفسه سینه و گرافی خوابید شکم که مطرح کننده نشان‌دهنده پنوموپرتوتون می‌باشد.

بیمار یک خانم ۸۳ ساله بود که به دلیل درد منتشر شکم که به صورت ناگهانی از سه روز پیش شروع شده بود، در اردیبهشت ۱۳۹۸ به اورژانس بیمارستان قائم دانشگاه علوم پزشکی مشهد مراجعه کرده بود. درد غیر پوزیشنال با ارجحیت سمت راست شکم همراه با تهوع و استفراغ بود، درد بیمار با غذا خوردن تشدید می‌شد و با تب همراهی داشت. اجابت مزاج طبیعی بود. بیمار سابقه دیابت از ۱۰ سال پیش را ذکر می‌کرد که در زمان مراجعه تحت کنترل نبود. بیمار سابقه بیماری دیگری را ذکر نمی‌کرد. بیمار سابقه مصرف متفورمین ۵۰۰ mg سه بار در روز و گلی‌بن‌گلامید ۵ mg/d را بیان می‌کرد. در معاینه فیزیکی بیمار هوشیار بود و هیپوتانسیون ارتواستاتیک داشت، ضربان قلب بیمار ۱۰۶ عدد در دقیقه و دمای بدن  $37.7^{\circ}\text{C}$  بود. در معاینه بالینی بیمار رنگ پریده بود. معاینه ریه و قلب نرمال بود. در معاینه شکم اسکار جراحی، هرنی و دیستانسیون نداشت، در لمس شکم نرم بود به همراه تندرns ژنرالیزه با ارجحیت در ناحیه ربع فوقانی و تحتانی سمت راست شکم.

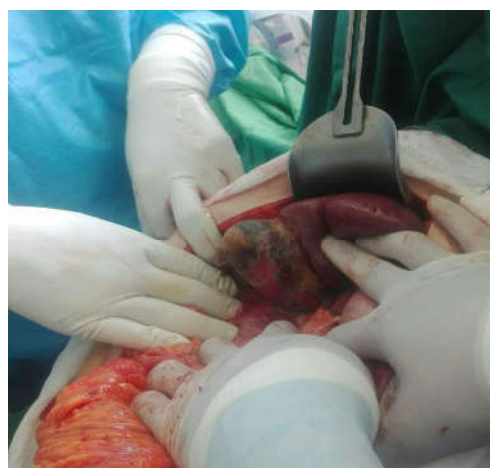در معاینه رکتال تون اسفنکتر نرمال بود و آمپول رکتوم خالی بود. سایر ارگان‌ها نرمال بودند. گرافی قفسه سینه و شکم و آزمایشات انجام شد و سوند مثانه تعبیه شد. در CBC لکوسیتوز ۹۵۰۰ همراه با درصد نوتروفیل ۸۲٪ داشت، هموگلوبین و پلاکت بیمار طبیعی بودند. در آزمایشات بیوشیمی کراتینین ۱/۹ mg/dl، اوره ۱۰۲ mg/dl بود، قند خون ۲۸۳ mg/dl، آمیلاز ۱۵۸ U/L، لیپاز ۳۸ U/L، الکالن فسفاتاز ۳۸۹ U/L، بیلی‌روبین نرمال و افزایش سه برابر نرمال آمینوترانسفرازها گزارش شد، سایر آزمایشات انجام شده نرمال بودند. در گرافی قفسه سینه پنوموپرتوتون به صورت دو طرفه مشاهده شد (شکل-۱) و در گرافی خوابیده شکم ریگنر ساین (Rigler's sign)، وجود گاز در جدار، اطراف و داخل کیسه صفرا و در گرافی ایستاده شکم نیز هوا در جدار و اطراف کیسه صفرا و سطح مایع و هوا در کیسه صفرا گزارش شد (شکل-۲) که مطرح کننده پرفوراسیون احشاء می‌باشد.

بیمار با تشخیص کوله سیستیت آمفیزماتو کاندید جراحی اورژانس شد. با توجه به اولیگوریک بودن، پس از مایع درمانی مناسب (رانیماسیون، Reanimation) بیمار وارد اتاق عمل شد.



شکل ۲: گرافی خوابیده و ایستاده شکم با هوا در لومن و جدار کیسه صفرا و ریگلساین

اورژانس مراجعه کرده بود و با تشخیص کوله سیستیت آمفیزماتو تحت کوله سیستکتومی اورژانس قرار گرفته بود، معرفی می شود. کوله سیستیت آمفیزماتو با کوله سیستیت حاد ناشی از سنگ از نظر پاتولوژی و اپیدمیولوژی تفاوت دارد.<sup>۶</sup> کوله سیستیت حاد و مزمن معمولاً به دلیل انسداد گردن کیسه صفرا با سنگ صفراوی ایجاد می شوند، در حالی که کوله سیستیت آمفیزماتو به دلیل نکروز کیسه صفرا ناشی از انسداد یا ترومبوز شریان سیستیک رخ می دهد.<sup>۷</sup> اگر کوله سیستیت آمفیزماتو درمان نشود، بیماری پیشرفت کرده و سبب گانگرن احشاء می شود. میکروارگانیزمها به صورت هماتوزن در عضلات پنخس شده و منجر به شوک سپتیک می شوند.<sup>۸</sup> کوله سیستیت امفیزماتو معمولاً به دلیل افزایش بروز گانگرن و پرفوراسیون جدار کیسه صفرا مورتالیتی بالایی دارد که بین ۱۵ تا ۲۰٪ متغیر است، هرچند تشخیص و درمان زود هنگام در بهبود وضعیت بیمار موثر است.<sup>۷</sup> در مطالعه‌ای که توسط Sayit انجام شد در آزمایشات فرد مبتلا به کوله سیستیت آمفیزماتو، لکوسیتوز با افزایش درصد نوتروفیل و همچنین افزایش سطح بیلی روبین توتال و مستقیم گزارش شد. در مطالعه‌ای دیگر نیز لکوسیتوز به همراه افزایش درصد نوتروفیل، افزایش امینوترانسفرازها و بیلی روبین گزارش شد.<sup>۹</sup> در مطالعه حاضر نیز لکوسیتوز با افزایش درصد نوتروفیل و همچنین



شکل ۳: گرافی کیسه صفرا حین عمل کوله سیستکتومی که گانگرنه و نکروزه است.

## بحث

کوله سیستیت آمفیزماتو یک فرم نادر و شدید کوله سیستیت حاد می باشد که به دلیل پروسه ایسکمی شریانی ناشی از آلودگی با باکتری های بی هوازی و ایجاد گاز در جدار و لومن کیسه صفرا رخ می دهد.<sup>۹</sup> در مطالعه حاضر یک خانم مسن که به دلیل درد شکم به

جدول ۱: بررسی مطالعات مرتبط با گزارش‌های موارد مربوط به کوله‌سیستیت آمفیزماتو

نویسندگان	سال انتشار	مجله	عنوان
Choi HS و همکاران <sup>۱</sup>	۲۰۱۰	<i>Clinical Imaging</i>	گزارش یک مورد کوله‌سیستیت و پانکراتیت آمفیزماتو به صورت همزمان
Ndja P و همکاران <sup>۵</sup>	۲۰۱۶	<i>Journal of the Belgian Society of Radiology</i>	تشخیص کوله‌سیستیت آمفیزماتو با گرافی قفسه سینه
Sunnappwar A و همکاران <sup>۱۲</sup>	۲۰۱۱	<i>The Indian Journal of Radiology &amp; Imaging</i>	یافته‌های تصویربرداری در ۹ بیمار مبتلا به کوله‌سیستیت آمفیزماتو

Liao و همکاران نیز در گرافی انجام شده از قفسه سینه که به صورت ایستاده انجام شد، دیلاتاسیون کیسه صفرا و هوا در لومن کیسه صفرا گزارش شد. همچنین در مطالعه Liao علاوه بر گرافی ساده، سی‌تی اسکن اسپرال شکم نیز انجام شده که در سی‌تی انجام شده هوا در اطراف کیسه صفرا، پارانشیم کبد و پنوموپریتون گزارش شد.<sup>۳</sup> در مطالعات انجام شده مشخص شد که همراهی کوله‌سیستیت آمفیزماتو و پنوموپریتون نادر می‌باشد، این در حالی است که در مطالعه حاضر همراهی کوله‌سیستیت آمفیزماتو و پنوموپریتون گزارش شد.<sup>۲</sup> با توجه به اینکه کوله‌سیستیت آمفیزماتو عوارض زیادی دارد، در هنگام تشخیص کوله‌سیستیکومی اورژانس اندیکاسیون دارد و در بیمارانی که کوله‌سیستیکومی کتراندیکاسیون دارد، گزینه‌های بعدی درمان شامل درمان آنتی‌بیوتیک وسیع‌الطیف، درناژ پرکوتانئوس کیسه صفرا و کوله‌سیستوستومی می‌باشد.<sup>۱۱</sup> در مطالعه Sayit و همکاران نیز کوله‌سیستیکومی به‌عنوان درمان انتخابی معرفی شد.<sup>۹</sup> در مطالعه حاضر با توجه به شرایط بیمار و وجود شواهد پرتونیت بیمار تحت کوله‌سیستیکومی باز با انسوزیون خطوط شکم قرار گرفت.

نتیجه‌گیری: کوله‌سیستیت آمفیزماتو یکی از انواع کوله‌سیستیت حاد می‌باشد که نسبت به کوله‌سیستیت حاد مورتالیتی بیشتری دارد که به دلیل آلودگی کیسه صفرا با ارگانسیم‌های تولید کننده گاز رخ می‌دهد. در تصویربرداری انجام شده با مشاهده گاز در لومن و جدار کیسه صفرا این تشخیص مطرح می‌شود. ترکیب آنتی‌بیوتیک‌تراپی و کوله‌سیستیکومی اساس درمان کوله‌سیستیت آمفیزماتو را تشکیل می‌دهد.

افزایش سطح اوره، کراتینین و افزایش آمینوترانسفرازها گزارش شد، در حالی که سطح بیلیروبین بدون تغییر بود. از ریسک فاکتورهای کوله‌سیستیت آمفیزماتو می‌توان به دیابت، نقص ایمنی و بیماری عروق محیطی اشاره کرد. در مطالعه حاضر بیمار سابقه ابتلا به دیابت را از چندین سال پیش بیان کرد که تحت کنترل نبوده است و با سایر مطالعات همخوانی دارد.<sup>۱</sup> معمولاً علایم کوله‌سیستیت آمفیزماتو با کوله‌سیستیت حاد مشابه است و شامل درد در ربع فوقانی سمت راست شکم، تب، استفراغ و زردی است. اما کوله‌سیستیت آمفیزماتو شروعی مشابه با کوله‌سیستیت حاد دارد و به سمت ایسکمی و گانگرن کیسه صفرا و تشکیل گاز در جدار و لومن کیسه صفرا پیش می‌رود. همچنان که بیمار حاضر نیز با علائم مشابه به اورژانس مراجعه کرد.<sup>۳،۹</sup> در مطالعه Liao و همکاران بیمار مبتلا به کوله‌سیستیت آمفیزماتو با تب و تاکی‌کاردی و افت فشارخون مراجعه کرد، در مطالعه حاضر نیز بیمار هیپوتانسیون ارتواستاتیک داشت، تاکی‌کاردی و تب‌دار بود.<sup>۳</sup> در حال حاضر سی‌تی‌اسکن بهترین گزینه تصویربرداری جهت تشخیص کوله‌سیستیت آمفیزماتو می‌باشد.<sup>۱۱</sup> در مطالعه حاضر در گرافی قفسه سینه بیمار پنوموپریتون مشاهده شد، در گرافی خوابیده شکم وجود گاز در جدار، اطراف و داخل کیسه صفرا و در گرافی ایستاده شکم نیز هوا در جدار و اطراف کیسه صفرا و سطح مایع و هوا در کیسه صفرا گزارش شد، که مطرح‌کننده پرفوراسیون احشاء می‌باشد، این در حالی می‌باشد که در مطالعه Sayit و همکاران، در بیمار مبتلا به کوله‌سیستیت آمفیزماتو گرافی قفسه سینه و گرافی ایستاده شکم نرمال بود، که با مطالعه ما مغایرت دارد.<sup>۹</sup> در مطالعه

## References

- Choi HS, Lee YS, Park SB, Yoon Y. Simultaneous emphysematous cholecystitis and emphysematous pancreatitis: a case report. *Clin Imaging* 2010;34(3):239-41.
- Iino C, Shimoyama T, Igarashi T, Aihara T, Ishii K, Sakamoto J, et al. Perforated emphysematous cholecystitis managed by endoscopic transpapillary gallbladder drainage. *Clin J Gastroenterol* 2017;10(4):388-91.

3. Liao C-Y, Tsai C-C, Kuo W-H, Ben R-J, Lin H-C, Lee C-C, et al. Emphysematous cholecystitis presenting as gas-forming liver abscess and pneumoperitoneum in a dialysis patient: a case report and review of the literature. *BMC Nephrol* 2016;17(1):23.
4. Mentzer Jr RM, Golden GT, Chandler JG, Horsley 3rd J. A comparative appraisal of emphysematous cholecystitis. *Am J Surg* 1975;129 (1):10-5.
5. Ndja P, Salame H, Howarth N, Tack D. Emphysematous Cholecystitis Discovered on a Chest Radiograph. *J Belg Soc Radiol* 2016; 100(1).
6. Bouras G, Lunca S, Vix M, Marescaux J. A case of emphysematous cholecystitis managed by laparoscopic surgery. *JSLs* 2005;9(4):478-80.
7. Martinez S, Hourani H, Sorrento J, Mohan E. Emphysematous cholecystitis: a case report and literature review. *Internet J Surg* 2004;6(2):1-4.
8. Safioleas M, Stamatakos M, Kanakis M, Sargedi C, Safioleas C, Smirnis A, et al. Soft tissue gas gangrene: a severe complication of emphysematous cholecystitis. *Tohoku J Exp Med* 2007;213(4):323-28.
9. Sayit AT, Gunbey HP. Emphysematous cholecystitis in 24-year-old male without predisposing factors. *Journal of clinical and diagnostic research: JCDR* 2015;9(7):TD01.
10. Carrascosa MF, Salcines-Caviedes JR. Emphysematous cholecystitis. *CMAJ* 2012;184(1): E81-E.
11. Papavramidis TS, Michalopoulos A, Papadopoulos VN, Paramythiotis D, Karadimou V, Kokkinakis H, et al. Emphysematous cholecystitis: a case report. *Cases J* 2008;1(1):1-4.
12. Sunnapwar A, Raut AA, Nagar AM, Katre R. Emphysematous cholecystitis: imaging findings in nine patients. *Indian J Radiol Imaging* 2011;21(2):142-6.

## Peritonitis and pneumoperitoneum due to emphysematous cholecystitis: a case report

Seyed Hassan Seyed Sharifi  
M.D.  
Ghodratollah Maddah M.D.  
Mohammad Etezadpour M.D.\*

Department of General Surgery,  
Endoscopic and Minimally Invasive  
Surgery Research Center, Faculty  
of Medicine, Mashhad University of  
Medical Sciences, Mashhad, Iran.

\* Corresponding author: Endoscopic and  
Minimally Invasive Surgery Research  
Center, Mashhad University of Medical  
Sciences, Mashhad, Iran.  
Tel: +98-51-38012841  
E-mail: etezadpourm@mums.ac.ir

### Abstract

Received: 03 Apr. 2021 Revised: 10 Apr. 2021 Accepted: 14 Aug. 2021 Available online: 23 Aug. 2021

**Background:** Emphysematous cholecystitis is a rare variant of acute cholecystitis with high mortality and morbidity rate. Emphysematous cholecystitis most often occurs in older men and Emphysematous cholecystitis often occurs in patients with chronic diseases such as diabetes and vascular disease. The combination of emphysematous cholecystitis and pneumoperitoneum is even rarer. In this study, we reported a rare case of pneumoperitoneum on plain abdominal X-ray with emphysematous cholecystitis in an 83-year-old woman.

**Case Presentation:** The patient was 83 years old, lady who had been referred to the emergency department of Ghaem Hospital, Mashhad University of Medical Sciences in April 2019, due to diffuse abdominal pain that had started suddenly 3 days earlier. Pneumoperitoneum, the air in the gallbladder wall and the air encircling the gallbladder were reported in standing and supine abdominal x-rays and standing chest X-rays. At first, the patient was resuscitated and treated with broad-spectrum antibiotics. After initial treatment, the patient underwent open cholecystectomy with a subcostal incision on the right and a diagnosis of emphysematous cholecystitis. After surgery, the patient's general condition improved and she was discharged without mortality and morbidity with oral third-generation Cephalosporin antibiotics. The general condition of the patient after discharge was good in the examinations performed in the clinic of Ghaem Hospital, 1 and 3 months after discharge.

**Conclusion:** Emphysematous cholecystitis is a rare and severe form of acute cholecystitis that occurs due to the process of arterial ischemia caused by contamination with anaerobic bacteria and the formation of gas in the wall and lumen of the gallbladder. Emphysematous cholecystitis is more severe than other types of acute cholecystitis and has higher mortality and morbidity and is life-threatening. Due to the acute and progressive course of emphysematous cholecystitis, correct and timely diagnosis and treatment are important.

**Keywords:** emphysematous cholecystitis, peritonitis, pneumoperitoneum.