

مقایسه یافته‌های اسکن DMSA و VCUG

(Dimercaptosuccinic Acid & Voiding Cystourethrographic)

در عفونت ادراری

(بیمارستان بهرامی، ۷۷-۱۳۷۴)

دکتر داریوش فهیمی (استادیار)*، دکتر ناهیده خسروشاهی (استادیار)*، دکتر سید مهدی آل‌حسین (استادیار)*، دکتر مجید امین‌نژاد (متخصص کودکان)*، دکتر مجتبی انصاری (استادیار)**

* بیمارستان بهرامی، دانشگاه علوم پزشکی تهران

** بیمارستان امام حسین، دانشگاه علوم پزشکی شهید بهشتی

چکیده

مقدمه: پیلونفریت حاد یکی از شایع‌ترین عفونت‌های باکتریال در کودکان است که ممکن است منجر به صدمه کلیوی شود. ریفلاکس وزیکواورترال یک فاکتور مهم آسیب نسج کلیه است ولی تنها عامل نیست.

مواد و روشها: این مطالعه، به منظور تعیین رابطه بین یافته‌های اسکن DMSA و VCUG که یک تا دو هفته پس از اتمام درمان انجام شده بود و در صورتیکه اسکن اول یافته مثبتی داشت، اسکن دوم شش ماه بعد انجام شده بود، صورت پذیرفت. درجه ریفلاکس بر اساس طبقه بندی جهانی ریفلاکس تعیین گردید (گرید I تا V). وجود یک یا چند نقطه کاهش جذب ماده رادیواکتیو توسط قشر کلیه در اسکن DMSA یافته مثبت تلقی شد (نقص کورتیکال). در صورتیکه این کاهش جذب در اسکن دوم نیز باقی مانده بود به آز اسکار گفته شد.

یافته‌ها: نقص کورتیکال و ریفلاکس به ترتیب در ۴۲ واحد کلیه (۴۲٪) و ۲۶ واحد کلیه (۲۶٪) مشاهده شد. از ۲۶ واحد کلیه دارای ریفلاکس ۱۴ واحد نقص کورتیکال در اسکن اول داشتند (۵۴٪) و ۱۲ واحد دیگر اسکن طبیعی داشتند. از ۷۴ واحد کلیه بدون ریفلاکس ۲۸ واحد نقص کورتیکال داشتند (۳۸٪) و ۴۶ واحد اسکن طبیعی داشتند (۶۱٪). اسکار در ۲۵ واحد کلیه (از ۴۲ واحد کلیه که در اسکن اول نقص کورتیکال داشتند) مشاهده شد (۶۲٪).

نتیجه گیری و توصیه‌ها: بنابراین به نظر می‌رسد انجام VCUG به تنهایی نمی‌تواند برای ارزیابی کلیه‌های در معرض خطر اسکار بدنبال پیلونفریت حاد کافی باشد و اسکن DMSA ممکن است اطلاعات تکمیلی در این زمینه فراهم سازد.

مواد و روشها

در این بررسی گذشته‌نگر کلیه بیمارانی که در طی سالهای ۷۴ تا ۷۷ با تشخیص پیلونفریت حاد در بخش نفرولوژی بیمارستان بهرامی بستری شده بودند از طریق استخراج اطلاعات از پرونده آنان مورد ارزیابی قرار گرفتند. همه بیماران سن کمتر از ۱۲ سال داشتند. تشخیص پیلونفریت حاد بر اساس علائم بالینی و کشت ادرار مثبت داده شده بود. برای تمام بیماران ۱ تا ۲ هفته پس از درمان، VCUG استاندارد و اسکن DMSA انجام شد و در صورتیکه اسکن اول یافته مثبتی داشت شش ماه بعد اسکن دوم تکرار شد. ریفلاکس تشخیص داده شده در VCUG بر اساس درجه بندی بین المللی به ۵ درجه (درجه I تا V) تقسیم شد. وجود یک یا چند نقطه کاهش جذب ماده رادیواکتیو توسط قشر کلیه در اسکن DMSA یافته مثبت در نظر گرفته شد (نقص کورتیکال). در صورتی که این کاهش جذب در اسکن دوم نیز باقی مانده بود به آن اسکار گفته شد. بر اساس برنامه نرم‌افزاری SPPS داده‌ها مورد تجزیه و تحلیل آماری قرار گرفتند. با توجه به شیوع اسکار که ۱۵ درصد در نظر گرفته شد، حداقل تعداد بیمار با سطح اطمینان ۹۵٪ و دقت مطلق ۸۱٪ جهت این مطالعه ۴۹ بیمار محاسبه گردید. از آزمون Student t جهت آنالیز آماری استفاده و P value مساوی یا کمتر از ۰.۰۵ ارزشمند تلقی شد.

یافته‌ها

از ۵۰ بیمار مورد مطالعه، ۴۵ مونث و ۵ مذکر با نسبت جنسی ۹ به ۱ و متوسط سنی ۴/۳۵ سال بودند. ۱۲ نفر از بیماران (۲۴٪) در گروه سنی زیر یکسال بودند که بیشترین شیوع را در تمام گروه‌های سنی داشت. ۲۶ واحد کلیه از ۱۰۰ واحد کلیه مورد مطالعه، ریفلاکس داشتند (۲۶٪) که از این تعداد، ۵ واحد ریفلاکس گرید I، ۱۷ واحد ریفلاکس گرید II، صفر واحد گرید III و ۲ واحد گرید IV و نیز ۲ واحد گرید V داشتند. همانگونه که ملاحظه می‌شود ریفلاکس گرید II،

مقدمه

عفونت باکتریال پارانشیم کلیه را پیلونفریت حاد (APN) گویند. شیوع آن در ۳ تا ۵ درصد دختران و یک درصد پسران است. علائم بالینی پیلونفریت حاد عبارتند از: درد شکم یا پهلوها و تب، تهوع و استفراغ (۱). تشخیص این بیماری بر اساس علائم بالینی و کشت ادرار است. ریفلاکس مثانه به حالب (VUR) یکی از فاکتورهای خطر برای ابتلای به پیلونفریت حاد بوده که از طریق سیستواورتروگرافی ادراری (VCUG) تشخیص داده می‌شود ولی پیلونفریت در غیاب ریفلاکس نیز اتفاق می‌افتد (۲، ۳، ۴). یکی از عوارض پیلونفریت حاد صدمه دائمی به نسج کلیه (اسکار) است (۵، ۶، ۷). اسکار خود باعث عوارض زیر می‌شود: هیپرتانسیون، کاهش رشد کلیه، کاهش رشد بدن و نارسائی کلیه (۸). اسکن ایزوتوپ کلیه با ماده DMSA می‌تواند به تشخیص پیلونفریت حاد کمک کند. در زمان عفونت حاد پارانشیم کلیه، برداشت این ماده توسط سلول‌های آسیب دیده کاهش یافته که در اسکن به صورت نقاط فوتوپنیک یا نقص کورتیکال دیده می‌شود. در صورتیکه این نقاط آسیب دیده شش ماه بعد در اسکن بعدی پایدار مانده باشد به منزله اسکار غیر قابل برگشت نسج کلیه است. در مورد انجام اسکن DMSA در بیماران مبتلا به پیلونفریت حاد اتفاق نظر وجود ندارد. تعدادی معتقدند که فقط در موارد وجود ریفلاکس، اسکن DMSA انجام گیرد (۹). در صورتیکه گروهی دیگر عقیده دارند VCUG به تنهایی نمی‌تواند کلیه‌های در معرض خطر را مشخص کند و لازم است اسکن DMSA نیز انجام گیرد (۲، ۳، ۴). بنابراین به منظور مشخص کردن رابطه بین وجود ریفلاکس (که در VCUG تشخیص داده می‌شود) و صدمه به نسج کلیه (که در اسکن DMSA تشخیص داده می‌شود) یک مطالعه گذشته‌نگر بر روی کودکان مبتلا به پیلونفریت حاد که در بیمارستان بهرامی بستری شده بودند انجام شد.

از ۲۶ واحد کلیه دارای ریفلاکس، ۱۰ واحد در اسکن دوم اسکار داشتند (۳۸٪) و از ۷۴ واحد کلیه بدون ریفلاکس، ۱۵ واحد دارای اسکار بودند (۲۰٪) ($P = 0.065$) (جدول شماره ۲).

رابطه نقص کورتیکال و گرید ریفلاکس: شیوع نقص کورتیکال در گرید I ۲۰٪، در گرید II ۵۲٪، در گرید IV ۱۰۰٪، گرید V ۱۰۰٪ و در موارد بدون ریفلاکس ۳۸٪ بود که $P = 0.096$ بود.

جدول شماره ۲- توزیع فراوانی اسکار در موارد وجود و نیز عدم وجود ریفلاکس در بیماران بستری مبتلا به پیلونفریت حاد در بیمارستان بهرامی (۷۴-۷۷)

کیفیت ریفلاکس	نقص کورتیکال	
	دارد (تعداد)	ندارد (تعداد)
دارد	۱۰	۱۶
ندارد	۳۸	۵۹
جمع	۲۵	۷۵

رابطه اسکار و گرید ریفلاکس: شیوع اسکار در موارد بدون ریفلاکس ۲۰٪، در گرید I ۲۰٪، در گرید II ۴۱٪، در گرید IV ۱۰۰٪ بود و در گرید V هیچ موردی از اسکار مشاهده نشد ($P = 0.04$).

رابطه نقص کورتیکال و جنس: از ۹۰ واحد کلیه مربوط به جنس مونث در اسکن اول ۴۰ واحد (۴۴٪) و از ۱۰ واحد کلیه در جنس مذکر ۲ واحد (۲۰٪) نقص کورتیکال داشتند ($p = 0.3$).

۶۵٪ از موارد را تشکیل می‌دهد. از ۲۴ واحد کلیه که در گروه سنی زیر یکسال قرار داشتند، ۴ واحد (۱۶٪) دارای ریفلاکس بودند. از ۲۸ واحد کلیه در گروه سنی ۱-۴ سال، ۱۲ واحد (۴۲٪) دارای ریفلاکس بودند و از ۴۸ واحد کلیه در گروه سنی بالای ۴ سال، ۱۰ واحد (۲۰٪) دارای ریفلاکس بودند ($P = 0.024$). شیوع ریفلاکس در جنس مونث ۲۵ واحد از ۹۰ واحد کلیه یا ۲۷٪، و در جنس مذکر ۱ واحد از ۱۰ واحد کلیه مورد مطالعه یا ۲۰٪ بود ($P = 0.22$).

فراوانی نقص کورتیکال در اسکن DMSA اول ۴۲ واحد از ۱۰۰ واحد کلیه مورد مطالعه یا ۴۲٪ بود. که از این گروه سنی ۹ واحد زیر یکسال (۹ واحد از ۲۴ واحد این گروه سنی یا ۳۷٪) قرار داشت و در بقیه گروه‌های سنی به ترتیب شامل: ۱۲ واحد از ۲۸ واحد کلیه در گروه‌های سنی ۱-۴ سال یا ۴۲٪ و ۲۱ واحد از ۴۸ واحد کلیه در گروه‌های بالای ۴ سال (۴۳٪) بود ($P = 0.83$). از تعداد ۴۲ واحد کلیه که در اسکن اول نقص کورتیکال داشتند، ۲۵ واحد (۶۲٪) در اسکن دوم اسکار داشتند.

از ۲۶ واحد کلیه دارای ریفلاکس، ۱۴ واحد دارای نقص کورتیکال در اسکن اول بودند (۵۴٪) (شکل ۱ و ۲) و ۱۲ واحد مشکلی نداشتند و از ۷۴ واحد کلیه که ریفلاکس نداشتند، ۲۸ واحد دارای نقص کورتیکال بودند (۳۸٪) ($P = 0.15$) (جدول شماره ۱).

جدول شماره ۱- توزیع فراوانی نقص کورتیکال در اسکن اول DMSA در رابطه با ریفلاکس در بیماران مبتلا به پیلونفریت حاد بستری شده در بیمارستان بهرامی طی آذر ۷۴ لغایت ۷۷

کیفیت ریفلاکس	نقص کورتیکال	
	دارد (تعداد)	ندارد (تعداد)
دارد	۱۴	۱۲
ندارد	۵۶	۴۴
جمع	۴۲	۵۸

بحث

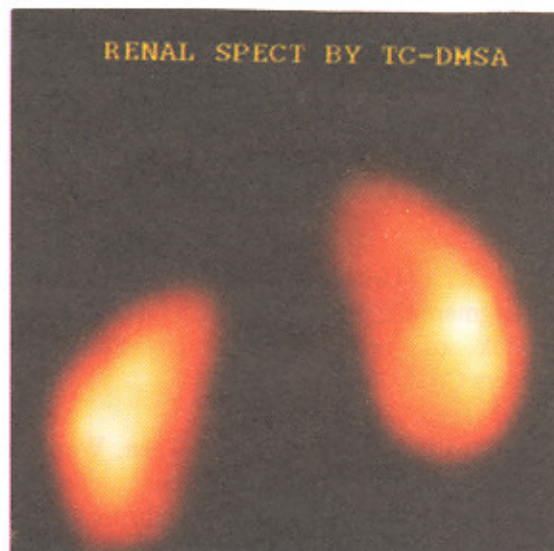
همانگونه که در نتایج ذکر شده از ۵۰ بیمار ۴۵ نفر مونث و ۵ نفر مذکر با نسبت جنسی ۹ به ۱ بود که با نتایج سایرین در مورد ارجحیت جنسی مونث هماهنگی دارد (۱).

شیوع ریفلاکس ۲۶٪ بود که با شیوع ذکر شده توسط محققین دیگر که از ۲۵ تا ۵۰٪ ذکر کرده‌اند (۵،۱۰) مطابقت دارد.

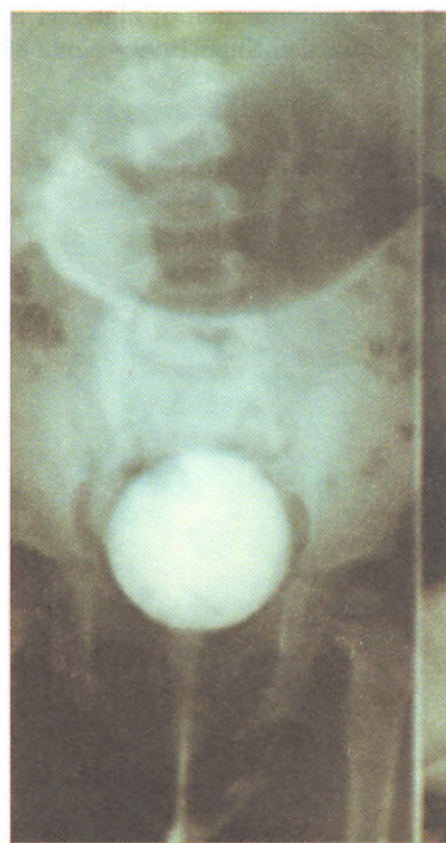
بیشترین شیوع ریفلاکس نیز در گروه سنی ۱-۴ سال دیده شد (۴۲/۸٪) که با توجه به متون مورد بررسی که متوسط سنی آن را حدود ۳ سالگی ذکر کرده‌اند (۵) نیز همخوانی دارد. شیوع ریفلاکس بر حسب جنس تفاوت معنی‌داری را نشان نمی‌دهد که در سایر مطالعات نیز همین گونه بوده است (۵). فراوانی نقص کورتیکال در اسکن اول ۴۲٪ بوده که ۶۲٪ اینها در اسکن دوم اسکار داشتند و در ۳۸٪ موارد نقص کورتیکال گذرا بوده است و شیوع اسکار ۲۵٪ بوده است که این موارد نیز با مطالعات سایر محققین همخوانی دارد (۷ و ۱۶). شیوع نقص کورتیکال بر حسب جنس تفاوت معنی‌داری را نشان نداده است.

در مورد رابطه نقص کورتیکال و نیز اسکار با ریفلاکس در این مطالعه اختلاف معنی‌داری مشاهده نشد که مشابه نتایجی است که بعضی از محققین گرفته‌اند (۲،۳،۴،۵). در مورد رابطه نقص کورتیکال با گرید ریفلاکس نیز اختلاف معنی‌داری مشاهده نشد. ولی در مورد رابطه اسکار و گرید ریفلاکس این رابطه معنی‌دار بوده است که البته با توجه به تعداد کم ریفلاکس گرید V (۲ واحد کلیه)، نمی‌توان نتایج آن را به سایر بیماران مبتلا به ریفلاکس گرید V تعمیم داد.

با توجه به نتایج این مطالعه به نظر می‌رسد که رابطه‌ی بین نقص کورتیکال و اسکار با ریفلاکس وجود ندارد و موارد متعددی وجود دارد که در غیاب ریفلاکس نقص کورتیکال و اسکار بوجود می‌آیند. لذا شاید VCUG به تنهایی برای ارزیابی کودکانی که در معرض خطر اسکار بدنال APN هستند، کافی نباشد و لازم باشد که اسکن DMSA نیز در این بیماران حتی در غیاب ریفلاکس نیز انجام شود که این مقوله مطالعات بیشتری را می‌طلبد.



شکل شماره ۱- اسکن DMSA کلیه مربوط به بیمار مبتلا به پیلونفریت حاد: کلیه راست کاهش جذب ماده رادیو اکتیو به صورت منتشر همراه با کاهش اندازه کلیه و کلیه چپ کاهش جذب در قطب فوقانی را نشان می‌دهد.



شکل شماره ۲- VCUG شیرخوار مبتلا به پیلونفریت حاد- ریفلاکس متانه به حالب دو طرفه (سمت راست گرید IV و سمت چپ گرید II) مشاهده می‌شود.

منابع

1. Elder D. Urinary tract infection in [Behram R; Kleigman R; Jenson -H ; (Editors)]. Nelson textbook of pediatrics. 16th ed Philadelphia, Saunders Co 2000; p: 1625-1621.

2. Tzu-Chen Yen, Kal-Yuan Tzen, Wan-Yulin et al. Identification of new renal scarring in repeated episodes of acute pyelonephritis using Tc-99 DMSA scan. Clinical Nuclear Medicine 1998; 23, 12P: 823-831.

3. Lavocat-MP ; Granion - D : al . Imaging of pyelonephritis . *Pediatr - Radiol* , 1997.feb. 27 (2) : 159-165

4- Jacobson - B : Jacobson -SH : Hyalmas - K . Vesicoureteral reflux and other risk factors for renal damage : Identification of high and low risk children . *Acta Pediatr Suppl* 1999 - Nov ; 88 (431) : 31-9

5- Hanson-S, Jodal-U. Urinary Tract infection in [Barratt; Avner E; Harmon W. (Editors)] *Pediatric Nephrology*, 4th edition, Pennsylvania, Lippincott, Williams and Wilkins 1999; p: 835-873.

6. Ditchfeld-MP, Nadal HR. The DMSA scan in pediatric urinary tract infection *Australas-Radiol* 1998 Nov; 42(4): 318-320.

7. Goldman M, Bristritzer T, Horne I, et al. The etiology of renal scars in infants with pyelonephritis and vesicoureteral reflux. *Pediatr-Nephrol* 2000; 14: 385-388.

8. Walked RD. Vesicoureteral reflux and urinary tract infection in children [Gillinwater J, Grayhack J, Howards S, Duckett J, (Editors)] *Adult and pediatric Urology* 3rd, St louis , Missouri , Mosby 1996; V3 p: 2259-2293.

9. Goldman M, Lahat E, Strauss S, et al. Imaging after urinary tract infection in male neonates. *Pediatrics* 2000; 105(6): 1232-1235.

10. Sargent MA. What is the normal prevalence of vesicoureteral reflux? *Pediatr-93-Radiol*. 2000 Sep; 30(9): 587