

تومور نورواکتودرمال بدخیم محیطی یک مورد نادر

دکتر عباس ندیمی تهرانی* (استادیار)، دکتر شهریار یحیوی* (دستیار)،

* بخش گوش، حلق، بینی و جراحی سروگردن، بیمارستان امام خمینی تهران

چکیده

تومور نورواکتودرمال بدخیم محیطی (primitive Peripheral Malignant Neuroectodermal Tumor) یا PNET نئوپلاسمی است بدخیم با منشا بافت عصبی و مورتالیه بالا که عموماً در نواحی قفسه صدی و مجاور مهره‌های ستون فقرات کودکان و نوجوانان بروز می‌کند. تشخیص این نئوپلاسم براساس مطالعات هیستوپاتولوژیک و شواهد ایمونوهیستوشیمی بوده، درمان آن شامل جراحی، پرتو درمانی و شیمی درمانی می‌باشد. در این مقاله، یک مورد نسبتاً نادر از این تومور با منشا نسوج قدام گردن بدون شواهد متاستاز دوردست معرفی می‌شود. بیمار مذکور ابتدا تحت عمل جراحی اکسیزیون تومور قرار گرفته و سپس برای پرتودرمانی و شیمی درمانی به پرتودرمان معرفی شده است.

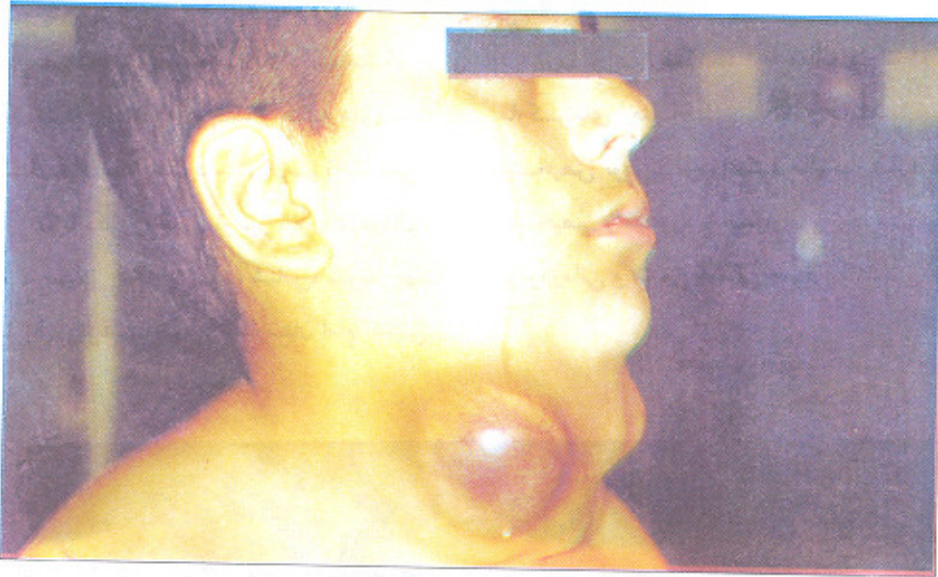مقدمه

بعدها محققى بنام Dehner با ابداع یک تقسیم بندی فرضی تحت عنوان تومور نورواکتودرمال محیطی بدوی (PNET) توانست تا حدی به این گروه از نئوپلاسم‌ها با تمایز عصبی مشابه نظام بخشد (۲).

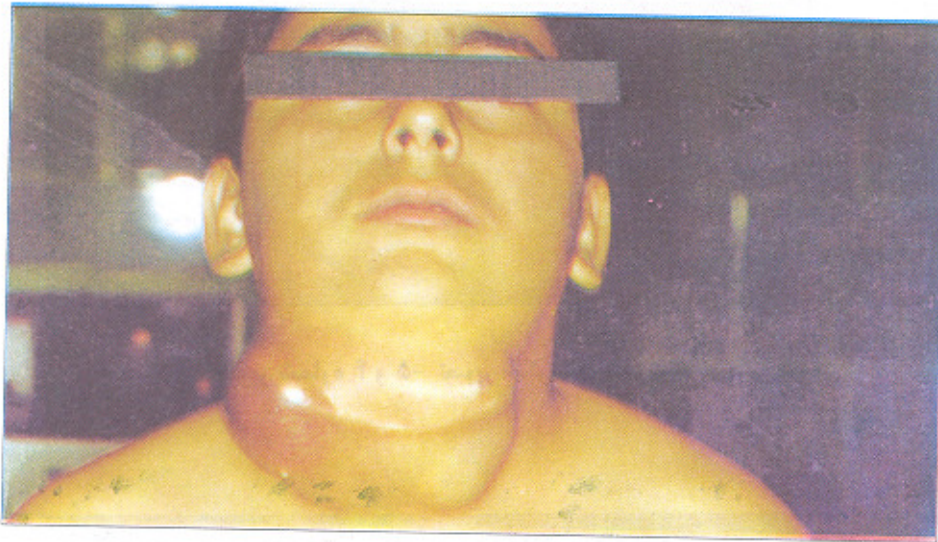
معرفی بیمار،

م. و (تصویر شماره ۱ و ۲) کودک ۹ ساله ای است اهل پارس آباد مغان که به علت تورم زیر چانه از ۲ ماه قبل به درمانگاه گوش، حلق و بینی و جراحی سر و گردن بیمارستان امام خمینی (ره) تهران ارجاع شده است. در معاینه وی توده ای نسبت بزرگ در ابعاد ۶×۶ سانتیمتر در ناحیه ساب متال با قوام نسبتاً نرم و سطحی صاف، بدون تندرین لمس شد. تحت بیهوشی عمومی بیوپسی اکسیزیونال از توده مذکور به عمل آمد (تصویر شماره ۳).

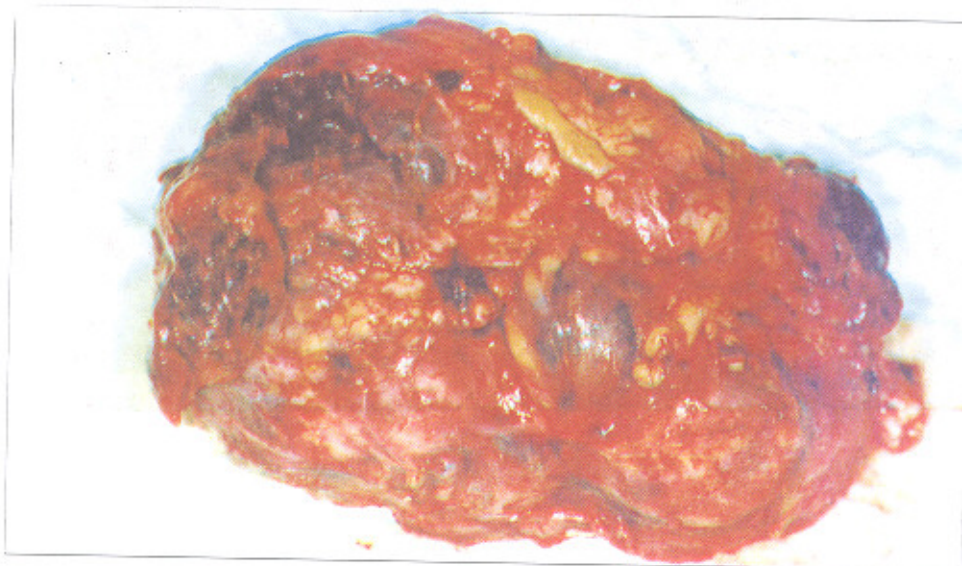
برای اولین بار محققى به نام STOUT یک تومور عصب اولنار با سلول‌های کوچک به همراه اشکال روزت را تحت عنوان تومور نورواکتودرمال بدخیم عصب محیطی معرفی کرد. اگر چه ابتدا این نئوپلاسم (که بعداً نام آن به نورواپتیلیوما بدل شد) در تنه اعصاب اصلی گزارش شد، تدریجاً تومورهایی با خصوصیات مشابه برخاسته از بافت‌های نرم سوماتیک (بدون ارتباط ظاهری با عصب) مشاهده شد. بعدها این نئوپلاسم نام‌های متفاوت و متعددی به خود گرفت که همگی آن‌ها به نحوی از طبیعت عصبی حکایت دارند (۱). تعدادی از این نام‌ها عبارتند از: نورواپتیلیومای بدخیم، نورواپتیلیوم محیطی، تومور نورواکتودرمال، نورواکتودرمال محیطی و ...



تصویر شماره ۱ - توده ۶ × ۶ در ناحیه ساب منتال از نیمرخ



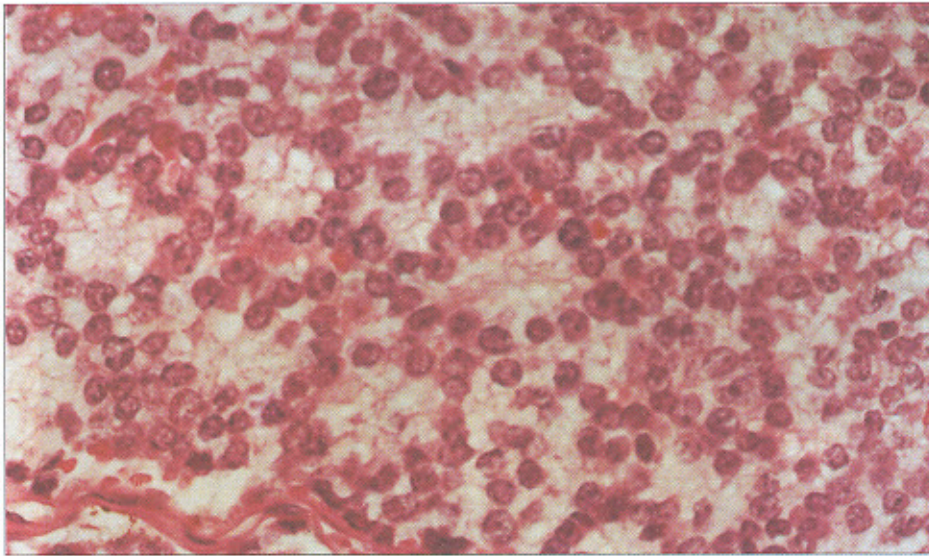
تصویر شماره ۲ - توده ۶ × ۶ در ناحیه ساب منتال از روبرو



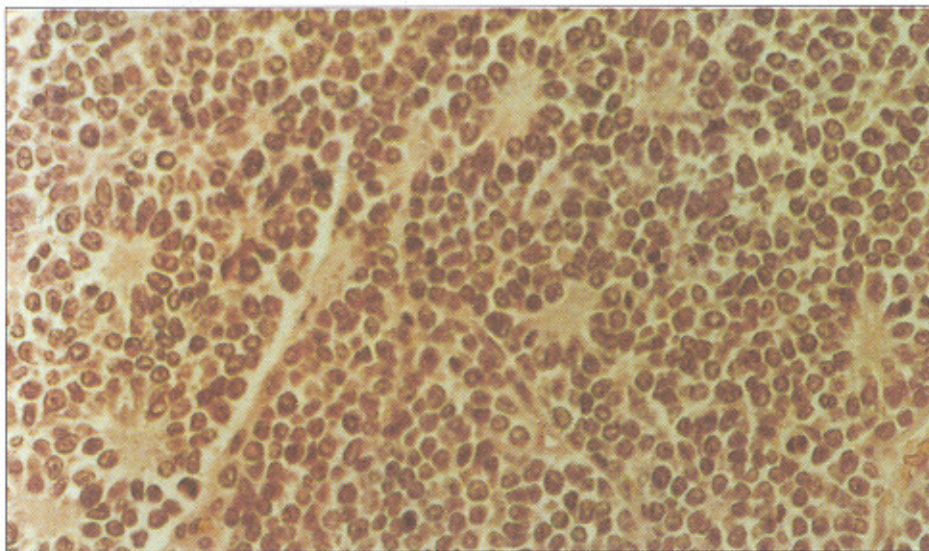
تصویر شماره ۳ - تصویر ماکروسکوپیک توده پس از بیوپسی اکسیژنیونال

(ره) تهران ارسال شد. در مطالعات انجام شده از نمونه مذکور مارکرهای اختصاصی NSE و MIC مثبت گزارش شد و تشخیص تومور نورواکتودرمال به تایید رسید. پس از تایید تشخیص و مشاوره با همکاران پرتودرمان، بیمار برای ادامه درمان پرتودرمانی و شیمی درمانی معرفی شد.

آسیب شناس با مشاهده یک نسج نئوپلاستیک متشکل از سلول های نسبتاً یک شکل با اندازه کوچک و هسته های نسبتاً پلئومرف و بدون هستک واضح و حدود سیتوپلاسم نامشخص و کانون های تشکیل روزت با نکروز، قویاً تومور نورواکتودرمال را مطرح کرد. به توصیه همکار محترم آسیب شناس، نمونه جهت تایید تشخیص به بخش ایمونوهیستوشیمی بیمارستان امام خمینی



تصاویر شماره ۴ و ۵- تصویر میکروسکوپی توده بیوپسی شده



بحث

با مناطق پراکنده نکروز می‌باشد. از نظر بافت شناسی تمایز عصبی این تومورها در زیر میکروسکوپ نوری بصورت وجود سلول‌های روزت نمایان است (۱). از طرف دیگر بعضی از این نئوپلاسم‌ها ممکن است ظاهری کاملاً تمایز نیافته داشته، دارای سلول‌های کوچک مشابه سارکوم یونینگ خارج اسکلتی (ESS) باشند (۳).

در این موارد شواهد تمایز عصبی بوسیله میکروسکوپ الکترونی یا مطالعات ایمونوهیستوشیمی (IHC) فراهم می‌گردد (۶). در حال حاضر مطالعات IHC نقش بسزایی را در تایید تشخیص این گروه نئوپلاسم‌ها با سلولهای گرد، آبی و کوچک (Round Small Blue Cell Tumors) ایفا می‌کند (۷). در بین مارکرهای تمایز عصبی که برای تایید تشخیص این تومورها به کار می‌روند، شایعترین مارکر مورد استفاده واکنش به آنزیم انولاز مارکرهای IHC آنتی ژنی است سطحی که توسط ژن MIC-2 کدگذاری شده و یا با آنتی‌بادی HBA71 کشف می‌شود. تعدادی از مولفین وجود واکنش مثبت علیه دو مارکر را در مواردی که مطالعات IHC تنها وسیله تشخیص باشد، ضروری می‌دانند (۵).
ابتلا به این تومور دارای مرگ و میر در حدود ۶۰ درصد تا ۸۵ درصد می‌باشد و متوسط عمر بیماران حدود ۱۸ ماه بوده است. درمان‌های ترکیبی شامل جراحی، رادیوتراپی و شیمی درمانی توانسته است تا حدودی طول عمر را در این بیماران افزایش دهد (۴).

منابع

1. Batsakis JG. Comprehensive management of Head & Neck tumors second edition W.B Saunders, 1999.

2. Chowdhar. Extra cranial primitive rectodermal tumor of the Head & Neck Arch oto 1990 AP: 116(4)475-8.

3. Nzingher F.M Soft tissue tumors third edition us Mosby, 1995, 929-964.

4. Jones J. Peripheral primitive neuroectodermal tumors of Head & Neck Arch oto 1995 Dec 121(12): 1392-5.

تومور نورواکتودرمال محیطی بدخیم نئوپلاسمی است مهاجم که عموماً در سنین کودکی و نوجوانی بروز میکند. ۹۰ درصد بیماران سنی کمتر از ۳۰ و ۷۵ درصد کمتر از ۲۰ سال دارند. معمولاً بصورت یک توده دردناک و حجیم ظاهر می‌کند. شایعترین محل‌های درگیر شامل نواحی تنه، خصوصاً مجاور مهره‌ها و قفسه صدری می‌باشد. موارد پیدایش این تومور در سر و گردن بسیار محدود و در حدود ۵۰ مورد تاکنون بوده است. علیرغم دوره کوتاه علایم معمولاً این تومور در بدو مراجعه نسبتاً بزرگ بوده و در ۸۰ درصد موارد اندازه‌ای بزرگتر از ۵ سانتیمتر دارد (۲و۱). تومور ظاهری مولتی ندولار یا لبوله داشته، در سطح مقطع نرم، گوشتی، دارای رنگ سفید یا خاکستری تا برنزه اختصاصی نورون (Neuron Specific Enolase – NSE) می‌باشد (۱).

در ۹۰ درصد موارد نئوپلاسم‌های نورواکتودرمال بدخیم محیطی برای این آنتی ژن مثبت می‌باشند. برآستی واکنش مثبت نسبت به این آنزیم به عنوان یک معیار تشخیصی برای تومورهای نورواکتودرمال بدخیم محیطی شناخته شده است (۷).
از سایر مارکرهای تمایز عصبی می‌توانیم به سیناپتوفیزین، پروتئین نوروفیلیمان، آنتی ژن Leu-7، پروتئین S-100 و کروموگرانین که به ترتیب در ۴۶ درصد، ۴۱ درصد، ۳۶ درصد و ۲۲ درصد موارد مثبت بوده‌اند، اشاره کنیم. یکی دیگر از

5. Mirra J.M Bone Tumors first edition, Lea & Febiger 1989.

6. Robbins S.L Pathologic Basis of Disease 4th editin, saunders 1989.

7. Rosai J. Ackerman's surgical pathology 8th edition. Mosby. 1996.