

گزارش سه مورد خانوادگی اپیدرمولیز بولوز دیستروفیک آلبوپاپولوئید پاسینی

دکتر حسن صیوفی، استادیار گروه پوست، بیمارستان رازی، دانشگاه علوم پزشکی تهران
دکتر فرشاد فرنق، استادیار گروه پوست، بیمارستان رازی، دانشگاه علوم پزشکی تهران
دکتر مریم دانش‌پژوه، استادیار گروه پوست، بیمارستان رازی، دانشگاه علوم پزشکی تهران

Three Familial Cases of Pasini Variant of Dominant Dystrophic Epidermolysis Bullosa

ABSTRACT

Epidermolysis bullosa (EB) is the term applied to a group of disorders whose common primary feature is the formation of blisters following trivial trauma. Hereditary EB comprises 3 major classes : Simplex, junctional and dystrophic, and includes more than 23 phenotypes.

The albopapuloid pasini variant of dominant dystrophic EB is characterized by a distinctive clinical appearance.

In this article, we report this disease in three members of a family (father and two sons).

Key Words : Epidermolysis bullosa; Dystrophic epidermolysis bullosa; Albopapuloid pasini variant of dominant dystrophic epidermolysis bullosa

مقدمه

اپیدرمولیزبولوز ارثی بر مبنای علائم بالینی و یافته‌های بافت‌شناسی نوری و میکروسکوپ الکترونی به سه شکل اصلی سیمپلکس، جانکشنال و دیستروفیک تقسیم می‌شود (۱). در اپیدرمولیزبولوز دیستروفیک غالب، دو نوع اصلی بالینی وجود دارد:

- نوع هیپرپلاستیک Cockayne - Touraine

- نوع آلبوپاپولوئید پاسینی Pasini

این دو نوع از تظاهرات بالینی شبیه به هم هستند، لیکن در نوع آلبوپاپولوئید پاسینی مشخصه بالینی بارزی دیده می‌شود که آنرا از نوع Cockayne - Touraine متمایز می‌سازد و آن وجود ضایعات شبه اسکاری است، که بصورت پاپولهای پری‌فولیکولر سفید صدفی شروع شده و در تنه و خصوصاً ناحیه کمری خاجی، به صورت مستقل از تاولها مشاهده می‌شود (۲). در اینجا سه مورد خانوادگی مبتلا به اپیدرمولیز بولوز پاسینی شرح داده شود.

چکیده

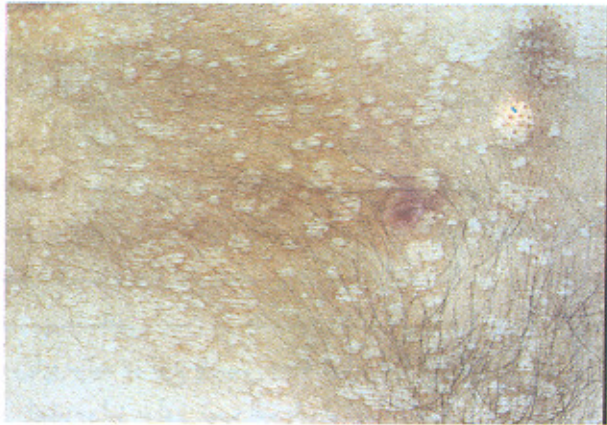
اپیدرمولیز بولوز به گروهی از بیماریهای تاولی و غیر التهابی پوست اطلاق می‌شود که با پیدایش تاول به دنبال ضربه‌های خفیف مشخص می‌گردد. نوع ارثی آن به سه شکل اصلی سیمپلکس، جانکشنال و دیستروفیک تقسیم می‌شود و بیش از ۲۳ فنوتیپ را شامل می‌شود.

یک نوع نادر آن نوع، دیستروفیک غالب آلبوپاپولوئید یا پاسینی می‌باشد که از نظر بالینی، طرحی خاص و منحصر به فرد دارد. در این مقاله، این بیماری در سه عضو یک خانواده (پدر و دو پسر) شرح داده می‌شود.

واژه‌های کلیدی: اپیدرمولیزبولوز؛ اپیدرمولیزبولوز دیستروفیک؛ اپیدرمولیز بولوز دیستروفیک آلبوپاپولوئید پاسینی

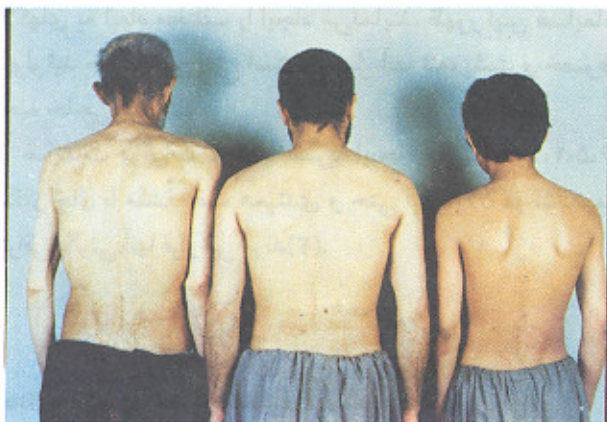بیمار نیز در معاینه، تاول فعال در اندامها داشت. ضایعات آلبوپاپولوتید در پشت پدر و برادر بیمار مشهود بود (شکل ۳). تغییرات ناخنی و مخاطی مشابه در این دو عضو خانواده نیز وجود داشت.

شکل ۲- نمای نزدیک ضایعات آلبوپاپولوتید



در بیوپسی به عمل آمده از ضایعات تاولی، بول زیراپیدرم همراه ازودیلاتاسیون عروق، در نمونه برداری از ضایعات اسکار مانند، آتروفی اپیدرم همراه پرولیفراسیون و هموژنیزاسیون بافت کلاژن درم دیده شد.

شکل ۳- ضایعات آلبوپاپولوتید در سه عضو خانواده مبتلا به اپیدر مولیز بولوزپاسینی



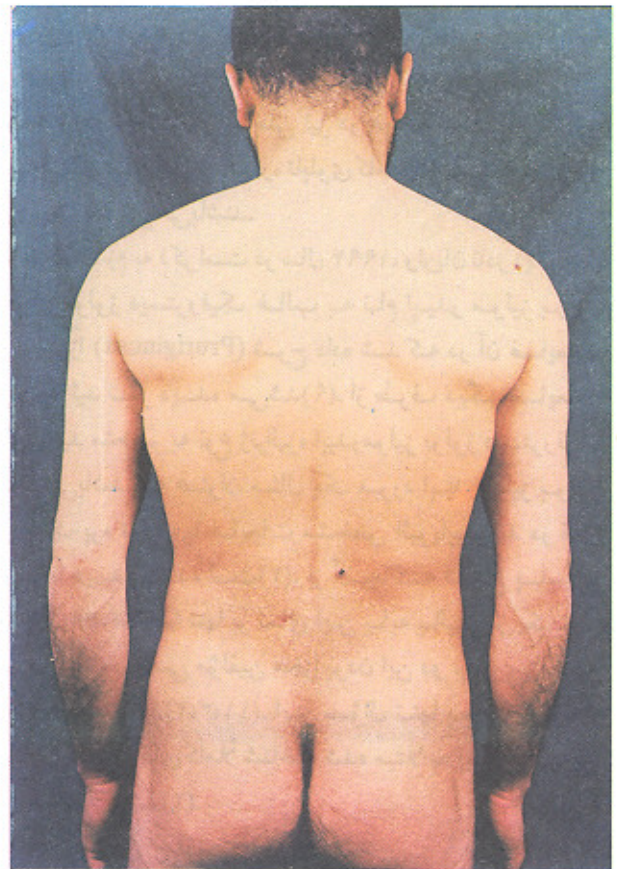
بحث

امروزه طبقه بندی اپیدر مولیز بولوز بر پایه محل تاول از نظر فراساختاری، صورت می گیرد و در سه گروه اصلی بیماری (سیمپلکس، جانکشال، و دیستروفیک)، تاول به ترتیب در اپیدرم، در لامینالوسیدای محل اتصال درم - اپیدرم، و در زیر

معرفی بیمار

ع - د - مرد کارگر ۲۴ ساله، ساکن سقز، بعثت ضایعات سفید رنگ شبیه اسکار روی تنه همراه با تاول در اندامها به بیمارستان رازی مراجعه نمود. بیمار از هفته دوم بعد از تولد دچار تاولهایی در محل ضربه در اندامها و در تنه شده که بعد از بهبود، اسکار و میلیا بر جا گذاشته است. از اوایل دوره بلوغ ظهور تاولها کمتر شده ولی ضایعات متمایل به سفید به ابعاد چند میلی متر با حدود کاملاً مشخص در سینه و پشت و خصوصاً ناحیه ساکروم پدیدار گشته است (شکل ۱ و ۲).

شکل ۱- پاپولهای سفید در پشت بیمار مبتلا به اپیدر مولیز بولوز پاسینی (ضایعات آلبوپاپولوتید)



ظهور این پاپولها و پلاکهای سفید عاجی در ارتباط با ضربه و بروز تاول نبوده است. ضایعات مخاطی خفیف در دهان وجود داشت. ناخنهای بیمار دیستروفیک و ضخیم بود. حال عمومی بیمار و رشد جسمی وی همواره خوب بوده است. اختلال دندانی وجود نداشت. در معاینه عمومی و آزمایشات روتین وی نیز نکته قابل توجهی دیده نشد.

پدر و مادر بیمار نسبت خانوادگی نداشتند. بیمار چهار برادر و دو خواهر داشت. مادر و دو خواهر بیمار سالم بودند. پدر بیمار ۶۰ ساله، تا سن ۲۵ سالگی تاولهای پوستی داشته است. برادر ۱۵ ساله

لامیناندا قرار دارد (۲).

هر یک از این سه گروه نیز بر اساس عوامل مختلف منجمله شدت درگیری پوستی، توزیع ضایعات، روش انتقال، زمان شروع بیماری، سیر غیر معمول بیماری، وجود یافته‌های پوستی اختصاصی و وجود و شدت ضایعات غیر پوستی تقسیم می‌شوند. اپیدرمولیز بولوز ارثی حد اقل ۲۳ فنوتیپ را شامل می‌گردد (۲). به علت تفاوت‌های فاحش در پیش‌آگهی، تعیین انواع مختلف آن مهم بنظر می‌رسد (۱).

در گروه درمال اپیدرمولیز بولوز دو دسته اصلی وراثتی اتوزومال غالب و مغلوب وجود دارد. در گروه دیستروفیک غالب ژنرالیزه، به دنبال بهبود ضایعات تاولی، اسکار و میلیا دیده می‌شود و دو نوع فرعی دارد: نوع هیپرپلاستیک Cockayne-Touraine و نوع آلبوپاپولوئید پاسینی. تظاهرات بالینی و یافته‌های آسیب‌شناسی این دو مشابه یکدیگرند و تنها ضایعات آلبوپاپولوئید در نوع پاسینی وجه تمایز آنها می‌باشد (۳،۲).

اپیدرمولیز بولوز تیپ آلبوپاپولوئید پاسینی با ضایعات تاولی از زمان تولد شروع می‌شود. ضایعات بیشتر در اندامها وجود دارند و بهبود تاول با اسکار آتروفیک و میلیا همراه است. بعلاوه ناخن‌ها معمولاً دیستروفیک هستند. ضایعات خفیف مخاط دهان و مری در بعضی بیماران دیده می‌شود. اکثر بیماران طول عمر طبیعی دارند (۵،۴،۲). مطالعات اخیر نشان داده است بر خلاف آنچه در گذشته تصور می‌شد، خطر ایجاد SCC در این بیماران بطور قابل ملاحظه‌ای بیشتر نمی‌باشد (۲).

یک جنبه بالینی کاملاً مشخص این بیماری که وجه تمایز آن از نوع Cockayne - Touraine محسوب می‌گردد، پیدایش پاپولهای کوچک سفید عاجی یا به رنگ پوست با شروع از اطراف فولیکولهای مو می‌باشد. این پاپولها به یکدیگر متصل شده پلاکهای به ابعاد مختلف را ایجاد می‌نمایند. ظهور این ضایعات پاپولوئید حوالی سن بلوغ است و محل آنها تنه، پشت و خصوصاً ناحیه خاجی می‌باشد.

ضایعات درغیاب تاول یا ضربه ایجاد می‌شوند (۶،۵،۴،۲). اسکار خال با منشأ بافت همبندی و حتی لیکن‌پلان در تشخیص افتراقی بالینی آنها قرار می‌گیرند (۲).

در بیماری اپیدرمولیز بولوز پاسینی در مطالعه تاولها با میکروسکوپ نوری، بول زیر اپیدرم قرار دارد (۱). در ضایعات آلبوپاپولوئید نمای آسیب‌شناسی غیر اختصاصی بوده و شامل هموزنیزاسیون الیاف کلاژن می‌باشد (۵).

میکروسکوپی الکترونی موید وجود تاول زیر لامیناندا می‌باشد (۵،۴،۳،۲،۱). کاهش کمی و کیفی فیبریل‌های انکورینگ (Anchoring fibrils) نیز در سراسر پوست دیده می‌شود (۹،۸،۷،۶،۴). قبلاً تصور می‌شد در این بیماری افزایش گلیکوزامینو گلیکانهای سولفات خارج و داخل فیبروبلاستها وجود دارد (۵)؛ لیکن مطالعات جدیدتر این مسأله را رد کرده‌اند (۱۰).

نکات مثبت زیر در سه بیمار ما قابل ذکر است:

وجود بیماری در پدر و دو پسر به نفع توارث اتوزومال غالب آن است. تاولهایی که به دنبال ضربه ایجاد می‌شوند و اسکار آتروفیک و میلیا به جا می‌گذارند حاکی از بیماری مکانوبولوز اپیدرمولیز بولوز دیستروفیک است و بالاخره، وجود ضایعات شبه اسکار آلبوپاپولوئید به نفع واریان پاسینی می‌باشد.

ضمناً وجود دیستروفی ناخنی نیز در هر سه بیمار قابل توجه است. به این ترتیب این سه بیمار، تابلوی کاملی از اپیدرمولیز بولوز دیستروفیک پاسینی می‌باشند.

در خاتمه لازم به ذکر است در سال ۱۹۹۴، واریان نادر دیگری از اپیدرمولیز بولوز دیستروفیک غالب به نام اپیدرمولیز بولوز پروریجینوزا (Pruriginosa) شرح داده شد که در آن ضایعات آلبوپاپولوئید نیز دیده می‌شد (۹). از طرف دیگر ضایعات آلبوپاپولوئید منحصر به نوع ژنرالیزه اپیدرمولیز بولوز دیستروفیک غالب نمی‌باشد. به عنوان مثال یک مورد اپیدرمولیز بولوز دیستروفیک پره تیبیال با ضایعات مشخص آلبوپاپولوئید در قدام مچ پاها دیده شده است (۲). از آنجا که انواع پاسینی Cockayne-Touraine تنها بر نمای این پایه بالینی از یکدیگر متمایز می‌گردند، بعضی مؤلفین مجزا بودن این دو بیماری را مورد شک قرار داده شده‌اند (۱۱،۳،۲). این سؤال تنها بعد از مقایسه ژنوتیپها در خانواده‌های کاملاً شناخته شده مبتلا به این دو بیماری پاسخ داده خواهد شد (۲).

منابع

- 1- Johnson B Jr, Honig P. Congenital diseases (Genodermatoses). In: Elder D, Elenitsas R, Jaworsky C, Johnson B Jr. Lever's histopathology of the skin. Philadelphia : Lippincott - Raven. 1997, 128-131.
- 2- Find JD. Epidermolysis bullosa. In : Arndt KA, Leboit PE, Robinson JK, Wintroup BU. Cutaneous medicine and surgery, Vol 1. Philadelphia: WB Saunders CO, 1996: 635-650.
- 3- Fine JD, Bauer EA, Briggaman RA, Carter DM, Eady RAJ, Esterly NB, et al. Revised clinical and laboratory criteria for

subtypes of inherited epidermolysis bullosa. J Am Acad Dermatol 1991; 24: 119-135.

- 4- Bauer EA, Briggaman RA. Hereditary epidermolysis bullosa. In: Fitzpatrick TB, et al. Dermatology in general medicine, Vol 1. New York: McGraw-Hill Inc, 1993: 654-669.
- 5- Pye RJ. Bullous eruptions. In Champion RH, Burton JL, Ebling FJG. Rook/Wilkinson/Ebling Textbook of dermatology, Vol 3. Oxford: Blackwell. Scientific Publications, 1992: 1634-50.
- 6- Tabas M, Gibbons S, Bauer EA. The mechanobullous diseases.

Dermatol Clin 1987; 5: 129.

- 7- Briggaman RA. Is there any specificity to defects of anchoring fibrils in epidermolysis bullosa dystrophica, and what dose this mean in terms of pathogenesis. *J Invest Dermatol*, 1985; 84: 371-373.
- 8- Tidman MJ, Eady RAJ. Evaluation of anchoring fibrils and other components of the dermal - epidermal junction in dystrophic epidermolysis bullosa by a quantitative ultrastructural technique. *J Inv Dermatol* 1985; 84: 374-377.
- 9- Mc Grath JA, Schofield OMV, Eady RAJ. Epidermolysis bullosa pruriginosa : dystrophic epidermolysis bullosa with distinctive clinicopathologic features. *Br J Dermatol* 1994; 130: 617-625.
- 10- Priestly GC. Glycosaminoglycan Production by cultured skin fibroblasts from the pasini and Cockayne - Touraine forms of dominant dystrophic epidermolysis bullosa. *J Invest Dermatol* 1991; 96: 168-71.
- 11- Sybert VP. Genetic skin disorders. Oxford: Oxford university press, 1997: 148.