

رحم سپتوم‌دار با دوپلیکاسیون سرویکس (دومین گزارش جهان)

دکتر فیروزه اکبری اسبق - دانشیار و رییس بخش IVF - بیمارستان میرزا کوچک خان
دکتر افسانه خادمی - استادیار دانشگاه علوم پزشکی مازندران - فلوشیپ IVF - بیمارستان میرزا کوچک خان

Septate Uterus with Cervical Duplication (The Second World Report) ABSTRACT

Mullerian anomalies are one of the interesting but uncommon entities that gynecologists confront. The incidence is 1-6%. It is difficult to anticipate the real incidence, because most of information is obtained from infertile or complicated patients with inadequate work-up. Recently endoscopic procedures reveal more details about these anomalies. Today, classification of Buttram & Gibbons (modified by AFS [American Fertility Society]) is accepted. In this paper one patient with septate uterus, duplication of cervix and vaginal septum is introduced. According to information obtained, only one similar case is reported (by McBean et al). This entity is not conformed with AFS classification. Only in Toaff et al classification, there is a class similar to these patients. This entity is not explained by classic embryological theory of mullerian development.

چکیده

این ناهنجاری دومین مورد گزارش شده در جهان می‌باشد (۱).
مورد گزارش شده در این مقاله یک رحم سپتوم‌دار، دوپلیکاسیون سرویکس و سپتوم واژن به نحو احسن با نظریه Muller قابل توجیه است (۲).
بر اساس این نظریه، این ناهنجاری در اثر اختلال اتصال قسمت پایین مجاری مولرین با وجود تکامل طبیعی رحم اتفاق افتاده است، اما طبق تقسیم‌بندی کلاسیک AFS رحم بعد از اتصال مجاری مولرین شکل می‌گیرد و اتصال از توبرکول مولرین آغاز شده و به سمت بالا پیش می‌رود (اتصال یک سویه مجاری مولرین از پایین به بالا). بر اساس نظریه کلاسیک AFS دوپلیکاسیون سرویکس به علت عدم اتصال در مجرای مولرین است و این مورد گزارش شده از نظریه کلاسیک تبعیت نمی‌کند، زیرا در صورتی امکان‌پذیر است که اتصال فوقانی انجام پذیرد بدون اینکه اتصال در ناحیه تحتانی رخ داده باشد.
در این بیمار آندومتریوز که در ناهنجاریهای مولرین شایعتر است نیز دیده شده است.

می‌شوند که متخصصین زنان با آن مواجه می‌شوند. شیوع این ناهنجاریها حدود ۱-۶٪ گزارش شده است. تعیین شیوع واقعی مشکل است زیرا اغلب اطلاعات از بیماران نابارور یا موارد مشکل مامایی با بررسی مختصر به دست آمده است. اخیراً کاربرد روشهای آندوسکوپی یک باعث بدست آمدن توصیف دقیقتری از این ناهنجاریها شده است. تقسیم‌بندی مورد قبول در حال حاضر تقسیم‌بندی Buttram & Gibbons است که بعداً توسط AFS تعدیل شد. این گزارش در مورد یک بیمار دارای رحم سپتوم‌دار و دوپلیکاسیون سرویکس و سپتوم واژن می‌باشد که تنها یک مورد مشابه آن توسط McBean et al گزارش شده است. این بیمار با هیچکدام از شاخه‌های تقسیم‌بندی AFS مطابقت ندارد و تنها در تقسیم‌بندی Toaff et al رحم سپتوم‌دار مشابه این بیمار گنجانیده شده است. این بیمار با نظریه کلاسیک AFS رشد جنینی مجاری مولرین قابل توجیه نیست.

معرفی بیمار

خانم ۲۱ ساله به علت ناباروری اولیه ۳ ساله مراجعه نموده است. در شرح حال بیمار، منارک وی در ۱۴ سالگی بوده و سیکلهای قاعدگی منظم با فواصل ۳۲-۳۱ روز و مدت خونریزی

مقدمه

ناهنجاریهای مولرین جالب بوده و بطور نسبتاً نادر دیده

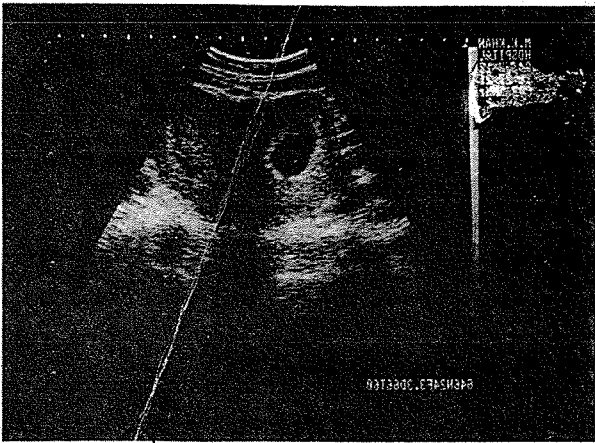
رنگی از لوله راست دیده شد و به همان ترتیب ماده رنگی از سرویکس سمت چپ تزریق شد و ریزش آن از لوله سمت چپ مشاهده شد.

تشخیص

دوپلیکاسیون سرویکس و یک رحم سپتوم دار و آندومتر یوز خفیف.

بعد از تشخیص جهت پاروری بیمار IUI در هر دو کاویته رحم انجام شد که در حال حاضر ۱۴ هفته حامله و در کویته راست رحم می باشد (شکل ۲).

شکل ۲- سونوگرافی رحم حفره راست رحم



بحث

در سال ۱۹۹۴ از نظر ناهنجاریها یک مورد مشابه این مورد معرفی شده است ولی بیمار ناباروری نداشته است و در سابقه وی به علت پرزانتاسیون بریج (Footling breech) در هفته ۳۴ حاملگی سزارین می شود و موقع سزارین تشخیص رحم دو شاخ داده شده است. به دنبال منومترورژی که بیمار تحت بررسی قرار می گیرد متوجه ناهنجاری وی شده اند (۱).

همانطوری که مطلع هستید رحم بعد از اتصال مجاری مولرین در هفته ۱۳-۱۱ شکل می گیرد. اتصال سمت داخلی دو مجرا در طول مسیر باعث ایجاد یک سپتوم میانی می شود که بعداً جذب می شود. اتصال از توبرکول مولرین آغاز می شود و به سمت بالا پیش می رود و جذب سپتوم به فاصله زمانی کمی بعد از اتصال شروع می شود ولی جذب سپتوم از هر نقطه در مسیر می تواند شروع شود و در هر دو جهت پیش برود. بر اساس این نظریه کلاسیک دوپلیکاسیون سرویکس به علت عدم اتصال دو مجرای مولرین است. مورد فوق از این نظریه تبعیت نمی کند (۳) زیرا این در صورتی امکان پذیر است که اتصال فوقانی انجام پذیرد بدون اینکه اتصال در ناحیه تحتانی رخ داده باشد.

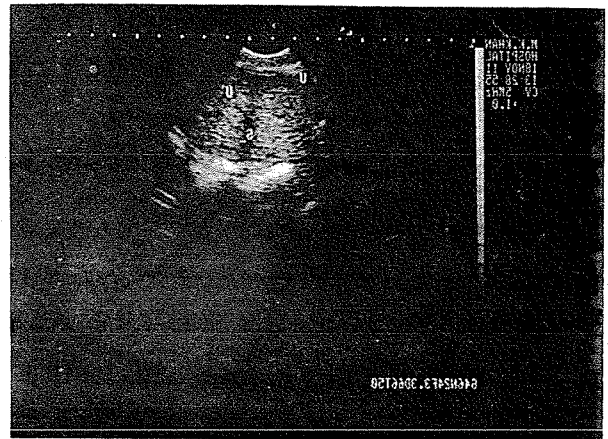
فقط این ناهنجاری با نظریه دیگری که توسط Muller ارائه شده

۷-۱۰ روز بدون دفع لخته و همراه با دیسمنوره می باشد و از دیس پارونیا با شدت کم شاکی است. در شرح حال وی لکه بینی بین قاعدگی و خونریزی نامرتب، قطع طولانی قاعدگی و عفونت لگن وجود ندارد و از رشد موهای زائد و ترشح از پستان نیز شکایت نداشته و در سابقه بیماریهای قبلی، یافته مثبتی وجود نداشته است. بیمار مدت ۲ سال تحت درمان با کلومیفن و HMG و HCG بوده است. اسپرموگرام شوهر بیمار طبیعی گزارش شده است.

بررسی هورمونال روز سوم قاعدگی طبیعی گزارش شده است. در معاینه ژنیکولوژی، بیمار دارای ۲ واژن کامل و ۲ سرویکس به اندازه طبیعی و در معاینه دو دستی یک جسم رحم متمایل به جلو و متحرک و آزاد بدست می خورد و آدنکسها آزاد هستند.

در سونوگرافی یک سال قبل رحم با اندازه های $45 \times 49 \times 67$ میلیمتر و ۲ حفره و یک جسم رحم دیده می شود و تخمدانها طبیعی است (شکل ۱).

شکل ۱- سونوگرافی از رحم و تخمدانها



در هیستروسالپینگوگرافی یک سال قبل دو کانال سرویکس و دو رحم دوکی شکل گزارش شده است که حفره راست رحم حجیم تر از چپ است و لوله راست به رحم راست و لوله چپ به رحم چپ متصل بوده است، و رحم دی دلفیس (Didelphic uterus) مطرح شده است. بیمار به علت عدم پاسخ به درمانهای اولیه کاندید لاپاراسکوپی شد.

خلاصه شرح لاپاراسکوپی به شرح زیر است:

بیمار دارای ۲ واژن با سپتوم کامل طولی و دو سرویکس طبیعی بوده یک رحم عریض متمایل به جلو بدون چسبندگی دیده شد و خون کهنه در شکم وجود داشته و لوله های رحمی نمای طبیعی داشتند و در تخمدان راست نقاط آندومتریوتیک به قطر ۳ میلیمتر مشهود بود. با تزریق بلودومتیلن از سرویکس راست، ریزش ماده

اتصال قسمت تحتانی مجاری مولرین با وجود تکامل طبیعی بقیه رحم بوجود آید و نتیجه، یک رحم در حضور دو سرویکس و دو واژن باشد.

همان طوری که می‌دانیم ناهنجاریهای رحمی جزء علل ناباروری محسوب نمی‌شود ولی احتمال سقط و پرزانتاسیون غیرطبیعی بیشتر از رحمهای طبیعی گزارش می‌شود.

نتیجه

مورد گزارش شده رحم سپتوم‌دار با دوپلیکاسیون سرویکس و سپتوم واژن با مراجعه به متون فقط یک مورد گزارش شده است (۱). گرچه ناهنجاریهای مولرین با ناباروری همراه نیستند ولی لازم است بیماران نابارور به دقت تحت بررسی‌های آندوسکوپی قرار گیرند و با تشخیص صحیح، درمان مناسب انجام شود. این بیمار بعد از تشخیص با توجه به اینکه سه سال ناباروری داشت با عمل IUI در دو کاویته رحم باردار شد.

منابع

- 1- Judith H., McBean John, R.Brumbsted, Septate uterus with cervical duplication, American Fertility & Sterility. 1994, Vol. 62, No. 2: 415.
- 2- Buttram VC Jr, Gibbons WE. Mullerian anomalies: a proposed classification (an analysis of 144 cases). Fertil. Steril. 1979; 32: 40-6
- 3- The American Fertility Society. The American Fertility Society

قابل توجه است (۴). در هفته ۱۰ زندگی جنینی قسمت داخلی دو مجرای مولرین در ناحیه بین سینوس اوروژنیتال و ایسم رحم بهم متصل می‌شوند. اتصال دو قسمت از وسط شروع می‌شود و به هر دو طرف بالا و پایین پیشرفت می‌کند. به دنبال این اتصال پرولیفراسیون سریع سلولها بین مجاری مولرین در بالای ایسم رخ می‌دهد که باعث پر شدن ناحیه مثلثی شکل متتھالیه فوقانی می‌شود. در اثر این پرولیفراسیون یک سپتوم ضخیم ایجاد می‌شود و فوقانی‌ترین قسمت این سپتوم نمای خارجی فوندوس رحم را می‌سازد. جذب سپتوم بین هفته ۲۰-۱۳ شروع می‌شود و این پروسه از ناحیه ایسمیک شروع می‌شود و به هر دو طرف پیشرفت می‌کند. جذب به سمت بالا باعث از بین رفتن سپتوم شده حفره رحمی را می‌سازد، جذب به سمت پایین نیز باعث ایجاد یک کانال سرویکس و یک واژن می‌شود. پایین‌ترین قسمت واژن در طی هفته ۲۰-۲۲ جنینی کانالیزه می‌شود. این پروسه از پرده بکارت شروع شده و در جهت بالا پیشرفت می‌کند. بر اساس نظریه Muller ناهنجاری توضیح داده شده در این مقاله می‌تواند به علت اشکال در

- Classifications of adnexal adhesions, distal tubal occlusion, tubal occlusion secondary to tubal ligation, tubal pregnancies, mullerian anomalies and interauterine adhesions. Fertil. Steril. 1988; 49: 944-55.
- 4- Muller PP, Musset R, Netter A, Solal R, Vinourd JC, Gillet JY, Eta du haut appariel urinaire chez les porteuses de malformations uterines, Erude de 133 observations. La presse Medicale 1967; 75: 1331-6.