

## Congenital Clasped Thumb

# وگزارش ۸ مورد آن در ظرف مدت سه سال از بخش اورتوپدی مجتمع بیمارستانی امام خمینی

دکتر محمود فرزانه استادیار گروه جراحی ارتوپدی دانشگاه علوم پزشکی تهران در بیمارستان امام خمینی

### SUMMARY

*This deformity is often referred to as the thumbclutched hand, but a better term is the congenital clasped thumb.*

*The congenital clasped thumb is associated with several well - defined syndromes, although it may also present as an isolated abnormality. Weckesser, Reac, and Heiple called it a syndrome and divided the syndrome in to four groups. In Group I, the thumb is deficient in extention only. in Group II ,flexion contractur combine with deficient extention. In Group III, the thumb is hypoplastic, and tendons and muscles are deficient. Group IV consists of the few remaining cases that so not fit into the first three groups. Gruop I cases are found three times as frequently as Group II Cases, while Group III and IV cases are five times less frequent than Group II cases.*

*The congenital clasped thumb is twice as common in males as in females and is nearly always bilateral. During the early weeks of life, an infant frequently clutches the thumb and releases it intermittently for spontaneous motion. However, by the third or fourth month of life, the normal child ceases to clasp his thumb under his fingers. If the clasping persists and normal independent action of the thumb does not develop, the syndrome of congenital clasped thumb is present.*

### خلاصه

Congenital Clasped Thumb یک دفرمیتی مادرزادی شست است که در آن شست از محل مفصل متاکارپوفالانژین دچار فلکشن شده و نیز متاکارپ اول اداکشن پیدا کرده است. علت این دفرمیتی مادرزادی، عدم وجود بالانس بین

تاندونهای فلکسور و اکستانسور شست میباشد و بیشتر در جنس مرد دیده میشود و در بیشتر موارد دو طرفه است و شایعترین تاندوتی که در اینگونه موارد وجود ندارد، تاندون اکستانسور پولیسس برویس است. این بیماری گاهی بصورت یک دفرمیتی منفرد در دست دیده میشود و گاهی نیز همراه با

اداگشن دفرمیتی و فلکشن دفرمیتی شست میباشد. برای اصلاح جزء اول دفرمیتی، یعنی اداگشن دفرمیتی، بایستی اقدام به Web سازی web اول شود مثلاً از طریق Four Flap Z Plasty و برای اصلاح جزء فلکشن دفرمیتی بایستی اقدام به تاندون ترانسفر کرد و بهترین تاندون ترانسفر، عبارت استفاده از تاندون اکستانسور اندیسیس پروپریوس برای تأمین اکستنشن مفصل متاکارپوفالانژین میباشد. و بطور کلی، بهترین سن عمل جراحی بعد از یکسالگی و قبل از سن مدرسه میباشد. ما در بخش اورتوپدی بیمارستان امام خمینی در ظرف مدت سه سال جمعاً و کلاً ۸ مورد از این بیماری مادرزادی نادر دست داشته‌ایم (از نوزاد ۵ روزه تا بیمار مرد ۴۸ ساله) که در صفحات بعد بدینوسیله با اسلاید بخوبی قبل و بعد از عمل دیده میشوند.

## REFERENCES

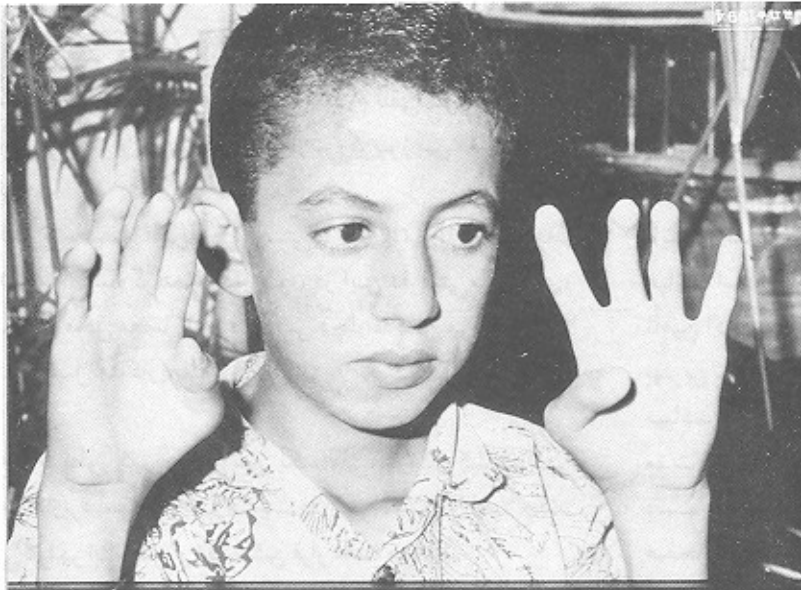1. Barsky AJ: Congenital anomalies of the hand. J Bone Surg 33A: 35 - 64, 1951
2. Barsky AJ: Congenital anomalies of the hand and their surgical treatment. P. 112. Charles C Thomas, Springfield, IL, 1958
3. Broadbent TR, Woolf RM: Flexion - abduction deformity of the thumb congenital clasped thumb. plast Reconstr Surg 34:612-616, 1964
4. Bunnell S: Surgery of the Hand. 3rd., P. 25 JB Lippincott, Philadelphia, 1956
5. Crawford HH, HORTON ce, aDAMSON je: Congenital aplsia or

سایر دفرمیتی‌های مادرزادی موسکولواسکلتال میباشد و بهمین دلیل بهتر است، بعنوان یک سندرم تلقی شود. گاهی همراه با فرم خفیف آرتروگریپوزیس دست دیده میشود.

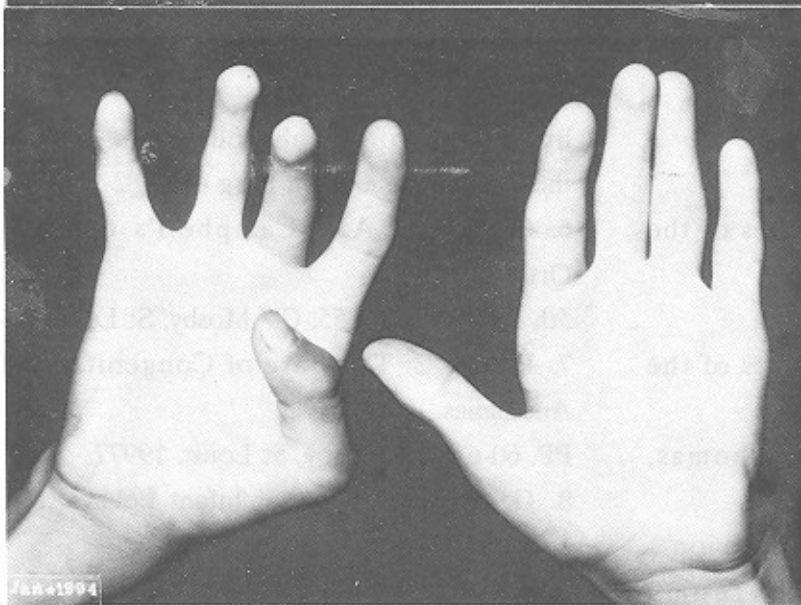
از نظر تشخیص افتراقی، نیابستی با Congenital Trigger Thumb اشتباه گرفته شود، چون در این دفرمیتی مادرزادی، شست از محل مفصل اینترفالانکس دچار فلکشن می‌باشد نه از محل مفصل متاکارپوفالانژین.

درمان: بطور کلی در زیر سن یکسالگی، درمان کنسرواتیو شامل کاربرد اسپلینت که وضعیت دفرمیتی شست را اصلاح کند یعنی آنرا در اداگشن و اکستنشن قرار دهد، میباشد. درمان در بالای سن یکسال، در صورتی که به درمان کنسرواتیو جواب ندهد عمل جراحی است که شامل اصلاح دو جزء

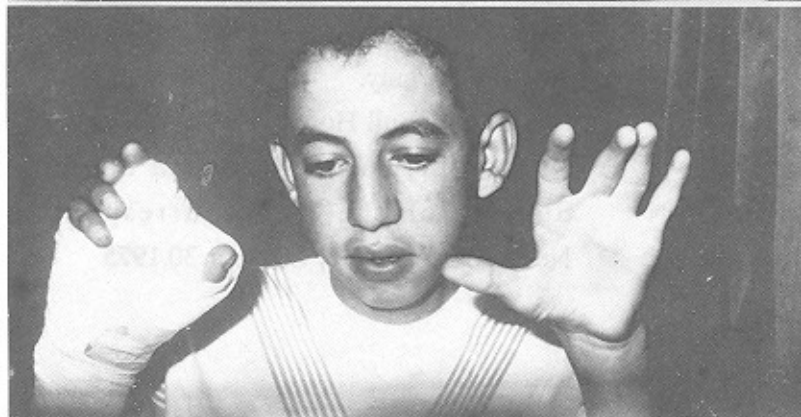- hypoplasia of thumb and finger extensor tendons. J Bone Joint Surg 48A: 82-91,1966
6. Crenshaw AH: Campbell's operative Orthopedics. 5th Ed., PP. 352-355. CV Mosby, St Louis, 1977
  7. Flatt AE: The Care of Congenital Hand Anomalies. PP. 60-63. CV Mosby, St Louis, 19977.
  8. Gesell A: An Atlas of Infant Behavior, Vol. 1. pp. 243-246. Yale University press, New Haven, 1934
  9. Gold AM, Perlman R D: Congenital clasped thumb deformity. case report. Bull Hosp Joint Dis 29: 255, 1968
  10. Granverry WM: American Society for Surgery of the Hand correspondence Newsletter. 1975-36, October 30,1975



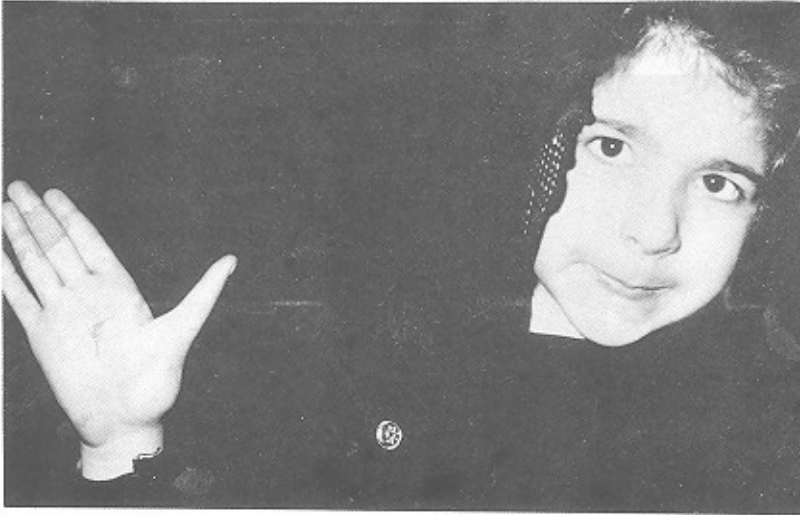دانش آموز ده ساله مبتلا به  
فرم دو طرفه هر دو دست



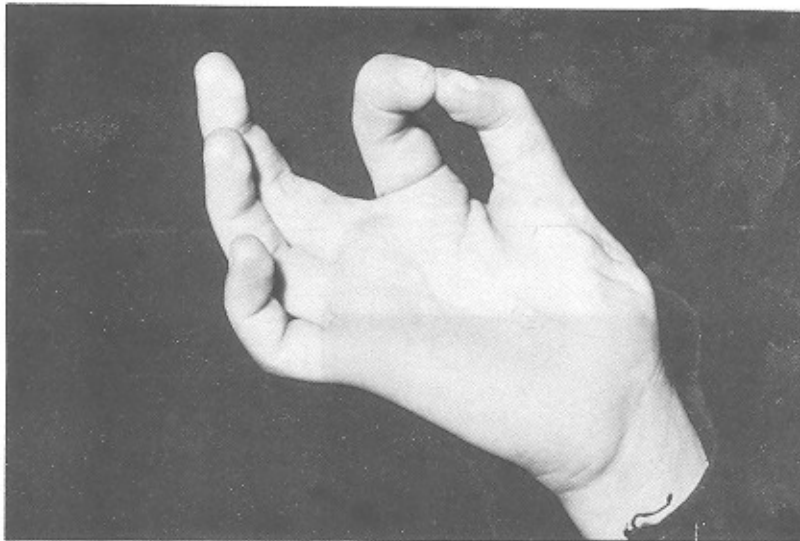
همان دانش آموز پس از  
انجام عمل جراحی و اصلاح  
یک دست



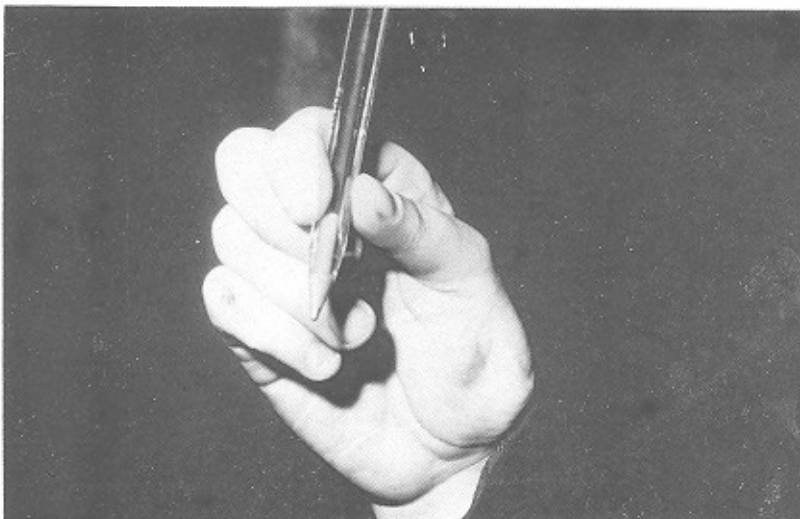
همان دانش آموز با یک  
دست عمل شده و دست  
دیگر در مرحله اول بعد از  
عمل



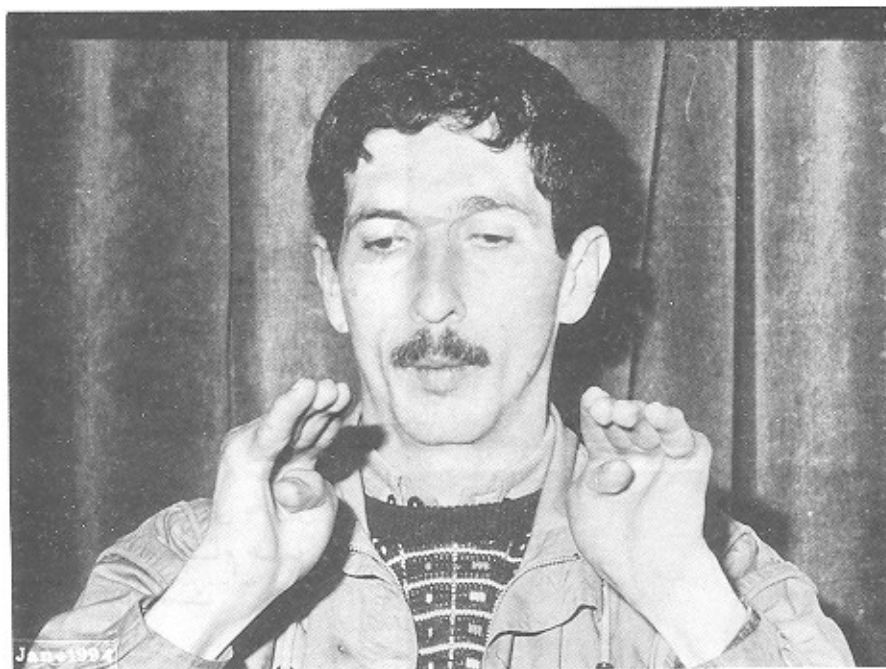دختر ۹ ساله پس از  
عمل جراحی دست مبتلا



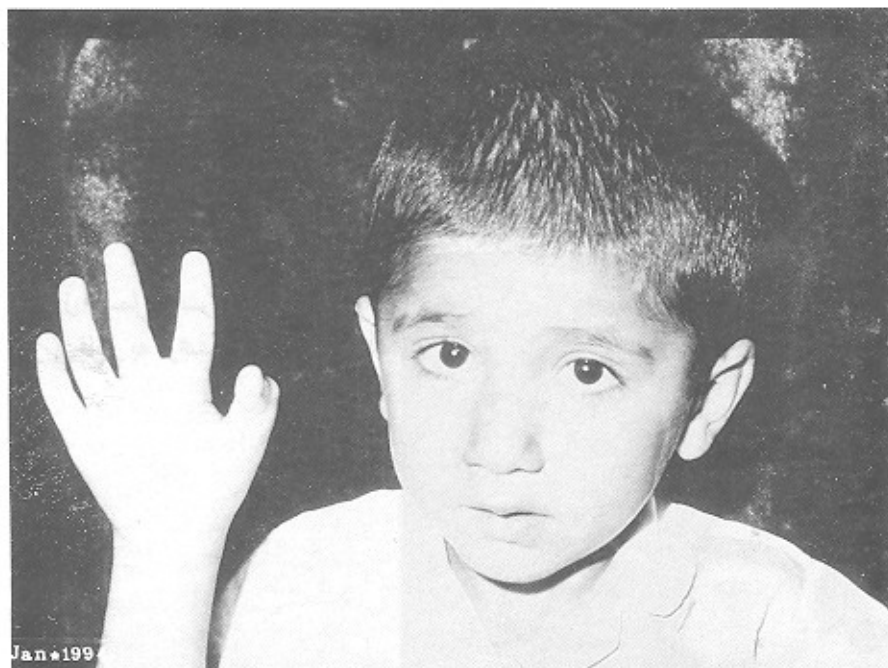
پس از عمل جراحی بخوبی  
قادر به انجام عمل  
Opposition است



پس از عمل جراحی به  
خوبی قادر به نوشتن است



مسن ترین بیمار مرد ۴۸  
ساله



کودک مبتلا به  
trigger thumb