

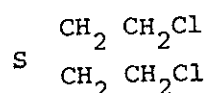
یافته‌های بالینی مصدومین بمب‌های شیمیایی و درمان آن

دکتر مسعود سیدی *

دکتر محمد عابدی‌پور *

خلاصه:

گاز خردل (دی کلرودی‌اتیل سولفاید) یا Mustard Gas



به شکل مایع روغنی سنگین و فرار، بیرنگ که بوی سیر می‌دهد، محلول در حلال‌های آلی و چربی و نامحلول در آب بوده و بعلت حلالیت در چربی سریعاً جذب یافته شده و موجب ضایعات سلولی و تغییر پروتئین‌نسوج می‌شود. آلودگی محیط نسبت به این گاز باعث بروز آثار سمی تا چندین روز حتی بیشتر می‌شود. در هنگام اتساع این گاز در محیط فقط بوی مختصر گاز احساس می‌شود در حالیکه منجر به آلودگی هر چه بیشتر می‌شود. پس از ۳-۲ ساعت باعث قرمزی چشم و آب‌ریزش از چشم و بینی و عطسه و درد ناحیه اپی‌گاستر و تهوع و استفراغ و بتدریج کنژونکتیویت شدید و عوارض چشمی و ناراحتی تنفسی و علائم سوختگی پوست (بیشتر صورت، گردن، چین اندامها، خصوصاً "ناحیه زنبیتال" ظاهر می‌شود - التهاب و نکروز مخاط مجاری تنفسی - کنژیون ریوی، آبرسه ریه و عفونت ریوی و دیپرسیون مغز استخوان و لکوپنی از عوارض شایع آن می‌باشد.

مایکوتوسین‌ها:

در طبیعت تعدادی از مواد کارسنیوزن و سمی وسیله

تعدادی از بیماران سوختگی بمب‌های شیمیایی باشدت متفاوت در بخش جراحی ترمیمی بیمارستان امام خمینی بستری و تحت درمان قرار گرفتند. بیماران علاوه بر ضایعات سوختگی شیمیایی پوستی، اختلالات تنفسی و خونی، چشمی و روانی نیز داشتند، دونفر از مجروحین بعلت شدت ضایعات فوت و بقیه بیماران با بهبودی مرخص گردیدند.

عامل سوختگی و ضایعات حاصله:

بعلت ممنوعیت کاربرد گازهای سمی و بمب‌های شیمیایی در جنگ بین کشورها، پزشکان شناخت کافی و لازم نسبت به این قبیل گازها نداشتند، عمل غیر انسانی دولت‌مردان عراق و کاربرد بمب‌های شیمیایی در جنگ تحمیلی به کشورمان موجب شهادت و سوختگی تعدادی از رزمندگان شد، عده‌ای از این مجروحین بمنظور درمان به کشورهای اروپائی اعزام و بقیه در بیمارستان‌های کشور بستری و تحت درمان قرار گرفتند. با مطالعه‌ای که پزشکان و کارشناسان انجام داده‌اند، کاربرد گاز خردل و مایکوتوکسین مورد تأیید قرار گرفته است.

bis(2-Chloroethyl) Sulbide

* - رئیس بخش جراحی ترمیمی دانشگاه تهران.

** - استادیار گروه جراحی دانشگاه مشهد.

عوارض سلسله اعصاب مرکزی: شامل سردرد - سرگیجه - کنفوزیون - حالت اضطراب فوق‌العاده شدید، افسردگی و بیخوابی بدرجات مختلف بود.

علائم چشمی:

از فتوفوبی - اشک ریزش - سوزش چشم تا کنژونکتیویت شدید و تورم پلک‌ها که مانع باز شدن چشم بود و بالاخره کراتیت اولر قرنیه متفاوت بود.

اختلالات ریوی:

بصورت سرفه - خشونت صدا - ترشح خلط - وجود خون در خلط - در معاینه باگوشی رالهای کرپیتان بگوش می‌رسید بالاخره در بعضی بیماران تنگ نفس و دیسترس تنفسی وجود داشت:

اختلالات گوارشی:

بصورت بی‌اشتهایی شدید - تهوع - استفراغ و درد ناحیه اپی‌گاستر و در یک مورد هماتمز وجود داشت.

حالت عمومی بیماران:

بعضی از این بیماران بیقرار و مضطرب و بعضی دیگر از ضعف مفرط شکایت داشتند. معاینات قلب و عروق و فشارخون در حد نرمال بود.

یافته‌های پاراکلینیکی:

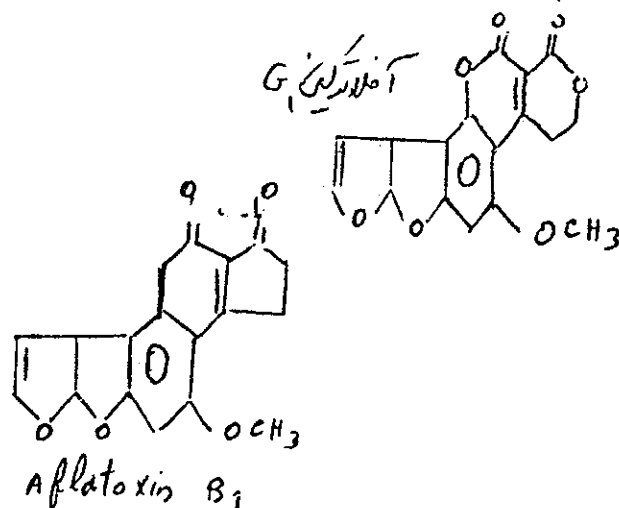
رادیوگرافی ریتین که از کلیه بیماران و در بعضی از آنان بطور تکراری بعمل آمد وجود پنومونی انفیلتراسیون در ناحیه قاعده ریتین و ناحیه پاراکاردیال را نشان می‌داد.

آزمایشات خون:

بمنظور بررسی و کمک‌بدرمان بطور مکرر آزمایشات خونی انجام می‌گرفت. هموگلوبین و هماتوکریت و شمارش گلبولی در ابتدا در حد نرمال بود و بتدریج در بیماران سوختگی شدید گلبولهای سفید کاهش یافته و در یک مورد از بیماران بعلت پائین بودن فوق‌العاده زیاد گلبولهای سفید اقدام به تزریق

میکروارگانیزم با گیاهان تولید می‌شود مکانیسم اثر تعدا زیادی از این مواد تاکنون ناشناخته است.

در سال ۱۹۶۰ در انگلستان محققین ضمن بررسی علت مرگ بوقلمونها و اردک‌ها موفق به کشف سمی در غذاهای آلوده به قارچ *Aspergillus flavus* شدند که عامل سمی اصلی آن *Alfatoxin B1* نامیده شده این ماده هیپاتوتوکسی و سرطان‌زا می‌باشد. از کپک‌های آلوده به غلات و مواد غذایی چهار نوع *Alfatoxin B1-B2-G1-G2* جدا کرده‌اند که نوع *B1* بیشتر از انواع دیگر سمیت دارد. خاصیت سرطان‌زایی و مسمومیت *G1* در درجه دوم اهمیت قرار گرفته. *G2* به تنهایی کارسنیوزن نمی‌باشد. نوع *B2* می‌تواند کارسنیوزن باشد و در شرایطی که احتمالاً " در اثر آنزیمی به *B1* تبدیل و سمی گردد در آفریقا و جنوب غربی آسیا این سم علت شایع پیدایش سرطان نیز می‌باشد.



یافته‌های بالینی و آزمایشگاهی:

سن بیماران از ۱۷ تا ۴۵ متفاوت بود - مدت بستری شدن بیماران حداقل ۹ روز و حداکثر یکماه بود - تعداد بیماران فوت شده ۲ نفر بودند.

علائم سوختگی سطحی:

سوختگی سطحی بدرجات مختلف اعم از سوختگی درجه یک که بصورت ارتیم و درد مختصر و سوختگی درجه دو (II) که به همراه ارتیم و درد - طاول‌های بزرگ و سوختگی درجه سه و مومی شدن پوست و سوختگی کامل، سوختگی در نقاط مختلف بدن و بیشتر در ناحیه زینتال و صورت و گردن و پشت بود

و شستشوی زخم با سرم فیزیولوژی بیش از هر چیز ارجحیت دارد

درمان اختلالات ریوی:

مرطوب نگه داشتن هوای اطاق - تجویز آنتی بیوتیک مناسب در بیمارانی که کشت خلط انجام شده بود از جمله: تجویز کارپنی سیلین در مورد بیمارانی که کشت پسودوموناس مثبت داشتند و بالاخره تجویز شربت آنتی هیستاتیک و آمینوفیلین و استفاده از اکسیژن.

درمان ضایعات چشم:

شستشوی چشم - استفاده از قطره و پماد چشم و در بعضی موارد استفاده از قطره آتروپین - و بستن چشم و یا تاریک نمودن اطاق و تجویز ضد درد و آرامبخش و بالاخره تزریق خون به تعدادی از بیماران و تزریق گلوبول سفید در یک مورد از بیماران و تجویز ویتامین C و رژیم پرپروتئین و ویتامین B کمپلکس.

نتیجه: تعدادی از بیماران مصدومین بمب‌های

شیمیایی با سوختگی‌های پوست و اختلالات دستگاه تنفس - چشمی و عصبی و روانی و خونی و قلبی و عروقی تحت درمان سمئوماتیک قرار گرفتند. ۲ نفر از بیماران بعلت شدت ضایعات با دیسترس تنفسی و اختلالات شدید خونی و سپتی سمی بدرجه شهادت ناآل و بقیه با بهبودی مرخص گردیدند. این افراد مرتباً " معاینه و پی‌گیری می‌شوند.

بعضی از بیماران بعد از درمان و بهبودی از خارش شدید ناحیه زنیئال شکایت داشتند (اصولاً "خارش در مناطق بهبودی یافته سوختگی با موارد دیگر نیز دیده می‌شود). مدتی پس از بهبودی ضایعات مجدداً " تاولهای کوچک و بزرگ توام با خارش شدید بر نقاط فوق الذکر پدیدار گردیده است که این علامت نیز اختصاصاً سوختگی با گاز خردل ندارد بلکه در انواع سوختگی‌ها پس از بهبودی دیده می‌شود.

گلوبول سفید شد.

پلاکت‌ها در تعدادی از بیماران که شدت بیشتری داشته کاهش نسبی داشت.

در آزمایش الکترولیت‌ها و گازهای خون تغییر واضحی مشاهده نمی‌شد.

آزمایش مغز استخوان انجام و مناسفانه با اشکال مواجه گردید.

کشت خون در یک مورد، کشت مثبت پسودوموناس گزارش گردید که بعلت سپتی سمی حاصله سبب فوت بیمار شد. در کشت خلط - اغلب بیماران عوامل پاتوژن رشد نکرده بود فقط در دو مورد کشت پسودوموناس مثبت بود که هر دو بیمار فوت نمودند.

آزمایشات ادرار: در اغلب بیماران در حد نرمال بود. نتیجه آسیب شناسی: برداشت از قسمت‌های سوخته بدن در یک مورد از بیماران که شدت ضایعات پوستی زیاد بود مشخص وجود فیبرین و لکوسیت و نسج نکروتیک و کلی‌های میکروبی و مناطق وسیع انفارکتوس در درم و بالاخره عدم وجود بافت سالم.

درمان:

درمان ضایعات سوختگی شامل:

- الف - سرم درمانی بخصوص ادامه آن در مورد بیمارانی که دچار بی‌اشتهایی شدید بوده‌اند.
- ب - تزریق سرم و واکسن آنتی‌تاناتیک.
- ث - تجویز مسکن.
- ر - تجویز آنتی‌بیوتیک (در روزهای اول آمپی‌سیلین) و پس از کشت آنتی‌بیوتیک انتخابی تجویز گردید.
- ج - درمان سوختگی پوست بدو طریق انجام گردید. در آدسته از بیماران که عمق سوختگی بیشتر بود با بیهوشی عمومی و با استفاده از تزریق والیوم و پتیدین دبریدمان و شستشو با نرمال سالین و بتادین. و پانسمان روزانه با کرم سیلور سولفاد یازین بضمامت یک تا ۱/۵ میلی‌متر بر سطوح سوختگی. در گروه دیگر از بیماران استفاده از دوش آب و قرار گرفتن در وان محلول بتادین و استعمال کرم سیلور سولفاد یازین و با گذاردن تنت و استفاده از ملافه‌های استریل بدون انجام پانسمان. بهر حال بیش از هر چیز استحمام با آب و صابون

SUMMARY

A number of war patients (chemical burn) with different status had been admitted in the plastic & reconstructive surgery department Emam Khomeini Hospital. Patients disorders were skin burn, respiratory, ophthalmic, C.N.S. and blood problems.

Two patients died with severe respiratory and blood disorders and the others patients were treated and discharged and now they are under observation.

مآخذ

Toxicology (the basic science of poisons) 1980 - ۱

۲ - فارماکولوژی گیتی .

۳ - گنفرانس پروفیسور هنریکس (از بلژیک) .

۴ - جراحی کریستوفر ۱۹۸۲ .