

اگزوفتالمی ضرباندار

دکتر احمد غفاریان - دکتر عباس منتظم

نوکلئر . ۲٪ ائوزینوفیل . ۱۸٪ لنفوسیت - ۲٪ مونوسیت .
هموگلوبین ۱۴/۸ گرم درصد هماتوکریٹ ۴۷٪ .
درانژیوگرافی شریان کاروتید راست فیستول کاروتید
کاورنو و آنوریسم بزرگی در این ناحیه مشاهده گردید (شکل
۲) .

جهت درمان ایمنی بودن بستن شریان کاروتید
راست بعلت ایسکمی مغز پس از عمل لزوم بررسی شریانهای
قدامی مغز cerebral anterior را ایجاب می نمود .
(شکل ۳) .

لذا در بررسی آنژیوگرافی مغز مشاهده شد که
شریانهای قدامی مغز هم چپ و راست از سمت چپ خون
گرفته و بنابراین بیمار پس از بستن شریان کاروتید راست با
خطر کمتری از نظر ایسکمی مغز مواجه خواهد بود .
روش عمل . با وجود اطلاع کامل راجع به گردش خون
مغز توسط آنژیوگرافی یک هفته قبل از عمل سه بار در روز تا
حداکثر نیم ساعت با فشار روی کاروتید راست با انگشت بی
خطر بودن بستن شریان کاروتید امتحان شد و عمل با بی
حسی موضعی انجام گرفت . ابتدا با بستن موقت ۱۰ دقیقه
با بیمار صحبت و دستگاههای حرکتی مورد معاینه قرار گرفته
شد و سپس شریان کاملاً " مسدود گردید با بستن کاروتید

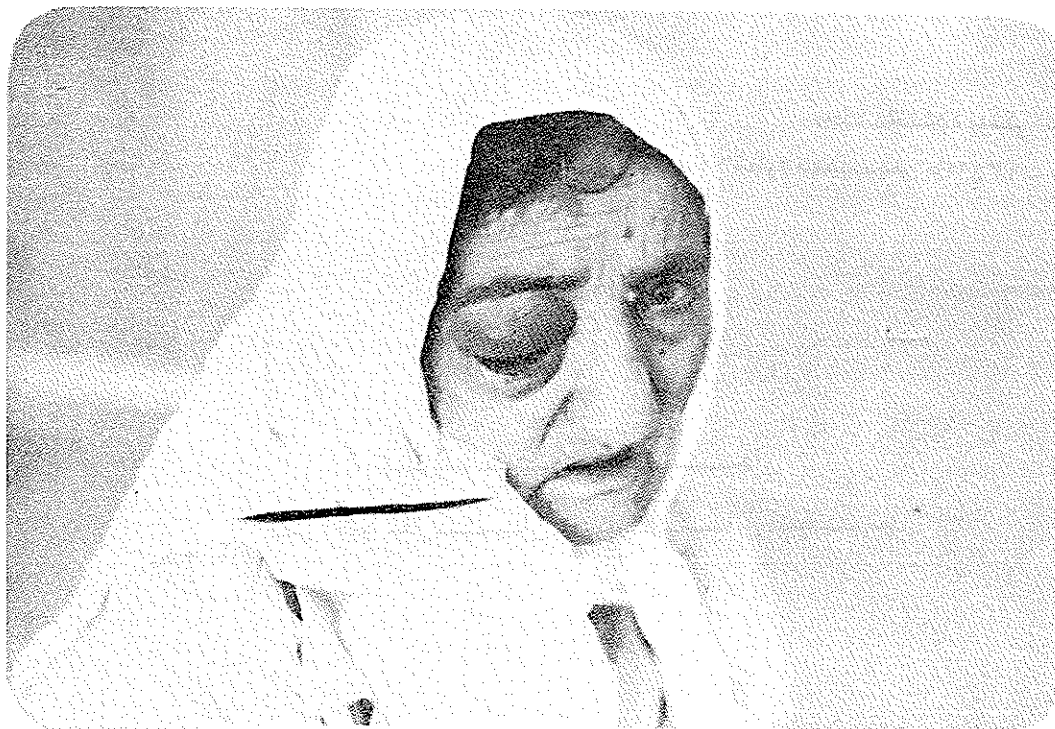مقدمه Adams 1869 (۱) شرح کامل اگزوفتالمی
ضرباندار در اثر فیستول کاروتید کاورنو با پتوزیس و عدم
کامل چشمی و بی حسی پیشانی و قرینه و ناحیه فکی فوقانی
را گزارش نمود .

Traver 1811 (۹) برای اولین بار فیستول
کاروتید کاورنو را گزارش کرد .

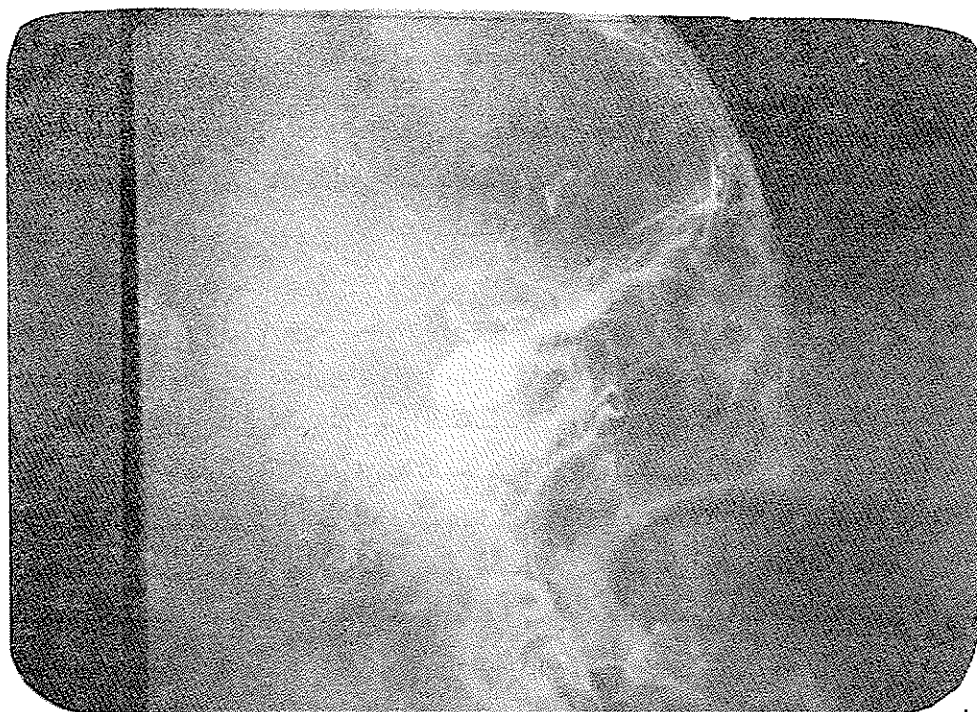
Jeferson 1938 (۵) شکل کلینیکی تشخیص
افتراقی پاتولوژی و علائم رادیوگرافی و درمان آنرا بیان
نمود .

Hambly 1966 (۴) ۳۱ مورد فیستول کاروتید
کاورنو را از ۵۰۸ مورد آنوریسم مغز انتشار داد (۶٪) .

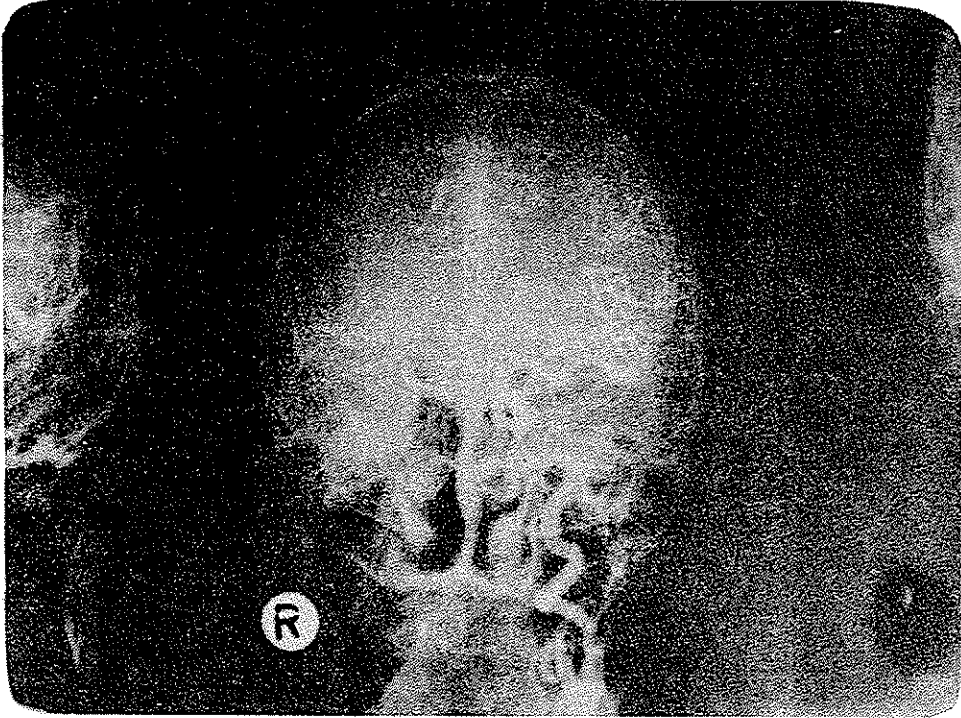
شرح حال . خانم ۷۵ ساله بعلت درد اطراف کاسه
چشم راست با تورم پلک و ملتحمه و کدورت قرنيه به بخش
چشم معرفی شد چون بیمار مبتلا به کاتاراکت رسیده بود معاینه
ته چشم امکان نداشت . در لمس لبه تحتانی کاسه چشم راست
تریل سیستولیک شریانی بدست می خورد . با تشخیص فیستول
کاروتید کاورنوبه بخش اعصاب منتقل شد . شکل (۱) آزمایشات
پارا کلینیک . الکتروکاردیوگرام - رادیوگرافی ساده جمجمه .
سینوس های صورت و قفسه صدری طبیعی بود . آزمایش
ادرار نورمال و فرمول شماره ۹۰۰۰ گلبول سفید ۷۶٪ پلی



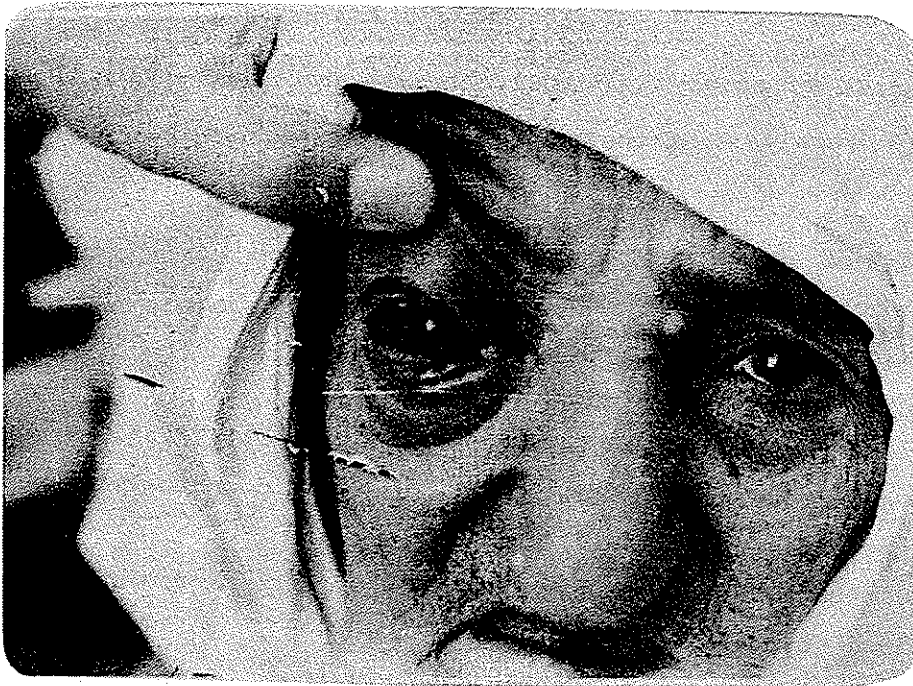شکل ۱



شکل ۲



شکل ۳



شکل ۴

بیقراری و درد ناحیه چشم بیمار ظرف ۴۸ ساعت بهبودی یافت و پس از یک هفته علائم اگرفتالمی تقریباً "مرتفع گردید و بیمار مرخص شد. (شکل ۴).

بحث:

Drake (۳) و همکارانش برای اولین بار ۱۹۶۸ انوریسم افتالمیک کاروتید را گزارش کردند و چون این انوریسم مجاورت نزدیک با عصب باصره و سینوس کاورنو و سیفون کاروتید دارد مسائل متعددی در هنگام تشخیص و راه انتخابی درمان بوجود می‌آورد.

Bull (۲) Lockaly (۷) این انوریسم‌ها را تقسیم بندی نمودند و مطالعات اخیر سالهای ۱۹۵۸-۱۹۷۲ (۶) ۱۲۴۲ انژیوگرافی مغزی ۳۲ مورد انوریسم افتالمیک - کاروتید بدست آمده و نتایج بقرار زیر است.
۱- انوریسم‌ها متعدد یا منفرد هستند.

۲- ۷۲٪ بین ۵۵ تا ۳۶ ساله بوده اند.
۳- هیچ کدام پائین تر از ۱۸ ساله نبوده اند.
۴- تنها در مورد ۶۰ ساله گزارش شده.
۵- تقدم به نسبت ۸۱٪ در زنها بوده است.
۶- مورد این سری علائم هموراژی سوب آراکنوئید و هشت مورد با اختلال بینایی که چهار مورد آن با اتروفی پیشرو عصب بینایی بدون علائم هموراژی سوب آراکنوئید مراجعه کرده اند.
Iatore, Caidetti 1970 (۷) معتقداند که آنوریسم وقتی علائم چشمی ایجاد می‌کند و از دیواره داخلی شریان شروع شده وسعت آن بیش از 6 mm^2 باشد.
خلاصه. پس از انژیوگرافی مغز در یک خانم ۷۵ ساله با اگرفتالمی ضرباندار چشم راست با بستن کاروتید داخلی راست بیقراری و درد ناحیه چشم بیمار ظرف ۴۸ ساعت و اگرفتالمی پس از یک هفته تقریباً "مرتفع و از بیمارستان مرخص گردید.

REFERENCE

- 1- Adams J.A. a case of aneurysm of the internal carotid artery in the cavernous sinus causing paralysis of the third, fourth, fifth, sixth, nerves Lancet: 768, 1869.
- 2- Traver B. a case of aneurysm by anastomosis in the orbit. cured by ligature of the common carotid artery med chitrib 2:1-16 1811.
- 3- Jefferson Scujar aneurysms of the internal carotid in the cavernous sinus Brit.G. surg. 66:26-27. 1938.
- 4- HAMBLY W.B. carotid cavernous fistule. Spring field III Charb. C. Thmos 1966.
- 5- Drake E.G. Vanderlinden R.G. and AMCHER A.L. carotid ophthalmic aneurysms journal of neurosurgery 29:24-31, 1968.
- 6- Locksly H.B. report on the cooperative study of inter acranial aneurysms British medical journal, 2 1701-1708, 1968.
- 7- Bull J.J.W.D. contribution of radiology to the study of intercranial aneurysms British medical journal 2: 1701 1708, 1962.

- 8- Latorre F. Caidetti.P.J. Carotid ophthalmic aneurysms. *Acta. Neurochirurgica* 22: 289-304, 1970.
- 9- R.A. Sengopta, Gordon L. Grysperdt, and Gohan Hankiseon G. carotid ophthalmic Aneurysms *Journal of neurology-neurosurgery and Psychiatry*, 39:837-853. 1976.
- 10- J. Douglas Miller, K. Jwad. and Bryan Jennett. Safety of Carotid Ligation and