Downloaded from tumj.tums.ac.ir at 9:11 IRST on Saturday December 15th 2018

بررسی ایمونوهیستوشیمی فعالیت اولین ایزوفرم آنزیم آلدهید دهیدروژناز در مبتلایان به سرطان پستان و ارتباط آن با خصوصیات پاتولوژیک تومور

تاریخ دریافت مقاله: ۱۳۹۰/۰۳/۱۰ تاریخ پذیرش: ۱۳۹۰/۰۶/۲۶

بابک رمضانی[۱]، زهرا مجد[۲*]
مریم کدیور[۱]، سعادت مولانایی[۳]

۱- گروه آسیب شناسی
۲- گروه آسیب شناسی و مرکز تحقیقات آسیب شناسی و سرطان
دانشگاه علوم پزشکی تهران، تهران، ایران.
۳- بخش پاتولوژی، بیمارستان میلاد، تهران، ایران.

*نویسنده مسئول: تهران، اتوبان همت، دانشگاه علوم پزشکی تهران، دانشکده پزشکی، مرکز تحقیقات آسیب‌شناسی و سرطان تلفن: ۰۲۱-۸۲۹۴۳۲۱۲
E-mail: z-madjd@tums.ac.ir

چکیده

زمینه و هدف: اولین ایزوفرم آنزیم آلدهید دهیدروژناز (ALDH1) مارکر سلول‌های بنیادی و سرطانی پستان بوده و بروز آن احتمالا با پروگنوز بدتر تومور همراه می‌باشد. انجام مطالعاتی در جهت شناسایی سلول‌های ALDH1+ می‌تواند به درمان بیماران سرطان پستان کمک نماید. هدف از این مطالعه تعیین میزان فعالیت آنزیم ALDH1 در سرطان پستان و ارتباط آن با خصوصیات پاتولوژیک تومور می‌باشد. ***روش بررسی:*** میزان فعالیت ALDH1 در نمونه‌های بافتی پارافینی ۱۲۱ بیمار مبتلا به کانسر پستان مراجعه‌کننده به بخش پاتولوژی بیمارستان میلاد تهران توسط آزمایش ایمونوهیستوشیمی سنجیده شد، سپس ارتباط آن با خصوصیات پاتولوژیک تومور (سایز، Grade، درگیری لنف نود یا عروق) مورد بررسی قرار گرفت. ***یافته‌ها:*** ۸۵/۱٪ از نمونه‌های سرطان پستان مورد بررسی با درجات متفاوتی (ضعیف، متوسط، قوی) ALDH1 را در سیتوپلاسم بیان می‌کردند. ۱۸ مورد (۱۴/۹٪) نیز از نظر ALDH1 منفی بودند. ALDH1 در اکثر موارد (۹۷/۱٪) در استرومای نمونه‌های تهیه‌شده مثبت بود که شدت آن از رنگ‌آمیزی ضعیف (۲/۹٪) تا قوی (۷۳/۵٪) متغیر بود. ALDH1 H-score (درصد سلول‌های ALDH1 مثبت × Intensity) در سلول‌های تومورال از صفر تا ۲۴۰ متغیر بوده و میانگین آن ۸۰ بود. میزان ALDH1 H-score در ۶۲ مورد (۵۱/۲٪) کم‌تر یا مساوی ۸۰ و در ۵۹ مورد (۴۸/۸٪) بیش‌تر از ۸۰ بود. اما بین ALDH1 H-score با سن بیماران (P=۰/۳۵۸)، سایز تومور (P=۰/۳۷۵)، Grade تومور (P=۰/۲۰۷)، و میزان تهاجم به لنف نود (P=۰/۱۲۵) یا عروقی خونی (P=۰/۱۹۰) ارتباط معنی‌داری وجود نداشت. ***نتیجه‌گیری:*** فعالیت ALDH1 در ۸۵/۱٪ از موارد تومور پستان مثبت است و میزان فعالیت آن با ویژگی‌های پاتولوژیک تومور رابطه معنی‌داری ندارد.

کلمات کلیدی: ALDH1، کانسر پستان، سلول‌های بنیادی سرطان.

مقدمه

سرطان پستان (Breast cancer) شایع‌ترین سرطان در زنان و دومین علت مرگ و میر ناشی از سرطان پس از سرطان ریه در زنان می‌باشد.[۱و۲] این نظریه وجود دارد که تومورهایی مانند تومور پستان حاوی سلول‌های بنیادی سرطانی (Cancer stem cells) می‌باشند که قادر به تولید مجدد سلول‌های سرطانی پس از یک دوره طولانی بهبودی از بیماری می‌باشند که این امر منجر به عود و متاستاز سرطان و در نهایت مرگ بیمار می‌شود.[۳-۷] در واقع سلول‌های بنیادی سرطانی یا سلول‌های آغازگر سرطان (Tumor-initiating cells) زیرگروهی از سلول‌های سرطانی هستند که توانایی منحصر به فردی برای شروع و تداوم رشد تومور دارند. این سلول‌ها ویژگی‌های سلول‌های بنیادی رویانی و سوماتیک، مثل بازسازی (Self-renewal) و تمایز چندگانه را دارا می‌باشند.[۸-۱۳] بنابراین اگر این سلول‌ها شناسایی شده و درمان با نابودی این سلول‌ها همراه گردد بیمار از کانسر، عود و متاستاز و مرگ زودرس نجات خواهد یافت. شناسایی سلول‌های سرطان‌زا با اندازه‌گیری مارکرهای روی سطح سلول Cell surface marker ما را قادر به تشخیص این گروه از سلول‌ها می‌نماید. برخلاف مطالعات

Downloaded from tumj.tums.ac.ir at 9:11 IRST on Saturday December 15th 2018

قبلی که وجود چند مارکر سطحی هم‌زمان برای شناخت سلول‌های بنیادی سرطان پستان را لازم می‌دانستند مطالعات اخیر میزان اولین ایزوفرم آلدهید دهیدروژناز (ALDH1) را به‌عنوان روش ساده شناسایی و جداسازی سلول‌های بنیادی مطرح می‌کنند.[۱۴و۱۵] این مطالعات بیان‌گر آن است ALDH1 مارکر سلول‌های بنیادی نرمال و سرطانی پستان بوده و بروز آن همراه با پروگنوز بدتر تومور و طول عمر کوتاه‌تر بیمار می‌باشد.[۱۵] ALDH آلدهیدهای داخل سلول شده را اکسید کرده و در نهایت منجر به اکسیداسیون رتینول به اسید رتینوییک در مراحل اولیه تمایز سلول‌های بنیادی می‌شود. به‌طور کلی ALDH واکنش اکسیداسیون غیرقابل برگشت انواع مختلف آلدهیدهای آلیفاتیک و آروماتیک به کربوکسیلیک اسیدهای مربوطه را کاتالیز می‌کند.[۱۶] سلول‌های بنیادی سرطان (Cancer stem cells) در اثر دیس رگولاسیون و یا موتاسیون در سلول‌های بنیادی نرمال (Stem cells) به‌وجود می‌آیند، بنابراین طبیعی است که مارکرهای عملکردی مانند ALDH1 مشترک داشته باشند. افزایش فعالیت ALDH1 در سایر بدخیمی‌ها از جمله بدخیمی‌های خونی،[۱۷] سرطان ریه،[۱۸] کانسرهای سلول سنگفرشی سرو گردن،[۱۹] بدخیمی‌های سیستم عصبی،[۲۰] کانسر پروستات[۲۱] و کانسرهای مزانشیمال[۲۲] نیز دیده شده است. بنابراین میزان فعالیت بیش‌تر ALDH1 در سلول‌های تومور پستان همراه با تولید خودبه‌خود و تمایز سلولی بیش‌تر که از خصوصیات سلول‌های بنیادی می‌باشد بوده و در بیماران مبتلا به سرطان پستان می‌تواند به‌عنوان مارکر پیشگویی‌کننده طول عمر بیمار برای انتخاب درمان مناسب به‌کار رود. انجام مطالعاتی در جهت شناسایی و نابودی این سلول‌ها می‌تواند به درمان بیماران سرطانی در آینده کمک نماید. هدف از این مطالعه شناسایی ایمونوهیستوشیمیایی سلول‌های بنیادی سرطان پستان توسط مارکر عملکردی ALDH1 و نیز ارتباط فعالیت این مارکر با خصوصیات بالینی و پاتولوژیک بیمار می‌باشد.

روش بررسی

مطالعه حاضر در قالب یک مطالعه مقطعی (Cross sectional) و تشخیصی و بر روی ۱۲۱ نمونه پارافینی بافت سرطان پستان از بیماران مراجعه‌کننده به بیمارستان میلاد تهران در طی سال‌ها ۱۳۸۵ و ۱۳۸۶ انجام شده است. جمعیت تحت مطالعه عبارت بوده است از بیماران مبتلا به سرطان پستان بر اساس نمونه هیستوپاتولوژی به‌دست آمده در طی ماستکتومی یا بیوپسی تشخیصی. معیارهای ورود به مطالعه در گروه مورد عبارت است از: ابتلا به سرطان پستان، وجود نمونه بافتی کافی جهت انجام تحقیق روش نمونه‌گیری از نوع آماده و غیراحتمالی بوده است و تمام بیماران واجد شرایط ورود به مطالعه تحت بررسی قرار گرفتند. در این پژوهش اطلاعات با استفاده از پرونده بیماران و مشاهده نتایج رنگ‌آمیزی ایمونوهیستوشیمی (IHC) در آزمایشگاه گردآوری شد. انجام آزمایش و مشاهده نتایج کلیه اطلاعات مربوط به نمونه شامل شماره نمونه، تشخیص، درجه‌بندی و خصوصیات تومور و سن بیمار در پرونده بیماران در بایگانی بیمارستان استخراج شد. پس‌از انجام برش‌های پنج میکرونی، آزمایش ایمونوهیستوشیمی روی نمونه‌های بافتی پارافینی به‌روش استاندارد صورت پذیرفت.[۲۳و۲۴] جهت ذوب شدن پارافین، بافت‌ها به‌مدت ۱۵-۱۰ دقیقه در حرارت ۶۰ °C داخل انکوباتور قرار داده شد. مراحل دپارافینیزاسیون و دهیدراسیون و بلاکه کردن بافت‌ها به‌ترتیب داخل گزیلول، الکل اتانول سریال (مطلق و ۹۶ درجه) و متانول (حاوی هیدروژن پراکسیداز) انجام شد. سپس بافت‌ها جهت آنتی‌ژن رتریوال به‌مدت ۲۰ دقیقه داخل اتوکلاو در ظرف حاوی بافر مناسب (سیترات PH=۶) گذاشته شد. بافت‌ها به‌ترتیب به‌مدت یک‌ساعت در تماس با آنتی‌بادی اولیه Rabbit polyclonal ALDH1 antibody (Abcam, Cambridge, UK) با غلظت ۱/۲۵۰، و پس از سه بار شستشو، به‌مدت یک‌ساعت در تماس با آنتی‌بادی ثانویه Novolink polymer RE7 140-K (Novocastra) قرار داده شدند. جهت ظاهر شدن رنگ‌آمیزی از محلول آماده DAB (Dako, Denmark) و سپس هماتوکسیلین (Dako, Denmark) استفاده شد. لام‌های رنگ‌آمیزی‌شده پس از یک بررسی اولیه و تعیین معیارهای ارزیابی زیر میکروسکوپ توسط دو مشاهده‌گر به‌طور جداگانه، و بدون اطلاع از خصوصیات بالینی و پاتولوژیک بیماران، مشاهده شد که در بیش از ۸۵٪ توافق حاصل شد و موارد اختلاف توسط پاتولوژیست مورد ارزیابی مجدد قرار گرفت تا در نهایت توافق حاصل شد. سپس اطلاعات به‌دست آمده ثبت شده و با انتخاب روش آماری مناسب آنالیز گردید. قابل ذکر است بافت کبد انسان که طبق مطالعات قبلی حاوی ALDH1 فراوان است به‌عنوان کنترل مثبت در نظر گرفته شد. در نمونه کنترل منفی آنتی‌بادی اولیه حذف و توسط PBS جایگزین گردید.

Downloaded from tumj.tums.ac.ir at 9:11 IRST on Saturday December 15th 2018

روش اسکور دادن: در مورد بررسی شدت Intensity به چهار گروه تقسیم می‌شود که به‌شرح ذیل می‌باشد:

گروه یک: صفر یعنی بدون رنگ‌آمیزی یا Non staining، گروه دو: رنگ‌آمیزی ضعیف یا Weakly staining، گروه سه: رنگ‌آمیزی متوسط یا Moderate staining، گروه چهار: رنگ‌آمیزی قوی یا Strong staining، میزان رنگ‌پذیری: درصد (Percentage) سلول‌هایی که رنگ شده‌اند (مثبت) در نظر گرفته شده است. H-score این معیار از حاصل‌ضرب ALDH1 intensity در درصد سلول‌های مثبت به‌دست می‌آید که از نظر تئوری می‌تواند عددی بین صفر تا ۳۰۰ باشد. Intensity ابتدا با قدرت کم‌تر میکروسکوپ و با مشاهده کلّی لام، سپس با مشاهده لام با بزرگ‌نمایی بیش‌تر به‌دست می‌آید. برای نمایش متغیرهای کمّی از میانگین و انحراف‌معیار و برای متغیرهای کیفی از فراوانی و نسبت استفاده شد. مقایسه میانگین‌ها با آزمون Student's t-test و مقایسه نسبت‌ها با آزمون χ^2 صورت گرفت و برای تعیین رابطه متغیرهای کمّی از همبستگی استفاده شد. حد آماری معنی‌دار ۰/۰۵ و نرم‌افزار مورد استفاده SPSS ویراست ۱۵ بود.

یافته‌ها

۱۲۱ زن مبتلا به کانسر پستان با میانگین سنی ۱۰/۶±۴۸/۴ سال وارد مطالعه شدند. ۲۶ بیمار (۲۱/۵٪) کم‌تر یا مساوی ۴۰ سال و ۹۵ مورد (۷۸/۵٪) بیش‌تر از ۴۰ سال بودند. به‌لحاظ گرید تومور یافته‌ها نشان داد که Grade I در ۱۸ نفر (۱۴/۹٪)، Grade II در ۵۰ نفر (۴۱/۳٪) و Grade III در ۵۳ نفر (۴۳/۸٪) وجود داشت. از میان ۷۴ موردی که وضعیت متاستاز به غدد لنفاوی در پرونده‌شان ثبت شده بود، در ۴۹ مورد (۶۶/۲٪) متاستاز غدد لنفاوی وجود داشت. از میان ۷۵ موردی که وضعیت تهاجم عروقی در پرونده‌شان موجود بود، در ۳۱ مورد (۴۱/۳٪) تهاجم عروقی وجود داشت. سایز تومور در ۳۷ مورد (۳۰/۶٪) کم‌تر یـا مساوی دو سانتی‌متر و در ۷۶ مورد (۶۲/۸٪)

جدول-۱: فراوانی و نسبت انواع پاتولوژیک تومور در مبتلایان سرطان پستان

نوع تومور	فراوانی	درصد
کارسینوم داخل مجرایی مهاجم	۱۱۶	۹۵/۹
کارسینوم موسینی	۱	۰/۸
کارسینوم لبولی مهاجم	۴	۳/۳
مجموع	۱۲۱	۱۰۰

جدول-۲: فراوانی و نسبت سلول‌های ALDH1 مثبت در مبتلایان سرطان پستان

سلول‌های ALDH1 مثبت	فراوانی	درصد
صفر	۱۸	۱۴/۹
زیر ۱۰٪	۱۶	۱۳/۲
۵۰-۱۰٪	۱۸	۱۴/۹
بالای ۵۰٪	۶۹	۵۷
مجموع	۱۲۱	۱۰۰

جدول-۳: مقایسه سطوح مختلف ALDH1 H-score در گروه‌های مختلف بیماران مبتلا به کانسر پستان بر حسب ویژگی‌های پاتولوژیک

ویژگی پاتولوژیک		ALDH1 H-score		P*
		≥ ۸۰	< ۸۰	
سایز تومور	≥ ۲ cm	۱۸(۱۵/۹٪)	۱۹(۱۶/۸٪)	۰/۳۷۵
	< ۲ cm	۴۱(۳۶/۳٪)	۳۵(۳۱٪)	
درجه (Grade)	I	۸(۶/۶٪)	۱۰(۸/۳٪)	۰/۲۰۷
	II	۲۲(۱۸/۲٪)	۲۸(۲۳/۱٪)	
	III	۳۲(۲۶/۴٪)	۲۱(۱۷/۴٪)	
درگیری لنف نود	مثبت	۲۷(۳۷/۸٪)	۲۱(۲۸/۴٪)	۰/۱۲۵
	منفی	۱۰(۱۳/۵٪)	۱۵(۲۰/۳٪)	
تهاجم عروقی	مثبت	۱۶(۲۱/۳٪)	۱۵(۲۰٪)	۰/۱۹۰
	منفی	۱۷(۲۲/۷٪)	۲۷(۳۶٪)	

* آزمون آماری مورد استفاده χ^2 و P<۰/۰۵ معنی‌دار می‌باشد

Downloaded from tumj.tums.ac.ir at 9:11 IRST on Saturday December 15th 2018

الف

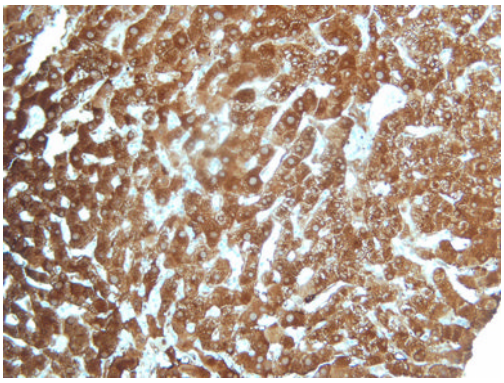

ب

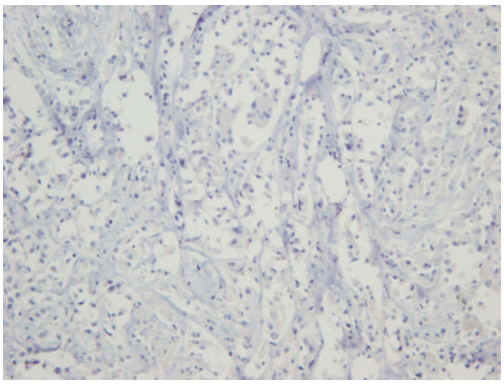

شکل-۱- الف: بیوپسی کبد با رنگ‌آمیزی قوی و یکنواخت به‌عنوان کنترل مثبت

ب: در نمونه کنترل منفی آنتی‌بادی اولیه حذف و PBS جایگزین گردید

الف

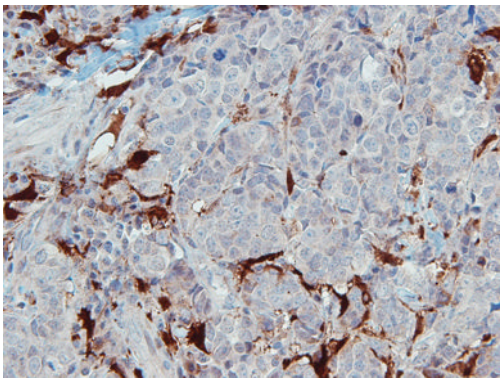

ج

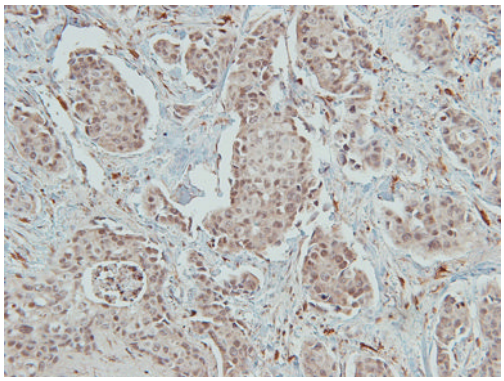

ب

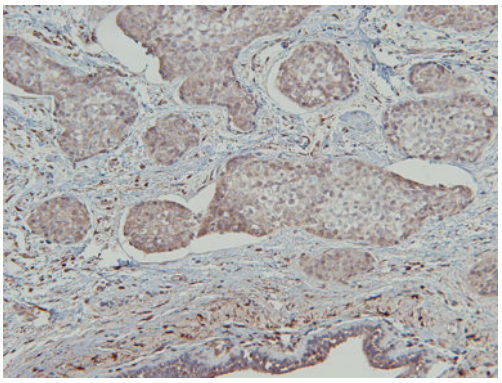

د

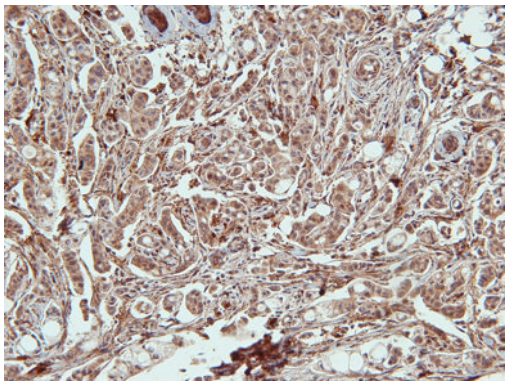

شکل-۳: بیان ALDH1 در استروما و سلول‌های تومورال پستان با درجات متفاوت رنگ‌آمیزی، الف: بیان قوی ALDH1 در استروما، سلول‌های تومورال پستان منفی هستند، ب: بیان ضعیف ALDH1 در سلول‌های تومورال پستان، ج: بیان متوسط ALDH1 در سلول‌های تومورال پستان، د: بیان قوی ALDH1 در سلول‌های تومورال پستان

بیش‌تر از دو سانتی‌متر بود. سایز تومور در هشت مورد (۶/۶٪) نامشخص بود. شایع‌ترین نوع تومور داکتال کارسینوم مهاجم (Invasive ductal carcinoma) بود که ۱۱۴ مورد (۹۴/۲٪) را شامل می‌شد. فراوانی نوع پاتولوژیک تومورها در جدول ۱ ارایه شده است. ۸۵/۱٪ از نمونه‌های سرطان پستان مورد بررسی با درجات متفاوتی (ضعیف، متوسط، قوی) ALDH1 را در سیتوپلاسم بیان می‌کردند. ۱۸

Downloaded from tumj.tums.ac.ir at 9:11 IRST on Saturday December 15th 2018

مورد (۱۴/۹٪) نیز از نظر ALDH1 منفی بودند. درصد سلول‌هایی که از نظر ALDH1 مثبت بودند در چهار گروه (صفر، ۱۰٪>، ۵۰-۱۰٪ و ۵۰٪<) مورد بررسی قرار گرفت که شایع‌ترین آن‌ها سطح بالای ۵۰٪ بود که در ۶۹ مورد (۵۷٪) از موارد وجود داشت. فراوانی سطوح مختلف ALDH1 در جدول ۲ ارایه شده است. هم‌چنین شایان ذکر است که ALDH1 در اکثر موارد (۹۷/۱٪) در استرومای نمونه‌های تهیه‌شده مثبت بود که شدت آن از رنگ‌آمیزی ضعیف (۲/۹٪) تا قوی (۷۳/۵٪) متغیر بود. درجات مختلف رنگ‌آمیزی ALDH1 در تومورهای پستان در شکل‌های ۱ و ۲ نشان داده شده است. ALDH1 H-score (حاصل‌ضرب درصد سلول‌های ALDH1 مثبت در Intensity آن در نمونه‌های پاتولوژی) از صفر تا ۲۴۰ متغیر بود و میانگین آن ۸۰ بود. میزان ALDH1 H-score در ۶۲ مورد (۵۱/۲٪) کم‌تر یا مساوی ۸۰ و در ۵۹ مورد (۴۸/۸٪) بیش‌تر از ۸۰ بود. جهت مقایسه میزان بیان ALDH1 در گروه‌های سنی متفاوت، بیماران در دو گروه بیماران کم‌تر از ۴۰ سال و بالاتر از ۴۰ سال بررسی شدند. میزان ALDH1 H-score با سن بیماران از طریق آنالیز χ^2 مقایسه شد که ارتباط معنی‌داری وجود نداشت (P=۰/۳۵۸). آنالیز آماری به‌کمک تست χ^2 ارتباط معنی‌داری میان گرید تومور و ALDH1 H-score را نشان نداد (P=۰/۲۰۷). به‌همین ترتیب ارتباط میان وجود متاستاز لنفاوی و ALDH1 H-score نیز با تست χ^2 مجددا بررسی شد و از نظر آماری ارتباط معنی‌داری میان این دو متغیر دیده نشد (P=۰/۱۲۵). هم‌چنین بین ALDH1 H-score و میزان تهاجم به عروق در این سری از تومورهای پستان مورد بررسی ارتباط معنی‌داری دیده نشد (P=۰/۱۹۰). نمونه‌ها در دو گروه با سایز تومور کم‌تر از دو سانتی‌متر و بیش‌تر از دو سانتی‌متر قرار گرفتند. ارتباط آماری معنی‌داری میان سایز تومور و میزان بیان ALDH1 یافت نشد (P=۰/۳۷۵) (جدول ۳).

بحث

سلول‌های بنیادی سرطان (Cancer stem cells) در اثر دیس-رگولاسیون و یا موتاسیون در سلول‌های بنیادی نرمال (Stem cells) به‌وجود می‌آیند، بنابراین طبیعی است که مارکرهای عملکردی (مانند ALDH) مشترک داشته باشند. میزان فعالیت بیش‌تر ALDH در سلول‌های تومور پستان همراه با تولید خودبه‌خود و تمایز سلولی بیش‌تر که از خصوصیات سلول‌های بنیادی می‌باشد بوده و در بیماران مبتلا به سرطان پستان می‌تواند به‌عنوان مارکر پیشگویی‌کننده طول عمر بیمار برای انتخاب درمان مناسب به‌کار رود. انجام مطالعاتی در جهت شناسایی و نابودی این سلول‌ها می‌تواند به درمان بیماران سرطانی در آینده کمک نماید. در این مطالعه ۸۵/۱٪ از سلول‌های سرطانی در نمونه‌های پاتولوژی مورد بررسی با درجات متفاوتی (ضعیف، متوسط، قوی) ALDH1 را در سیتوپلاسم بیان می‌کردند. شایع‌ترین سطح ALDH1، سطح بالای ۵۰٪ بود که در ۵۷٪ از تومورها وجود داشت. در مطالعه Sladek، میزان مثبت شدن ALDH1 شبیه به مطالعه ما بود و در آن ۸۶٪ از تومورهای اولیه کانسر پستان و ۸۴٪ از تومورهای متاستاتیک پستان ALDH1 مثبت بودند.[۲۵] در مطالعه Nalwoga، بر روی ۱۹۲ نمونه تومور پستان میزان بیان ALDH1 بسیار کم‌تر از مطالعه ما بود. وی نشان داد که ۴۸٪ از نمونه‌های مورد بررسی ALDH1 مثبت بودند.[۲۶] Morimoto، نیز با بررسی ۲۰۳ نمونه کانسر پستان نشان داد که تنها ۱۰/۳٪ از موارد ALDH1 را بیان کرده بود.[۲۷] Charafe-Jauffret، نیز میزان مثبت شدن ALDH1 در کارسینوم‌های التهابی پستان را ۳۴٪ گزارش کرد.[۲۸] Resetkova نیز این میزان را بسیار کم‌تر از مطالعه ما و در حد ۱۸٪ گزارش کرد.[۲۹] در مطالعه حاضر ALDH1 H-score با درگیری لنف نود ارتباط معنی‌داری نداشت. در مطالعه Morimoto نیز چنین ارتباطی وجود نداشت. در مطالعه وی میزان درگیری لنف نود در نمونه‌های ALDH1 مثبت ۴۸٪ و در موارد ALDH1 منفی ۳۷٪ بود.[۲۷] این یافته در مطالعه Resetkova نیز تایید شده است.[۲۹] در مطالعه حاضر ALDH1 H-score با سایز تومور ارتباط معنی‌داری نداشت. در مطالعه Morimoto نیز که مثل ما سایز تومور را به دو گروه کم‌تر مساوی دو سانتی‌متر و بیش‌تر از دو سانتی‌متر دسته‌بندی کرده بودند، چنین ارتباطی وجود نداشت.[۲۷] برخی از مطالعات گذشته نشان داده‌اند که ALDH1 با Grade تومور ارتباط داشته و سطح آن با درجه تومور متناسب است و در درجات بالاتر تومور میزان بیان ALDH1 بیش‌تر است. برای مثال در مطالعه Nalwoga، میزان ابراز ALDH1 در تومورهای با Grade I ۱۳٪، در Grade II ۴۱٪ و در Grade III ۶۱٪ بود.[۲۶] Morimoto و هم‌چنین Resetkova نیز یافته مشابهی را گزارش کرده‌اند.[۲۹و۲۷] با این‌حال، در مطالعه ما چنین ارتباطی دیده نشد. با وسعت دادن به مطالعه از طریق افزایش تعداد نمونه‌های مورد مطالعه و بررسی انواع تومور

Downloaded from tumj.tums.ac.ir at 9:11 IRST on Saturday December 15th 2018

(Tumor type) می‌توان بر این محدودیت غلبه کرد. با توجه به یافته‌های این مطالعه نمی‌توان در مورد نقش ALDH1 در تعیین پیش‌آگهی بیماران مبتلا به کانسر پستان اظهارنظر نمود، چراکه ما از پیامد نهایی (Survival) بیماران مطلع نیستیم و هم‌چنین عوامل شناخته‌شده موثر در پیش‌آگهی مثل درگیری لنف نود، سایز یا مرحله تومور، Grade و تهاجم عروقی ارتباط معنی‌داری با سطح ALDH1 نداشتند. این در حالی است که مطالعات دیگر نشان داده‌اند که ALDH1 با رفتار تهاجمی تومور و پیش‌آگهی بد آن ارتباط دارد. برای مثال، در یک مطالعه در فرانسه به‌منظور ارزیابی نقش سلول‌های بنیادی سرطانی یا Cancer Stem Cells (CSC) در واسطه‌گری متاستاز در کانسر التهابی پستان و ارتباط این سلول‌ها با پیامد بیماران، میزان فعالیت ALDH را در سلول‌های بنیادی سرطانی بیماران مبتلا به کانسر التهابی پستان بررسی با استفاده از ALDEFLUOR assay کردند. بررسی‌های In vitro و Xenograft نشان داد که متاستاز و تهاجم کانسر التهابی پستان به‌واسطه سلول‌هایی صورت می‌گیرد که فعالیت ALDH دارند. به‌علاوه، بیان ALDH1 در کانسر التهابی پستان یک فاکتور مستقل برای پیش‌بینی متاستاز و کاهش بقای این بیماران بود.[۲۹] نکته پایانی این‌که در مطالعه ما در اکثریت قریب به‌اتفاق نمونه استرومای بافت پستان از نظر ALDH1 مثبت بود، اما ارتباط معنی‌داری با خصوصیات پاتولوژیک تومور نداشت. این موضوع در برخی مطالعات قبلی نیز نشان داده شده است. Resetkova نیز نشان داد که ابراز ALDH1 استرومایی در ۶۵٪ نمونه‌های بیماران مبتلا به کانسر پستان وجود دارد که مثبت شدن آن ارتباط معنی‌داری با ویژگی‌های پاتولوژیک تومور ندارد اما درجات بالای بیان آن با بقای بیش‌تر بیماران همراه است.[۲۹] این موضوع بیان‌گر اهمیت نقش ALDH1 استرومایی در سرطان پستان می‌باشد.

مجموع نتایج مطالعه ما نشان می‌دهد که فعالیت ALDH1 در ۸۵/۱٪ از موارد تومور پستان مثبت است اما میزان فعالیت آن با ویژگی‌های پاتولوژیک تومور مثل سایز و Grade تومور یا تهاجم به لنف نود یا عروق خونی ارتباط معنی‌داری ندارد.

References

1. Parkin DM, Bray F, Ferlay J, Pisani P. Estimating the world cancer burden: Globocan 2000. *Int J Cancer* 2001;94(2):153-6.
2. Wicha MS. Targeting breast cancer stem cells. *Breast* 2009;18 Suppl 3:S56-8.
3. Al-Hajj M, Wicha MS, Benito-Hernandez A, Morrison SJ, Clarke MF. Prospective identification of tumorigenic breast cancer cells. *Proc Natl Acad Sci U S A* 2003;100(7):3983-8.
4. Smalley M, Ashworth A. Stem cells and breast cancer: A field in transit. *Nat Rev Cancer* 2003;3(11):832-44.
5. Singh SK, Hawkins C, Clarke ID, Squire JA, Bayani J, Hide T, et al. Identification of human brain tumour initiating cells. *Nature* 2004;432(7015):396-401.
6. Fang D, Nguyen TK, Leishear K, Finko R, Kulp AN, Hotz S, et al. A tumorigenic subpopulation with stem cell properties in melanomas. *Cancer Res* 2005;65(20):9328-37.
7. O'Brien CA, Pollett A, Gallinger S, Dick JE. A human colon cancer cell capable of initiating tumour growth in immunodeficient mice. *Nature* 2007;445(7123):106-10.
8. Ricci-Vitiani L, Lombardi DG, Pilozzi E, Biffoni M, Todaro M, Peschle C, et al. Identification and expansion of human colon-cancer-initiating cells. *Nature* 2007;445(7123):111-5.
9. Jordan CT, Guzman ML, Noble M. Cancer stem cells. *N Engl J Med* 2006;355(12):1253-61.
10. Lobo NA, Shimono Y, Qian D, Clarke MF. The biology of cancer stem cells. *Annu Rev Cell Dev Biol* 2007;23:675-99.
11. Lee JT, Herlyn M. Old disease, new culprit: tumor stem cells in cancer. *J Cell Physiol* 2007;213(3):603-9.
12. Stingl J, Caldas C. Molecular heterogeneity of breast carcinomas and the cancer stem cell hypothesis. *Nat Rev Cancer* 2007;7(10):791-9.
13. Visvader JE, Lindeman GJ. Cancer stem cells in solid tumours: accumulating evidence and unresolved questions. *Nat Rev Cancer* 2008;8(10):755-68.
14. Douville J, Beaulieu R, Balicki D. ALDH1 as a functional marker of cancer stem and progenitor cells. *Stem Cells Dev* 2009;18(1):17-25.
15. Ginestier C, Hur MH, Charafe-Jauffret E, Monville F, Dutcher J, Brown M, et al. ALDH1 is a marker of normal and malignant human mammary stem cells and a predictor of poor clinical outcome. *Cell Stem Cell* 2007;1(5):555-67.
16. Yoshida A, Rzhetsky A, Hsu LC, Chang C. Human aldehyde dehydrogenase gene family. *Eur J Biochem* 1998;251(3):549-57.
17. Hess DA, Meyerrose TE, Wirthlin L, Craft TP, Herrbrich PE, Creer MH, et al. Functional characterization of highly purified human hematopoietic repopulating cells isolated according to aldehyde dehydrogenase activity. *Blood* 2004;104(6):1648-55.
18. Patel M, Lu L, Zander DS, Sreerama L, Coco D, Moreb JS. ALDH1A1 and ALDH3A1 expression in lung cancers: correlation with histologic type and potential precursors. *Lung Cancer* 2008;59(3):340-9.
19. Visus C, Ito D, Amoscato A, Maciejewska-Franczak M, Abdelsalem A, Dhir R, et al. Identification of human aldehyde dehydrogenase 1 family member A1 as a novel CD8+ T-cell-defined tumor antigen in squamous cell carcinoma of the head and neck. *Cancer Res* 2007;67(21):10538-45.
20. Corti S, Locatelli F, Papadimitriou D, Donadoni C, Salani S, Del Bo R, et al. Identification of a primitive brain-derived neural stem cell population based on aldehyde dehydrogenase activity. Stem *Cells* 2006;24(4):975-85.
21. Burger PE, Gupta R, Xiong X, Ontiveros CS, Salm SN, Moscatelli D, et al. High aldehyde dehydrogenase activity: a novel functional marker of murine prostate stem/progenitor cells. *Stem Cells* 2009;27(9):2220-8.
22. Gentry T, Foster S, Winstead L, Deibert E, Fiordalisi M, Balber A. Simultaneous isolation of human BM hematopoietic, endothelial

Downloaded from tumj.tums.ac.ir at 9:11 IRST on Saturday December 15th 2018

and mesenchymal progenitor cells by flow sorting based on aldehyde dehydrogenase activity: implications for cell therapy. *Cytotherapy* 2007;9(3):259-74.

23. Madjd Z, Spendlove I, Moss R, Bevin S, Pinder SE, Watson NF, et al. Upregulation of MICA on high-grade invasive operable breast carcinoma. *Cancer Immun* 2007;7:17.
24. Madjd Z, Mehrjerdi AZ, Sharifi AM, Molanaei S, Shahzadi SZ, Asadi-Lari M. CD44+ cancer cells express higher levels of the anti-apoptotic protein Bcl-2 in breast tumours. *Cancer Immun* 2009;9:4.
25. Sladek NE, Kollander R, Sreerama L, Kiang DT. Cellular levels of aldehyde dehydrogenases (ALDH1A1 and ALDH3A1) as predictors of therapeutic responses to cyclophosphamide-based chemotherapy of breast cancer: a retrospective study. Rational individualization of oxazaphosphorine-based cancer chemotherapeutic regimens. *Cancer Chemother Pharmacol* 2002;49(4):309-21.
26. Nalwoga H, Arnes JB, Wabinga H, Akslen LA. Expression of aldehyde dehydrogenase 1 (ALDH1) is associated with basal-like markers and features of aggressive tumours in African breast cancer. *Br J Cancer* 2010;102(2):369-75.
27. Morimoto K, Kim SJ, Tanei T, Shimazu K, Tanji Y, Taguchi T, et al. Stem cell marker aldehyde dehydrogenase 1-positive breast cancers are characterized by negative estrogen receptor, positive human epidermal growth factor receptor type 2, and high Ki67 expression. *Cancer Sci* 2009;100(6):1062-8.
28. Charafe-Jauffret E, Ginestier C, Iovino F, Tarpin C, Diebel M, Esterni B, et al. Aldehyde dehydrogenase 1-positive cancer stem cells mediate metastasis and poor clinical outcome in inflammatory breast cancer. *Clin Cancer Res* 2010;16(1):45-55.
29. Resetkova E, Reis-Filho JS, Jain RK, Mehta R, Thorat MA, Nakshatri H, et al. Prognostic impact of ALDH1 in breast cancer: a story of stem cells and tumor microenvironment. *Breast Cancer Res Treat* 2010;123(1):97-108.

Tehran University Medical Journal; Vol. 69, No. 9, December 2011: 529-536

The immunohistochemical assessment of ALDH1 activity in breast cancer and it's correlation with pathologic features

Downloaded from tumj.tums.ac.ir at 9:11 IRST on Saturday December 15th 2018

Babak Ramezani M.D.[1]
Zahra Madjd M.D., Ph.D.[2*]
Maryam Kadivar M.D.[1]
Saadat Molanae M.D.[3]

1- Department of Pathology, Tehran University of Medical Sciences, Tehran, Iran.
2- Department of Pathology and Oncopathology, Research Center, Tehran University of Medical Sciences, Tehran, Iran.
3- Department of Pathology, Milad Hospital, Tehran, Iran.

[*] Corresponding author: Oncopathology Research Center, Tehran University of Medical Sciences, Hemmat Highway, Tehran, Iran.
Tel: +98-21-82943212
E-mail: z-madjd@tums.ac.ir

Received: May 31, 2011 Accepted: September 17, 2011

Abstract

Background: Aldehyde dehydrogenase 1 (ALDH1) is a marker of normal and malignant human mammary stem cells that has been reported to be associated with poor prognosis. Studies on the detection of ALDH1+ cells can help the treatment of patients with breast cancer. The aim of this study was to determine the activity of ALDH1 in breast cancer and its relationship with the pathological features of the tumors.

Methods: ALDH1 activity was studied by immunohistochemistry in 121 paraffin-embedded histological samples of breast cancer patients from Department of Pathology of Milad Hospital, Tehran, Iran during 2006-2007. The relationship of ALDH1 with the pathological features of the tumors (size, grade, lymph node metastasis and vascular invasion) was also investigated.

Results: Eighty-five percent of breast cancer samples expressed ALDH1 in their cytoplasm with a wide range of intensity (weak, moderate and strong), while 18 samples (14.9%) were completely negative. The majority of cases (97.1%) showed ALDH1 positivity in the stroma of tumors which varied from weak (2.9%) to strong (73.5%). ALDH1 H-score (ALDH1% × intensity) of tumor cells varied from 0 to 240 (mean= 80). ALDH1 H-score was ≤80 in 62 (51.2%) and >80 in 59 (48.8%) samples. There was no statistically significant relationship between ALDH1 H-score and age (P=0.358), tumor size (P=0.375), tumor grade (P=0.207), lymph node metastasis (P=0.125) or vascular invasion (P=0.190).

Conclusion: ALDH1 activity was demonstrated in 85.1% of breast cancer samples although its level of expression was not correlated with the pathologic features of breast tumors.

Keywords: ALDH1, breast cancer, cancer stem cells.