

مجله دانشکده پزشکی تهران

شماره اول و دوم - مهر، آبان - ۲۵۳۶ - صفحه ۳۵

گزارش یک مورد دیورتیکول غول‌آسای مادرزادی در پیشابراه

x دکترا مانی خطیب شهیدی xx دکترا کورش شمیمی

بدون انسداد عامل آن میدانند. دیورتیکول مادرزادی پیشابراه در ۸۵ درصد موارد در پیشابراه قدامی دیده میشود. کیسه Sac دیورتیکول از هر سه لایه مخاط، زیر مخاط و عضله تشکیل شده است. شرح حال - بیمار پسر ۵ ساله اهل و ساکن کرمانشاه که دارای آلتی متورم است که از بدو تولد وجود داشته است و تا سن ۵ سالگی اشکال در عمل ادرار کردن تولید نمیکرده تا بالاخره بعلت اشکال در دفع ادرار که در ابتدا بصورت تکرر، سوزش و درد ظاهر و سپس رفته‌رفته احتباس ادراری حاصل شده و به پزشک مراجعه میکند و با آسپیراسیون لوکال دچار فیستول ادراری میگردد و در این وضعیت به تهران منتقل میگردد.

در موقع بستری آلت بیمار متورم (بقره ۶ سانتیمتر) بود و ادرار قطره قطره از محل فیستول خارج میشد، در معاینه فیزیکی هردو بیضه بیمار در بورس بودند ولی بعلت تورم آلت بخوبی نمایان نبودند (عکس شماره ۱). فیموزیس شدیدی نیز موجود بود و با فشار بر روی آلت متورم ادرار قطره قطره از سوراخ فیستول خارج میگشت (عکس شماره ۲) بقیه معاینه بالینی منجمله آزمایش رکتال منفی بود. ترانس ایلومیناسیون Transillumination تورم آلت مثبت بود بدین معنی که محتوی آن از نوع مایه بوده و این

دیورتیکولهای مادرزادی در پیشابراه معمولا بطور نادر دیده میشوند و اکثرا یک مساله تشخیصی بوجود میآورند. در بین این نوع دیورتیکولها انواع غول‌آسای آن فوق‌العاده نادر میباشد، در ۲۵ سال مطالعه در آرشیوهای Mayo Clinic فقط ۸ مورد جمع‌آوری شده است.

در نشریات فرانسه زبان Marion اولین گزارش دیورتیکول غول‌آسای مادرزادی را در سال ۱۹۲۳ منتشر نمود و از آن تاریخ در حدود ۱۲ مورد دیگر گزارش شده است. در نشریات فارسی زبان در حدود اطلاع نویسندگان این مقاله، اولین گزارش از این نوع دیورتیکول میباشد.

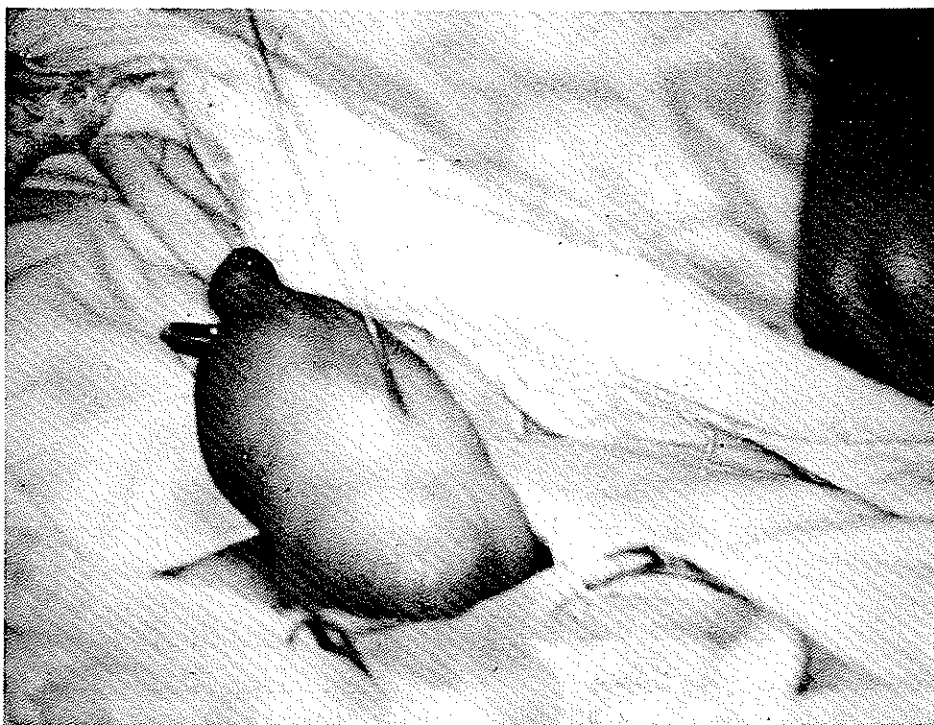
تعریف - دیورتیکول پیشابراه عبارت از حبره‌ایست که با کانال پیشابراه ارتباط دارد و این حفره بانداهاها مختلف دیده میشود و گاهی صورت غول‌آسا بخود میگیرد که تمام آلت را در بر گرفته و آنرا از شکل عادی خود خارج میکند. دیورتیکول پیشابراه بر دو نوع است:

۱ - دیورتیکولهای مادرزادی

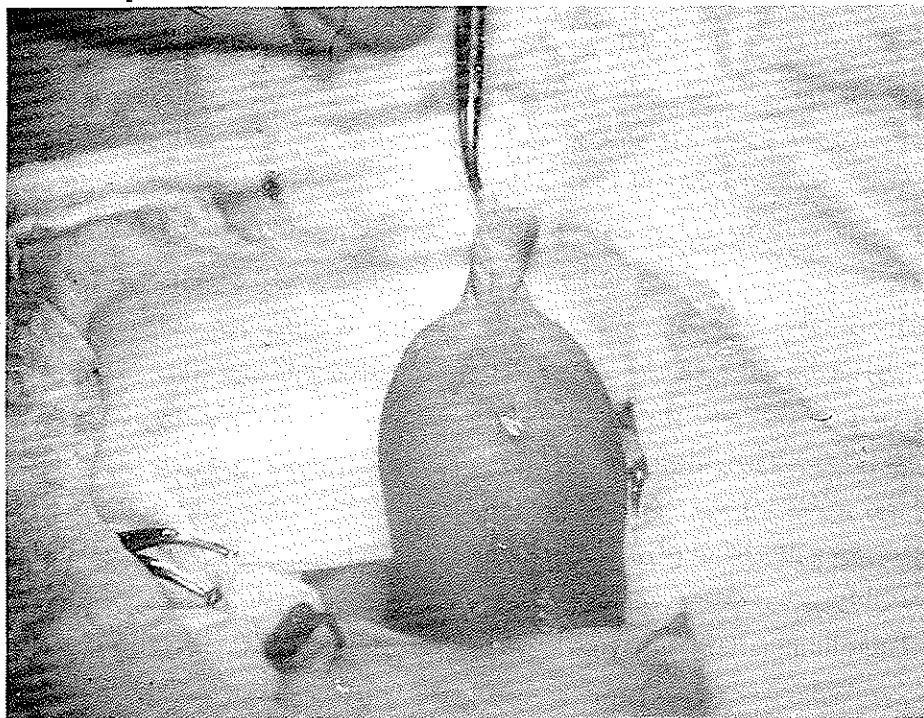
۲ - دیورتیکولهای اکتسابی

در نوع اکتسابی انسداد با یا بدون عفونت دلیل اصلی بشمار میرود، در صورتیکه در دیورتیکولهای مادرزادی مکتب فرانسوی انسداد را هرچند که قابل رویت نباشد دلیل اصلی میدانند، در صورتیکه مکتب آنگلو ساکسون ضعف جداری را

* گروه جراحی دانشکده پزشکی رازی دانشگاه تهران
** گروه جراحی دانشکده پزشکی پهلوی - دانشگاه تهران



شکل ۱- بیضه‌ها بعلت تورم آلت زیاد مشخص نیستند استیله در داخل فیستول فرار گرفته است



شکل ۲- آدرار قطره قطره از محل فیستول خارج میگردد تیموزیس شدید آلت مشخص است

خود تشخیص دیورتیکول مادرزادی را محرز کرد.
از نظر آزمایشگاهی وضع بقرار زیر بود:
هموگلوبین ۱۱/۵ درصد هماتوکریت ۳۶ درصد

گلوبول سفید ۹۶۰۰ سدیمان تاسیون ساعت اول ۱۲
ساعت دوم ۱۸

کلکوز ۹۶ میلی گرم اوره ۲۲ میلی گرم کراتینین ۱ میلی گرم

از مایع دیورتیکول آسپیراسیون شد و نتیجه شرح زیر بود:
مایع کمی کدر بفلظت ۱۰۱۸، راکسیون قلیائی ۸/۲
و در آن مقدار زیادی گلوبولهای سفید و سلولهای اپیتلیال و
۱۶ تا ۱۸ گلوبول قرمز در هر میدان میکروسکپی بچشم میخورد.
کشت آن پروتئوس و اشرشیاکلی E. Coli را نشان داد،
آنتی بیوگرام ادرار حساسیت به ژانتامایسین و سفالوریدین ها
را مشخص نمود و بیمار تحت درمان با گارامایسین قرار گرفت.
در I.V.P. کلیه ها و حالب ها طبیعی بودند، در
مثانه مقدار زیادی ادرار باقیمانده وجود داشت که با وضع
بیمار مطابقت میکرد. اورتروگرام در هنگام ادرار کردن بعلت
نقص تکنیک میسر نگردید. در رادیوگرافی ساده پیشابراه
مقدار قابل توجهی کالسیفیکاسیون دیده شد که بدون شک
رسوبات داخل کیسه Sac دیورتیکول بود.

به علت فیموزیس شدید سیستوسکوپی با سیستوسکپ
اطفال مقدور نشد و این آزمایش در اطاق عمل بعد از درمان
فیموزیس انجام شد.

بیمار یک هفته بعد از بستری شدن و کنترل عفونت جهت
عمل آماده گردید.

شرح عمل - بعد از باز کردن فیموزیس مای خارج پیشابراه
با قطر طبیعی آشکار شد، سیستوسکپ اطفال بدخل مجرا
وارد شد و حفره بزرگی در فاصله ۳ سانتیمتری مای خارجی
آلت دیده شد، کیسه Sac بزرگ دیورتیکول (عکس شماره ۳)
نمایان گشت که آن نیز باز گردید و مجرای اصلی پیشابراه در
عمق آن نمایان شد. در این موقع مقداری کالسیفیکاسیونهای
داخل ساک تخلیه شدند و یک سوند شماره ۱۲ از نوع
Silicon خالص مخصوص اطفال از طریق مآ رد شده
بدخل مثانه هدایت گردید. دیواره ساک کاملاً جدا شد و
در هنگام دیسکسیون ضخامت دیواره ساک کاملاً با دیورتیکولهای

اكتسابی مغایرت داشت، بعد از برداشتن ساک مجرا در سه
لایه بر روی سوند ترمیم گشت و بالاخره پوست آلت در سطح
شکمی نیز که بعلت اتساع زائد گشته بود بریده شد و بقیه
بصورت پلاستیک ترمیم گشت (عکس شماره ۴). خاطر نشان
میشود که در این مورد سیستوستومی کلاسیک که در ترمیم
دیورتیکولها رایج میباشد انجام نشد.

نتیجه آسیب شناسی - $\frac{۴/۳۴۵۸}{۵۴/۸/۲۲}$ قطعات ارسالی در دو
ظرف بقرار زیر بود:

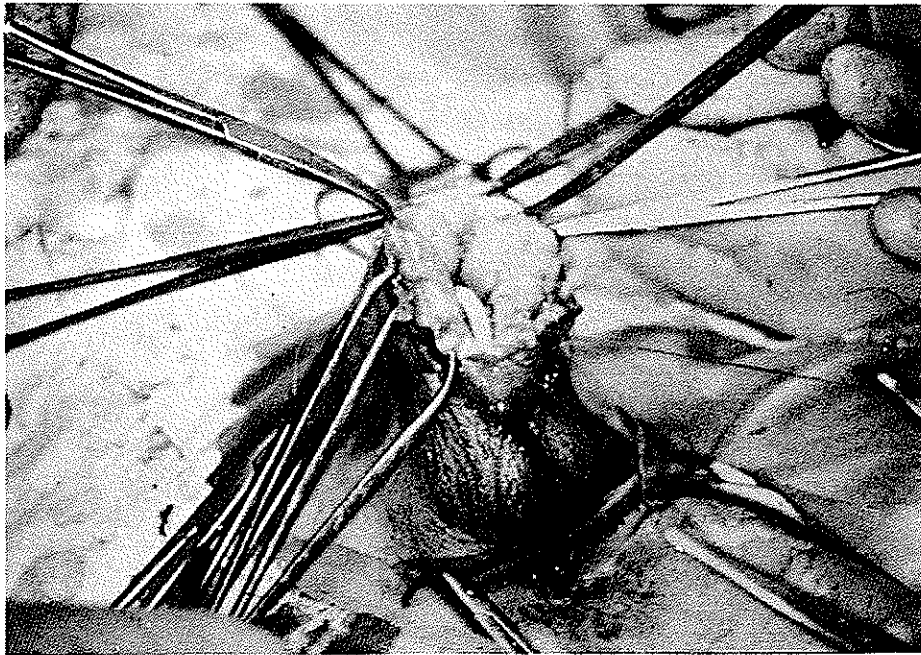
ظرف اول قطعه‌ای با ابعاد تقریبی ۳ x ۴ سانتیمتر نرم
کمی متمایل به قرمز در آزمایش ریزیبینی از سه لایه، مخاط
سنگفرشی مطابق، زیر مخاط و عضله تشکیل شده بود که ارتشاح
سلولهای آماسی با برتری لنفوسیت در زیر مخاط مشاهده
گردید.

ظرف دوم - از قطعات کوچک مایل بسفید که بزرگترین آن با
قطار ۳ x ۴ میلیمتر بود و مشابه با رسوب کلسیم بود.

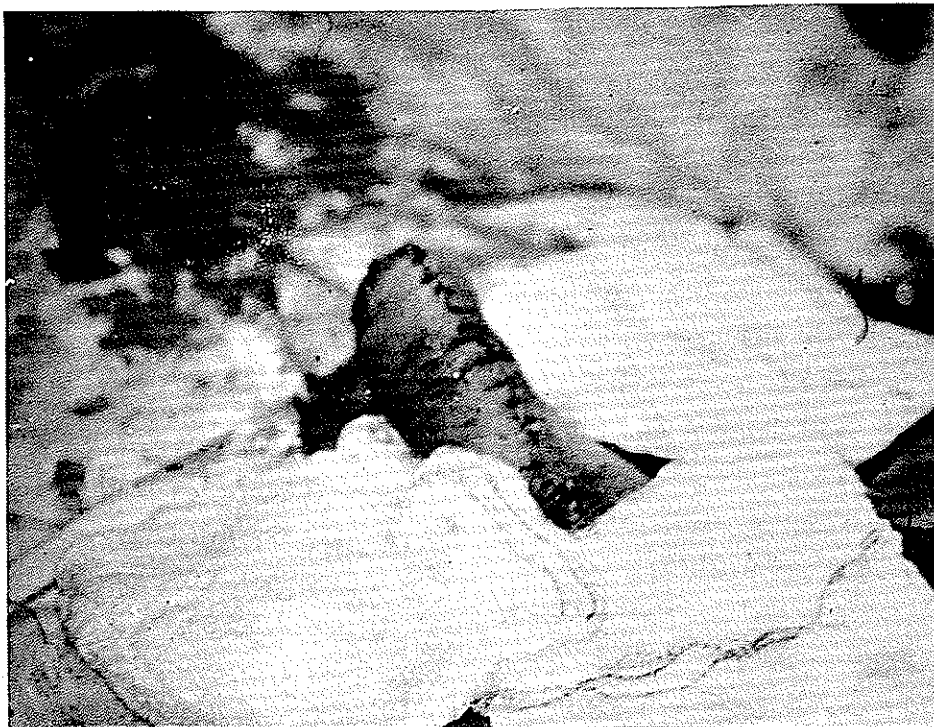دوران بعد از عمل با موفقیت سیری گشت و روز دهم
بعد از عمل سوند بیمار خارج گردید و هشت روز بعد نیز
بیمار با حال عمومی رضایت بخش بیمارستان را ترک گفت.
بحث - همانطور که در مقدمه ذکر شد دیورتیکولهای مادرزادی
مخصوصاً از نوع غول آسا فوق العاده نادر میباشد و بدیهی
است که تجربه درمانی ما در این مورد ناچیز میباشد.

در سال ۱۹۲۳ Marion فرق دیورتیکولهای
مادرزادی و اکتسابی را از نظر یافت شناسی روشن نمود و
خاطر نشان کرد که دیورتیکولهای مادرزادی با داشتن سه لایه
تشریحی، به ترمیم اولیه بدون احتیاج به انحراف راه ادراری
جواب مساعد میدهند. ترمیم اولیه بودن انحراف راه ادرار
احتیاج به یک سوند مجرا دارد که تا این اواخر فقط از نوع
Latex بود که از نظر تحریک بافتی ضریب بالائی
داشت یعنی باعث التهاب، تورم و بالاخره عفونت میگردد.
لذا ترمیم بافتی بر روی این چنین سوندی امکان پذیر نبود.

در نتیجه مطالعاتی که اخیراً در امریکا در اعمال جراحی
پلاستیک پیشابراه بعمل آمده نشان داده است که سوندهای
از نوع Silicon که از نظر تحریک بافتی ضریب در حدود
صفر دارند میتوانند بخوبی جایگزین عمل اضافی انحراف
راه ادرار (سیستوستومی Cystostomy) گردند.
در مورد این بیمار نیز بکار بردن یک سوند از



شکل ۳- سوند در عمق دیورتیکول مجرای پیشابراه را مشخص نموده است



شکل ۴- آلت بعد از برداشتن دیورتیکول و ترمیم آن

داشتن سوندهای جدید از نوع Silicon که هیچگونه تحریک موضعی ایجاد نمیکند، سیستمی عمل زائدی بنظر میرسد و امروزه در امریکا بکار بردن این نوع سوندها جایگزین انحراف راه ادرار در این موارد شده است. خلاصه - دیورتیکولهای مادرزادی پیشابراه بسیار نادر میباشند بخصوص انواع غولآسای آن، با درنظر گرفتن وضعیت تشریحی جدار آن که از سه لایه مشخص تشکیل یافته و با تجربه مثبت و دلگرم کننده‌ای که از سوندهای Silicon در امریکا بدست آمده است بنظر میرسد میتوان از سیستمی صرفنظر نمود.

نوع Silicon بدون انحراف راه ادرار نتیجه خوبی داد و بهمین علت سیستمی کلاسیک انجام نگردید. البته باید متذکر شد که این روش درمانی در دیورتیکولهای اکتسابی با فرق آناتومیک ساک که فقط از مخاط تشکیل شده امکان پذیر نمیباشد.

در دیورتیکولهای مادرزادی انجام ندادن سیستمی فواید قابل توجهی دارد:

- ۱ - عدم دستکاری مثانه
- ۲ - کوتاه شدن دوران بعد از عمل
- ۳ - کم شدن میزان عوارض

نتیجه - در دیورتیکولهای مادرزادی پیشابراه با در دست

REFERENCES

1. Campel and Harrison, Urology, Tom I, II, 1973, N.Y. U.S.A.
2. Cote J. Walter and Deweerd J.H. Twenty five years follow-up studies in urethral anomalies. Proc. Staff. Meet. Mayo Clinic, 33: 256, 1958.
3. For Gaard; D.M. and Ansell J.S. Trifurcation of the Anterior Urethra Case report, J. Urology 95: 758, 1966.
4. Geringer, D. and Zucker M.D. Diverticulum of anterior urethra in male child. Am. J. Surg, 44: 463, 1939.
5. Johwson C.M. Diverticulum of the urethra. J. Urol. 39: 506, 1938.
6. Khatib-Shahidi, M. Seebode J.J. Use of silicon catheter in urethroplasties New Jersey Journal of Medecine. 123: 126, 1974.
7. Marion, G. Traite, D'urology, Tome II. Masson et Col, Paris. 1928..
8. Sweetser Th. Jr. Congenital Diverticula in the Male Potieut J. Urol., 91: 93, 1967.