

## "بروز توأم لنفوم بدخیم و بیماریهای ایمنی"

دکتر ابوالقاسم بنی‌هاشمی

### خلاصه

پیدایش همزمان لنفوم بدخیم و مکانیسم‌های ایمنی و نیز بیماریهای سیستمیک گرفتارکننده کولازن‌یافته‌های همبندی عارضه‌ایست درخور توجه و شناخته شده، اگرچه هنوز ارتباط کامل اتیولوژیک آنها بطور دقیق روشن نیست. تعدادی از موارد لنفوم بدخیم بویژه بیماری هاجکین گزارش داده‌اند که از ابتدای شروع و یا در جریان سیر خود با یک بیماری کولازن نیز همراه بوده است. در این مقاله یک بیمار ۱۶ ساله با تاریخچه شش‌ماهه، با شکایات و علائم درد مفاصل، تب، کم شدن وزن، بزرگ شدن غدد لنفاوی منتشر، هیپتواسپلنو مگالی و تغییرات و ضایعات پوستی پروانه‌ای شکل در ناحیه صورت گزارش میشود.

یافته پاتولوژی بیوپسی غده لنفاوی دلالت بر وجود بیماری هاجکین نموده است. ظهور سلول لوپوس اریتماتو، ازدیاد فشار خون، یافته آلبومین اوری و هماتوری وجود هم زمان یک لوپوس سیستمیک اریتماتو را ثابت مینماید.

در این مقاله علاوه بر مطالعه جزئیات یافته‌های بالینی و آزمایشگاهی بیمار درباره فرهنگ پزشکی جهانی ظهور هم زمان این دو بیماری و ارتباط احتمالی اتیولوژیک آنها نیز بحث بمیان آمده است.

امروزه پیدایش همزمان پاره‌ای از بیماریهای خودایمنی و حالات بدخیم ناشی از پرولیفراسیون بافتهای لنفورتیکولر بخوبی شناخته شده است. بعنوان مثال مواردی را گزارش داده‌اند که هیپوگاماگلوبولینمی یا کم خونی همولتیک از مبداء خود ایمنی (Autoimmune hemolytic anemia) را همراه لوسمی لنفوستیک مزمن مشاهده کرده‌اند (۱۸ و ۱۹). در سالهای اخیر ایندسته از حالات مرضی مختلف و توأم با یکدیگر را بخصوص مورد توجه قرار داده‌اند زیرا ممکن است از نظر اتیولوژیک بین آنها رابطه مشترکی وجود داشته باشد بطوریکه معتقدند در مبتلایان به لنفوم بدخیم بروز توأم یک بیماری سیستمیک گرفتار کننده کولازن‌یافته‌های همبندی عارضه‌ایست ناشی از اختلال مکانیسم ایمنی که خود ثانوی از پرولیفراسیون بدخیم بافت لنفورتیکولر پدید میآید (۶ و ۱۶). بدین جهت در این مقاله به گزارش شرح یک بیمار مبتلا به لوپوس سیستمیک اریتماتو و بیماری هاجکین مبادرت میشود و تا اندازه‌ای این دسته از حالات مرضی مختلف و توأم با یکدیگر از نظر شیوع و چگونگی رابطه اتیولوژیک مورد بحث قرار میگردد.

شرح حال بیمار

سانتیمتر در زیر لبه تحتانی قفسه صدری و قاعده طحال در طرف چپ ۳ تا ۴ سانتیمتر پائینتر حس میشد.

#### یافته‌های آزمایشگاهی:

فرمول و شمارش: هموگلوبین ۹/۲ گرم درصد، هماتوکریت ۳۰ درصد، گلبول سفید ۳۸۰۰ با ۷۸ درصد سگمانته، ۱ درصد میلیوسیت، ۱۶ درصد لنفوسیت و ۲ درصد منوسیت، سدیم ۱۳۰ میلی‌مول در لیتر، پتاسیم ۳٫۵ میلی‌مول در لیتر، کلسیم ۱۰ میلی‌مول در لیتر، کربن دی‌اکسید ۲۰ میلی‌مول در لیتر، اوره ۱۴ میلی‌مول در لیتر، کراتینین ۰٫۷ میلی‌مول در لیتر، تعداد پلاکت ۲۳۰۰۰۰ و رتیکولوسیت ۰/۷ درصد گزارش شده‌اند. در آزمایش ادرار رنگ زرد، PH ۵/۵، وزن مخصوص ۱۰۱۸، آلبومین ۱+ قند منفی، گلبول قرمز ۱۲-، گلبول سفید ۴-۳، مدفوع از نظر انگل و وجود خون منفی قند خون ناشتا ۷۳ میلی‌گرم درصد، اوره ۱۴ میلی‌گرم درصد، بیلیروبین تام سرم ۱ میلی‌گرم درصد تیمول ۷ واحد کدروتزینک ۲۳ واحد، فسفاتاز قلیایی ۴/۳ واحد، فسفر ۱/۷ میلی‌گرم، کلسیم ۹ میلی‌گرم درصد واحد SGOT = ۸۴ واحد = SGPT کلاسترول ۱۱۱ میلی‌گرم درصد، آزمایش کومیس منفی لاتکس منفی، آگلوتیناسیون منفی، کشت مکرر خون منفی نسبت به آلبومین به گلوبولین  $\frac{2/17}{4/13}$ .  
الکتروفورز: پروتئین توتال ۶/۴۸ گرم درصد آلبومین ۳/۵۲ گرم درصد، آلفایک ۰/۲۴ گرم درصد الفاندو ۶۰٪ گرم درصد، بتا ۰/۵۳ گرم درصد گاما ۰/۷۸ گرم درصد. آزمایش سلول EAsدیدا" مثبت (عکس شماره ۴ و ۵) رادیو کرافی قفسه سینه: کالسیفیکاسیون جزئی در قله ریه راست، با احتمال قوی بعلت سل کهنه، ناف ریه‌ها طبیعی، ولی کدورت کامل در سینوس جنبی طرف راست.

#### یافته پاتولوژی:

شرح بیوپسی غده لنفاوی ناحیه گردن: طرح سینوسها و فولیکولها بهم خورده است، بطوریکه پارانسیم لنفاوی بر اثر لیمفوسیتوز منتشر سلولهای لنفوسیتیکولر تمامی ساختمان کانگلیون را بصورت توده متراکمی از بافت لنفاوی بنظر میرساند کپسول کانگلیونها نیز دارای ارتشاح سلولهای مذکور میباشد. آثار بلوغ سلولهای رتیکولر بصورت پیدایش سلولهای

خانم ل - س (شماره پرونده ۷۱۹۷۷) دختر محصل ۱۶ ساله‌ایست که بیماری او از ۶ ماه قبل با تب‌های متناوب شروع میشود. این تب بخصوص در ساعات صبح و عصر وجود داشته است. پس از گذشت سه هفته همراه با تب عوارض و تغییرات پوستی پدید می‌آید که ابتدا نواحی دستها و بازوها سپس اطراف کونیه‌ها و بینی را گرفتار ساخته و بصورت لکه‌های محدود و قرمز رنگی بدون خارش و یا درد جلب توجه نموده است. دو ماه بعد غدد لنفاوی کم و بیش بصورت منتشر بزرگ شده‌اند. این غدد همراه با درد نبوده، بیشتر در نواحی دو طرف گردن، زیر بغل و کشاله‌های ران قابل لمس بوده‌اند هم زمان با عوارض فوق بیمار در ناحیه شکم احساس درد و سنگینی مینماید که بخصوص پس از صرف غذا بوده است از سه هفته قبل از بستری شدن ورم پاها و درد مفاصل به شکایات فوق-الذکر اضافه میگردد.

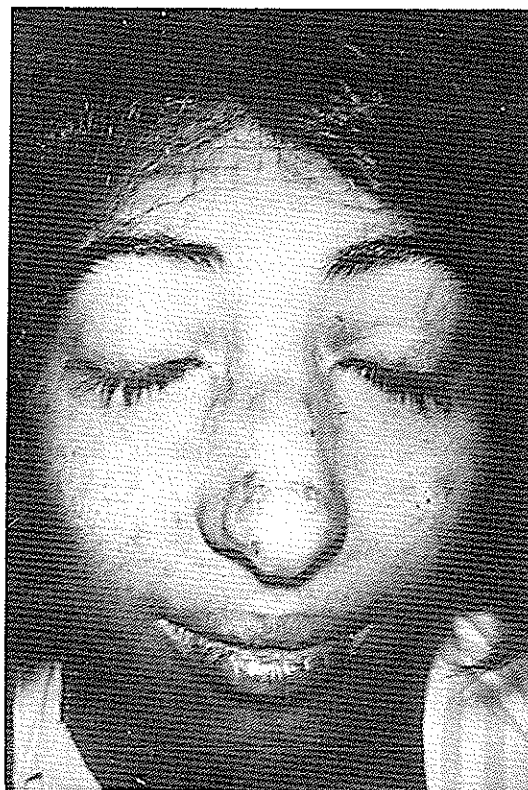
در تاریخچه گذشته بیمار نکات مشتئی قابل ذکر نبوده در خانواده‌اش بیماری خاصی از قبیل سل، سرطان، دیابت، افزایش فشار خون و بیماریهای مشابه و یا ارثی وجود نداشته است.

#### معاینات بالینی:

فشار خون  $\frac{160}{100}$  میلی‌متر جیوه، نبض ۱۱۰ و تعداد تنفس ۲۴ در دقیقه درجه حرارت بدن ۳۸/۵ سانتی‌گراد و وزن ۳۸ کیلوگرم. بیمار دختر جوان و لاغری است با حال عمومی بد که پوست و ملتحمه چشم و مخاط لبها و دهان رنگ پریده میباشد در ناحیه صورت تعدادی لکه‌های قرمز رنگ به چشم می‌خورد که پاره‌ای از آنها کهنه‌تر و بخصوص در دو طرف گونه‌ها و اطراف بینی پراکنده میباشد. (عکس شماره یک). همین تغییرات اری تمانوز نیز در بازوها و دستها و انگشتان بیمار جلب توجه مینمود. علاوه بر این در لثه‌ها آثار التهاب (عکس شماره ۲) مشاهده گردید. در سقف اولسراسیون دردناکی وجود داشت که کمی نکروتیک بنظر میرسد (عکس شماره ۳). غدد لنفاوی هر دو طرف گردن، زیر بغل و کشاله‌های ران به اندازه لوبیا تافندق دارای قوام سفت بودند. علائم التهابی وجود نداشت و بادست با سانی در محل خود جابجا میشدند. در لمس شکم هپاتواسپلنومگالی وجود داشت. کبد با اندازه ۲

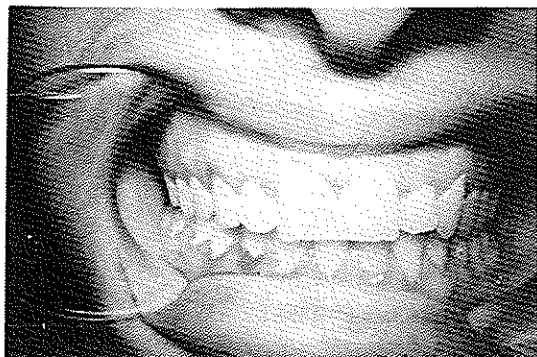
زیانت رید اشتیرگ جایجا در بین عناصر مذکور جلب نظر میکند. سلولهای لنفوسیت ارجحیت داشته و بطور کلی تغییرات

مذکور تشخیص بیماری‌ها جکین از نوع لنفو هیستئوستیک منتشر با ارجحیت لنفوسیتها میباشد (عکس شماره ۶).



عکس ۱

منظره ضایعات یوستی، اریتماتواسکوامو صورت بیمار نشان داده میشود.

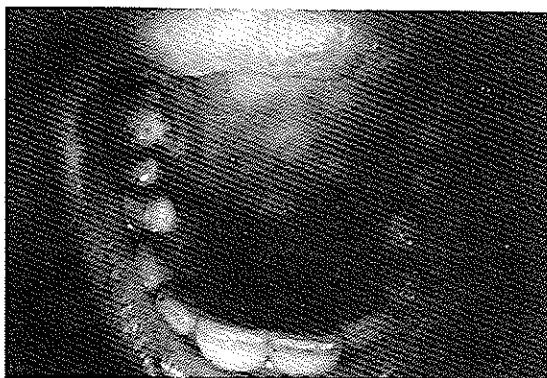


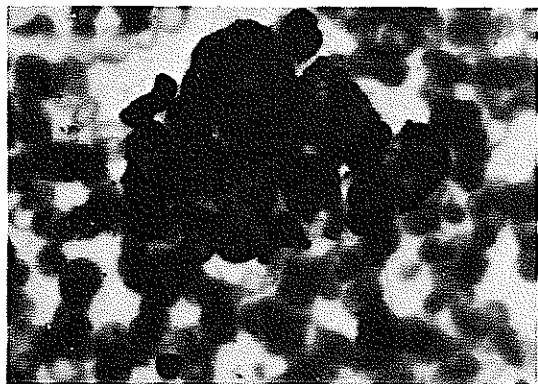عکس ۲

ضایعات دهانی بیمار که بصورت السراتیو است روی لته‌ها پراکنده میباشد.

عکس ۳

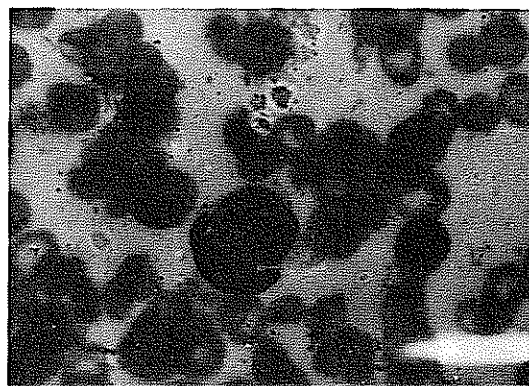
در این شکل قسمت خلفی سقف کامی مشاهده میگردد که روی سطح مخاطی آن ضایعه اریتماتوزی زخمی شده وجود دارد.





عکس ۵

منظره تجمع گلبولهای سفید را بشکل روزت در خون محیطی نشان میدهد.



عکس ۴

از خون محیطی که در آن سلول تی پیکلوپوسارتیماتو مشاهده میگردد.



عکس ۶

منظره میکروسکوپی گانگلیون لنفاوی گردن که در آن آثار پرولیفراسیون منتشر سلولهای لنفوتیکولر مشاهده میگردد. در مرکز تصویر یک سلول با هسته درشت حاوی نوکلئول مرکزی دیده میشود که در اطراف آن مقدار فراوانی سیتوپلاسم روشن موجود است. (سلول لاکونر).

## تشخیص و سیر بیماری و درمان:

بر اساس شرح حال بیمار، یافته‌های بالینی و نتایج حاصله از آزمایشات انجام شده میتوان ظهور مشترک دو بیماری هاجکین ولویوس را در این بیمار قطعی دانست که شروع آنها تقریباً در یک زمان بوقوع پیوسته است. تغییرات پوستی و به خصوص ضایعه اریتماتوز پروانه‌ای شکل صورت همراه با درد مفاصل، بزرگ شدن غدد لنفاوی بصورت منتشر، هیپتواسپلنو مگالی، یافته هیستولوژی غدد لنفاوی، ظهور سلولهای L<sub>1</sub>E، ازدیاد فشارخون، وجود آلبومین اوری و هماتوری همگی دال بر اثبات این مدعی است. پس از شروع درمان (پردنیزون، اندوکسان، نیتروژن مستارد، پروکاربازین).

حال عمومی بیمار روبه بهبودی رفت، تب قطع گردید، غدد لنفاوی در فاصله چند روز بکلی محو گردیدند کبد و طحال بطور واضح کوچکتر ولی هنوز قابل لمس بودند. همو-گلوبین ۱۱/۰ گرم درصد، هماتوکریت ۳۴ درصد، گلبول سفید ۴۰۰۰ با ۷۵ درصد سگمانته، ۳ درصد باند، ۲۱ درصد لنفوسیت و ۱ درصد منوسیت، تعداد پلاکت ۲۱۰۰۰۰، رتیکو لوسیت ۱/۲ درصد، اوره ۱۱ میلی‌گرم درصد. در آزمایش ادرار تراس آلبومین گلبول قرمز دیده نشد. رادیوگرافی قفسه سینه بدون تغییر. الکتروفورز: پروتئین توتال ۶/۶ گرم درصد آلبومین ۳/۷ گرم درصد، الفایک ۰/۲۸ گرم، الغادو ۰/۴۷ گرم درصد، بتا ۰/۵۳ درصد، گاما ۱/۵۹ گرم درصد.

## بحث و نتیجه:

پیدایش همزمان لوپوس سیستمیک اریتماتو و بیماری هاجکین که در بیمار مذکور دیده شد ترکیب دیگری از اشکال توأم بیماریهای ایمنی و لنفوم بدخیم بشمار میرود. Daniel و همکارانش در مبتلایان به بیماریهای لنفوپرولیفراتیو بدخیم در ۱/۸۶ درصد موارد بوجود ضایعات منتشر بافتهای همبندی پی برده‌اند (۸). همچنین محققین دیگری (۱۰) گزارش داده‌اند که در بین هزار بیمار مبتلا به لنفوم بدخیم در ۲۲ نفر (۲/۲ درصد) آنها توأم "بیماری منتشر بافتهای همبندی نیز وجود داشته است.

طبق یک مطالعه دیگر (۱۳) پیدایش توأم اریتم روماتوئید و لنفوم بدخیم را در ۶/۵ درصد موارد مشاهده

کرده‌اند در صورتیکه شیوع آرتريت روماتوئید (بالنفوم بدخیم) به تنهایی در افراد گروه کنترل ۱/۵ درصد بوده است. از طرف دیگر Bionenstock در میان ۲۸۰ مورد از بیمارانی که به ضایعات لنفوپرولیفراتیو بدخیم مبتلا بوده‌اند برعکس به نسبت کمتر یعنی تنها به یک مورد (با شیوع ۰/۳۶ درصد) از بروز توأم آرتريت روماتوئید برخوردار کرده است (۲). Mikkelson و همکارانش طی دوران مطالعات جامع خود در بین افراد جمعیت عمومی شیوع موارد کلی (Prevalence) آرتريت روماتوئید را ۰/۳۸ درصد تعیین نموده‌اند. دیگران (۲۱ و ۲۲) شیوع بیماری لوپوس سیستمیک اریتماتورا در جمعیت عمومی ۰/۳۳ درصد تخمین زده‌اند، چنانچه مجموع موارد در بیماری اخیر را برحسب اعداد مذکور محاسبه کنیم میزان شیوع کلی بیماریهای منتشر بافت همبندی در جمعیت عمومی تقریباً به ۰/۴۱ میرسد یعنی بمراتب کمتر از نسبت شیوع مواردی میباشد که این بیماریها همراه پرولیفراسیونهای بدخیم بافت لنفوئیکولر دیده میشوند.

رویه‌مرفته بر اساس مدارک مذکور و گزارشات مستند دیگر (۲۴) میتوان تأکید نمود که به پیدایش همزمان هر یک از اشکال ترکیبی بیماریهای ایمنی و حالات لنفوپرواتیو بدخیم بطور قابل ملاحظه به نسبتی بیش از آنچه که بر حسب شانس انتظار میرود، برخورد میگردد. بهمین جهت معتقدند که بین بیماریهای ایمنی و لنفوم بدخیم بایستی رابطه اتیولوژیک وجود داشته باشد و در این باره مطالعات مکرری که بعمل آمده است سه فرضیه زیر را پیشنهاد کرده‌اند:

- ۱- فرضیه نخست براین اساس است که لنفوم بدخیم تظاهر مشخص پرولیفراسیون آتی پیک دودمان سلولی لنفوستیک متروک میباشد و در حقیقت پرولیفراسیون اولیه این سلولها به پیدایش بعدی بیماریهای ایمنی منجر میگردد. ۲- فرضیه دوم مبنی بر آنست که بر اثر تحریکات مداوم که به عناصر سلولی قادر به فعالیت ایمونولوژیک وارد میآید پیشرفت پرولیفراسیون آنها همراه اختلال ایمنی سرانجام بصورت پیدایش لنفوم بدخیم تظاهر میکند.

- ۳- بالاخره براساس فرضیه سوم معتقدند که در بعضی از مبتلایان جهت پذیرش توأم لنفوم بدخیم و بیماری ایمنی یک زمینه مساعد وجود دارد. در مقابل نظریه بعضی از محققین

لوسمی مورد بحث بوده تا جائیکه از احتمال یک آمادگی ژنوتیپ صحبت به میان آمده است (۱۷ و ۲۵). پیدایش پاره‌ای از موارد لنفوم و بیماری ایمنی همراه با آگاماگلوبولینمی ارثی و یا اولیه اکتسابی مطلب جالب توجه دیگر بشمار میرود که این خود بر ارتباط لنفومها با کاهش قدرت آنتی کورسازی بدن دلالت میکند. در بیمار مورد بحث ما آثاری دال بر چنین ارتباطی مشاهده نگردید بطوریکه میزان گاماگلوبولین خون بیمار پس از درمان بحد طبیعی (۱/۵۹ گرم درصد) رسیده است.

که بروز لنفوم و بیماری ایمنی ممکن است بصورت تصادفی باشد.

گزارشات متعددی (۵ و ۱۶) وجود دارد مبنی بر اینکه این دو نوع بیماری در خیلی از افراد از یک تجانس خاص برخوردار بوده و بعید بنظر میرسد که تمام این موارد تنها بر حسب تصادف بروز کرده باشد، براساس این تحقیقات فرضیه زمینه مساعد سرشتی و قبلی برای ابتلای به هر دو بیماری قوت بیشتری میگیرد. وجود این عوامل غیرطبیعی اولیه نیز در لنفوم فامیلی (۱) و یا بروز مشترک لنفوم و

### References

1. Banihashemi, A., Nasr, Kh. He-dayatu, H., Mortazavee,: Blut 17: 363, 1973
2. Bienenstock, H, Im Preparation.
3. Bridges, R. A., Good, R. A.: Ann, N.Y. Acad. Sci. 86: 1089, 1960
4. Burch, P. R. j, Roweli, N. R.: Amer. J. Med. 38: 793, 1965
5. Burnet, M.: Vanderbilt University Press, Nashville, 1954
6. Cammarata, R. J, Rodnan, G. P., Jensen, W. N.: Arch. Intern. Med. 111: 330, 1963
7. Dameshek, W., Schwartz, R. S.: Blood 14: 1151, 1959
8. Daniel, G., Miller, M. D.: Annals. Inter. Med. 3: 507, 1967
9. Harvy, A. M., Shulman, L. E., Tumulty, P. A. Conley, C. H., Schoenrich, G.H.: Medicine 33: 291, 1954
10. Hench, P. K., Mayne, J.G., Kiely, J. M., Dockerty, M. B.: Arthritis Rheum. S: 301, 1962
11. Kahn, M. F., Ryckewaert, A., Welfling, J: Rev. Rhum. 30: 801, 1963
12. Koffler, D.: Ann. Rev. Med.: 25: 149, 1974
13. Lea, A. J.: Ann. Rheum. Dis.: 23: 480, 1964
14. Mikkelson, W. M., Dodge, H. J., Duff, I, Epstein, F. H., Napier, J. A.: Arthritis Rheum. 5 117, 1962
15. Page, A. R., Hansen, A. E., Good, R. A.: Blood 21: 197, 1963
16. Peterson, R. D. A., Kelly, W. D., Good, R. A.: Lancet: 1184, 1964
17. Rezis, D. V., Diamond, H. D., Craver, L. F.: Ann. Intern. Med. 51: 933, 1959
18. Rosenthal, M. C., Pisciotta, A. V., Komminos, Z. D., Goldberg, H., Dameshek, W.: Blood 10: 197, 1955
19. Shaw, R. K., Szwed, C., Boggs, D. R., Fahey. J. H., Frei, E: Arch. Intern. Med. 106: 467, 1960

20. Stastny, P. Ziff, M.: Clin. exp. Immunol. 8: 543, 1971
21. Siegel, M.: Amer. J. Hyg: 48: 63, 1948
22. Siegel, M., Seelenfreund, M.: JAMA 191, 77, 1965
23. Stewart, A., Webb, J., Hewitt, D.: Brit. Med. J. 1: 1495, 1958
24. Toone, E., Waller, M., Owen, D. S.: Personal Communication
25. Videbaek, A.: Busck, Copenhagen 1947