

بیماری دوپترن و طرق معالجه آن

دکتر احمد سیادت پور

[6, 7] M. Iselin علائم بالینی این بیماری را در چهار مرحله تقسیم بندی کرده است .
۱ - مرحله اول پیدایش ندول و ضخامت و ستبری فاشیای کف دست بدون رتراکسیون میباشد .
۲ - خمیدگی فالانژ پروکسیمال و استوار شدن فالانژ مدیان و دیستال انگشت مربوطه میباشد .
۳ - خمیدگی فالانژ مدیان در حالی که فالانژ سومی استوار میباشد .
۴ - خمیدگی هر سه فالانژ انگشتان میباشد .
درباره بافت شناسی و آسیب شناسی DUPUYTREN مطالب زیادی توسط محققین مربوطه نگارش یافته است .
در تحقیقاتی که از طرف Peter McCallum, J.T. Hueston (۱۲) منتشر شده است نشان میدهد که تمام بافتهای سطح کف دست میتواند دچار فیروز هیپر پلازیک شده و در نتیجه بیماری DUPUYTREN را بوجود آورد . تغییرات اولیه پیدایش ندول در طبقه چربی و فیروز میباشد که در آپونواوروزه کف دست رشد مینماید .
ایجاد نسج فیروز در ساختمان کف دست سبب میشود که چسبندگی پدید آمده و باعث چسبیدن پوست و استخوان به نسج فیروز میشود و در نتیجه کنتراکتور بوجود میآید . البته

برای اولین بار در سال ۱۶۱۰ Felix Platter استاد تشریح دانشگاه بازل در باره Dupuytren مطالبی نوشت Platter این بیماری را که معمولاً در قسمت اولنای کف دست پیش میآید شرح داد یعنی فقط علائم مرضی آنرا بدون آنکه در باره پاتوژنی آن صحبتی بمان آورد .
بعدها محققین دیگری مثل HENRY CLIVE در سال ۱۸۰۸ و SIR ASTLEY COOPER در سال ۱۸۱۸ شرح بیشتری در این باره نوشته اند .
جراح و استاد تشریح فرانسوی DUPUYTREN در سال ۱۸۳۱ به وضع این بیماری از نظر آسیب شناسی پی برد و بیمارانی را معرفی کرد که پس از عمل جراحی نتیجه کامل گرفته بودند .
بانل جراح معروف دست بیماری DUPUYTREN را مختصراً یک بیماری بدون اتیولوژی نامیده است .
DUPUYTREN بیماری است که اغلب در سنین متوسط و بالا به آن مبتلا میشوند این بیماری در مردها بیش از زنها دیده شده است اغلب دست راست مبتلا شده و دیر یازود دست دیگر هم دچار میگردد . و گاهی در کف پای همان بیماران پیش میآید . اولین علامت آن بوجود آمدن ندول و رشته های زخیم در کف دست میباشد .

میتواند از تغییر شکل بیشتری جلوگیری کرده و در بعضی موارد با توجه به این حرکات پاسیو تغییرات شکل کمتر شده است.

درمان با جراحی

بریدن رشته‌های زیر پوستی در بی حسی موضعی انجام میشود این عمل با چاقوی نوک تیز و خمیده بنام تنوتوم در موقعی که انگشتان بطور پاسیو باز میشوند انجام شده و بدون آنکه پوست بریده شود از قسمتی از کف دست بزیر پوست با چاقو فرو کرده و رشته‌ها و بافتها را در نقاط مختلف کف دست بریده و انگشتان صاف میشود و بعد از یک هفته معالجه یک آتل در پشت دست قرار میدهند با کشش لاستیکی که مدت زیادی باید از آن استفاده شود.

این عمل که بدون دید کافی و نور لازم انجام میشود دشوار بوده و باید توجه نمود که اعصاب و عروق و تاندون‌ها بریده نشود این عمل در اشخاص پیر در کمتر آکتور انگشت چهارم و یا برای آماده کردن جهت برداشتن آپونووروز در مرحله بعدی انجام میشود.

عمل جراحی رادیکال

عمل جراحی رادیکال عبارتست از برداشتن کامل آپو- نوووروز با تمام ندول‌های انگشت این عمل مشکل باید دقیقاً و با ملاحظه زیاد انجام شود و جهت آن باید جراح به تشریح آناتومی دست کاملاً مسلط باشد این عمل باید تحت بی‌هوشی عمومی و یا بی حسی شبکه بازوئی و با استفاده از تورنیکه و بی خون بودن محیط انجام شود.

اولین برش را موازی خط عرضی کف دست میدهم و پوست را از هر دو طرف از بافتهای زیر پوستی جدا میکنیم. برش دوم را موازی شیار شصت میدهم و از اینجا پوست را کاملاً از آپونووروز جدا میکنیم تا پل پوستی بین دو برش آزاد شود سپس آپونووروز را از لبه پایین رتیناکولوم فلکسوروم جدا نموده تا بافت چربی زیر آپونووروز نمایان شود از برش اولی بایک پنس کوخر آپونووروز را میگیریم و بطرف پایین میکشیم و اکنون به کمک پنس دیگر فاشیای کف دست را از چربی زیر آپونووروز آزاد میکنیم و رشته‌های آنرا از طرفین کف دست آزاد مینمائیم.

در این مرحله باید در قسمت وسط کف دست و همچنین

میدانید کنتراکتور جمع شدن رشته‌های کولازن میباشد که قسمت مهمی از آپونووروز کف دست را تشکیل میدهد.

دیگرگونی بافت چربی به نسوج فیبروز را میتوان بطریق میکروسکپی و ماکروسکپی تشخیص داد.

درمان . در طریقه درمان DUPUYTREN بخصوص در مراحل اول بیماری بین محققین و جراحان اختلاف سلیقه وجود دارد و بحث زیادی در این باره شده است.

(5) W. DUBEN مینویسد چون تشخیص مراحل این بیماری مشکل و تغییرات پیشروی آن متغیر است معالجه آن با طریقه کنسرواتیو مورد تأکید نمیتواند باشد.

MILLESI درباره ۴۰۸ بیمار نوشته است که ۵۹ مورد

آن کنسرواتیو با رادیوم و رادیو تراپی و اولتراشال و ویتامین و کورتیزون و امپلیتول تحت درمان قرار گرفته‌اند.

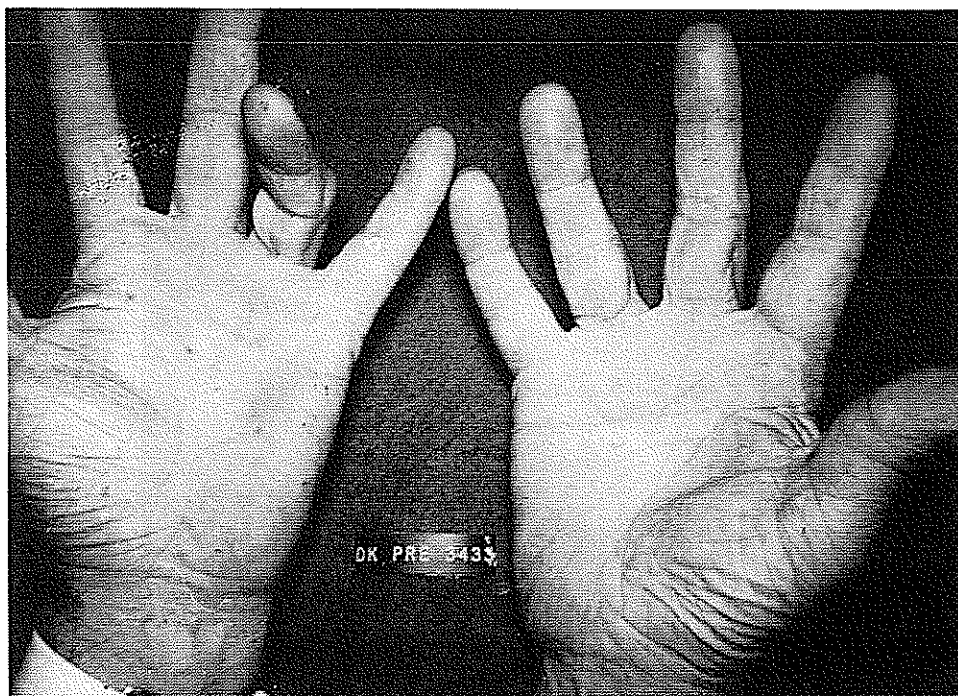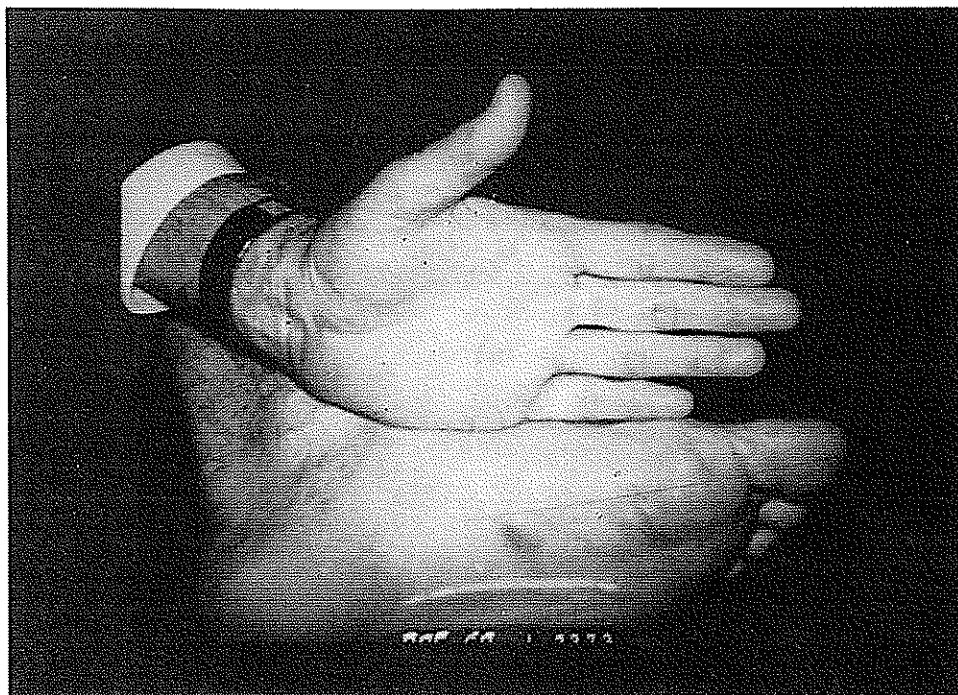
درمان با رادیوتراپی توسط FINNEY در سال ۱۹۵۵ و کورتیزون و مشتقات آن در سال ۱۹۵۵ توسط ZACHIRINI مورد بحث قرار گرفته است.

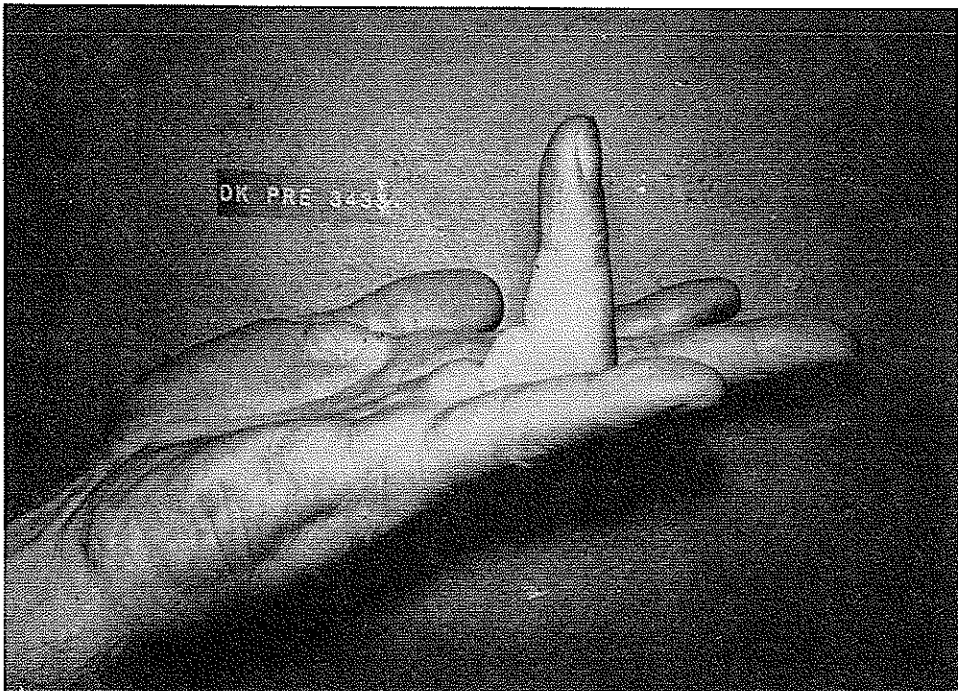
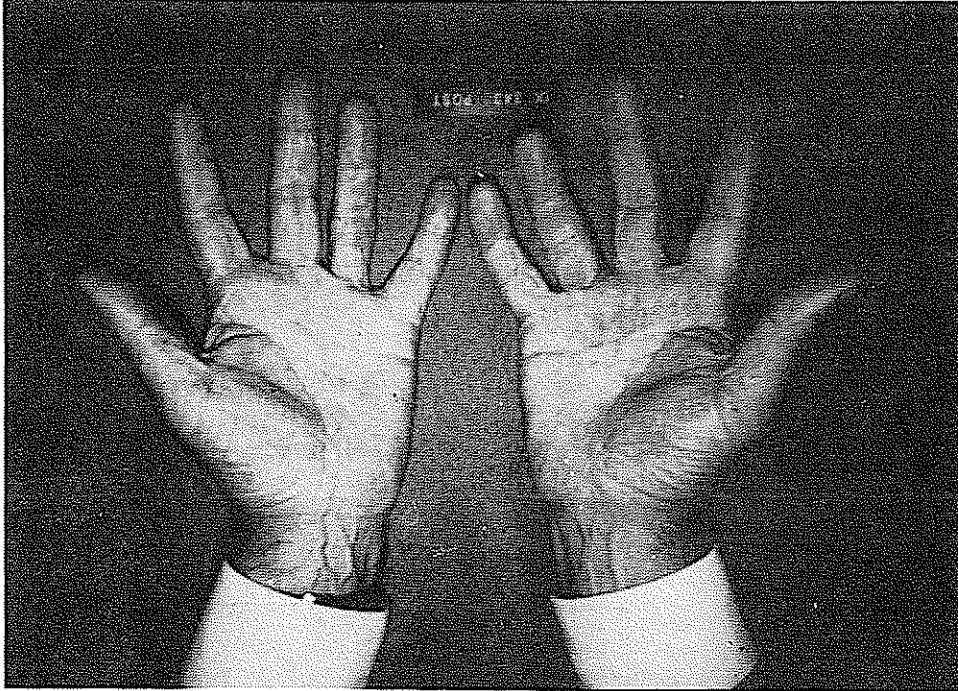در هر حال همه متفق القول هستند که فقط در مراحل اولیه میتوان از کورتیزون برای درمان استفاده کرد. (۹)

(9) HEIM-BUCHBERGER در باره بیست بیمار که تحت درمان تزریق موضعی با کورتیزون نموده‌اند البته در مراحل اولیه یعنی شروع رتراکسیون قرار داده‌اند. گزارش کرده‌اند نتایج درمان رضایت بخش بوده است فقط در چهار مورد که بیماری پیشرفته بوده است نتیجه معالجه چندان رضایت بخش نبوده است.

در بیماریهای کولازنوز و همچنین DU نتایج درمانی با تجویز ویتامین E با توجه به مطالعاتی که توسط KEMEL-WOLF NIKDOSKI شده است رضایت بخش نبوده است و خوشبینی سابق را نسبت به درمان با ویتامین E را همراه ندارد.

MASON در این اواخر عدم تأثر این ویتامین را در امراض فوق تأکید نموده و مطالبی در این باره نوشته است HUESTON در سال ۱۹۶۲ باین مطلب اشاره نموده و خاطر نشان میکند که حرکات پاسیو انگشتان بنحو پارزی





میآید و گاهی برای مدت بیست و چهار ساعت درن لاستیکی در زخم قرار میدهند که از تشکیل هماتوم جلوگیری کند.

در سالهای اخیر گزارشهای درباره عمل جراحی دوپیترون

بدون دوختن زخم شده است. مثلا Lehmann, L.

و [10] LANZU ۲۶ بیمار مبتلا به دوپیترون

را که از نظر طبقه بندی ISELIN در مراحل مختلف بوده اند

تحت عمل جراحی باین مدت قرار نهادند و اظهار کرده اند که

زخم این بیماران که حد متوسط سن آنها ۶۲ سال بوده بین ۳

تا ۶ هفته بدون آنکه دوخته شود کاملا التیام یافته است و

نتیجه عمل کاملا رضایت بخش بوده است.

Mc CASH در گزارش خود مینویسد که ۹۰

در صد بیماریهای دوپیترن همراه با تراکسیون پوست در کف

دست میباشد که مانع دوختن زخم در مرحله اول میباشد و

برای برطرف کردن این مانع Mc CASH نکات

زیر را توصیه کرده است.

۱- برش پوست به طریقه Z پلاستیک.

۲- پلاستیک آزاد پوست از پشت دست.

۳- دوختن پوست در حال خمیدگی انگشت در مفصل آخر

بامید اینکه پس از عمل با تمرینها و حرکات زیاد پوست کشیده

شده و انگشت کاملا باز گردد.

۴- امکان باز گذاشتن زخم پس از برداشتن آپون اوروز که

McCASH در سال ۱۹۶۴ توصیه کرده است.

البته این متد توسط [2, 3] CARROLL در

نیویورک [14] PULVERTAFT در انگلیس انجام

میشود.

عرض کف دست عناصر تشریحی مانند عضلات لومبلی کالیس و تاندون های فلکسور و اعصاب و عروق انگشتان کاملا نمایان باشد.

هنگامی که فاشیای کف دست بتدریج آزاد میشود باید رشته هایی که بطرف استخوانها و بین آنها وجود دارد به آرامی جدا شود.

البته در هنگام عمل محیط عمل لازم است با محلول نمکی

پیوسته مرطوب نگاه داشته شود تا از خشک شدن بافتها جلوگیری

شود. آپونواوروز کف دست باید با فاشیای طولی و عرضی تا

شکاف بین انگشتان آزاد بشود چون در بعضی مواقع ندولها

در لیگامنتوم ناتورتوریا پیدا میشوند و آنها هم مثل آپونواوروز

جدا شده و به انگشت مورد عمل جراحی مربوط هستند.

دو نفر از جراحان معروف MC INDOE (12),

و [6, 7] ISELIN برش Z پلاستیک را برای انگشتان

توسعه مینمایند. بعضی دیگر برش مدیولاترال را انتخاب

نموده اند و پس از جدا کردن پوست آپونواوروز و فاشیا را که

اغلب تا انتهای فالانژ وسطی میرسد جدا میکنند و در این

صورت فاشیا و آپونواوروز بطور بلوکال در آورده میشود و انگشت

مربوطه کاملا آزاد میگردد.

البته قبل از آن باید شریان و اعصاب انگشتان دقیقا

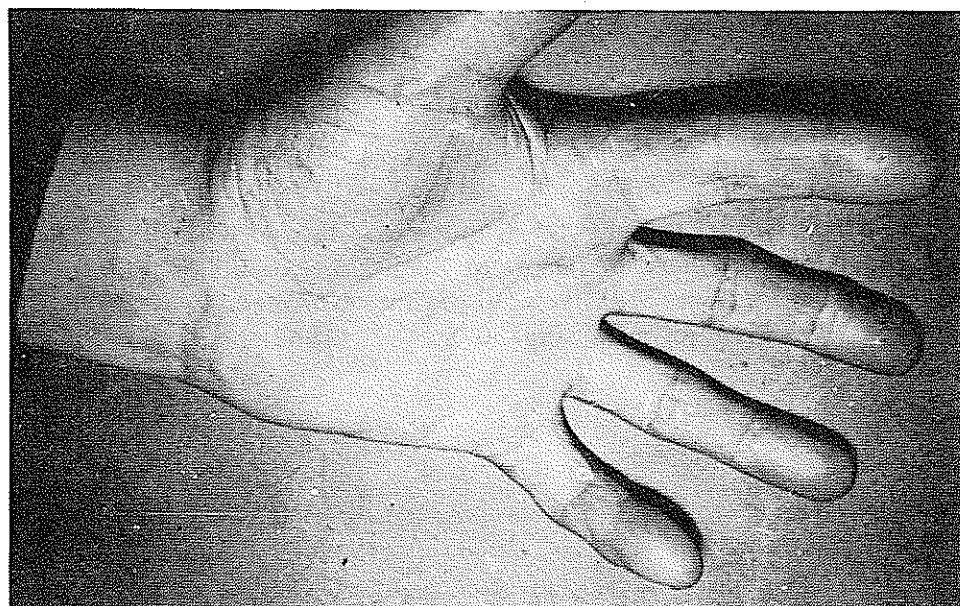نمایان بشوند چون پس از پیدایش ندول در DUPUYTREN

وضع قرار گرفتن تشریحی اعصاب و عروق انگشتان مبتلا تغییر

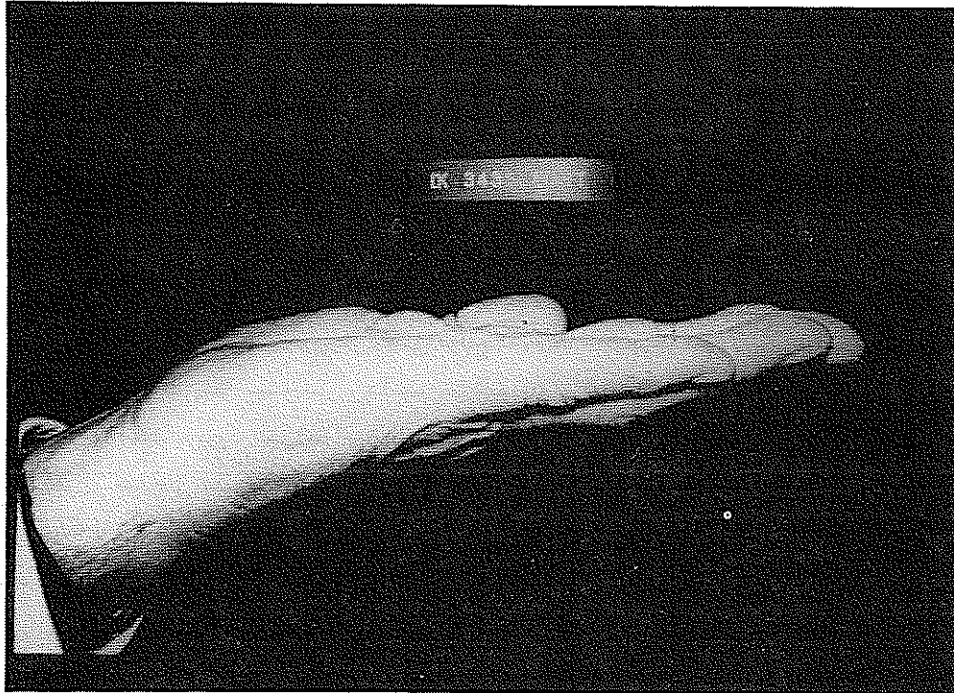
کرده و حالت طبیعی را ندارند و چنانچه در حین عمل عصبی

پاره شد باید فوراً ترمیم شود پس از باز کردن تورنیکه دست

پنج دقیقه بطرف بالانگاه داشته میشود و سپس هموستاز عمل



(۵)



(۶)

خلاصه

انجام شده گزارش میشود متدهای مختلف جراحی مورد بحث قرار میگیرد بخصوص طریقه باز گذاشتن پوست پس از عمل جراحی که رتراکسیون مانع دوختن آن است طبق گزارش های اخیر نتایج خوبی داشته است .

پس از بحث مختصر درباره بیماری دویپترو و امکانات معالجه کنسرواتیو و جراحی نتیجه گیری میشود که بهترین راه معالجه دویپترو بخصوص در مراحل بعدی عمل جراحی یعنی برداشتن کامل آپونو اوروز کف دست میباشد عکسهای از اعمال جراحی

References

- 1- Curtin John W.: Surgical Therapy for Dupuytren's disease of the foot. Proper Placement and design of skin incision. (Dept. of Surg. Univ. of Illinois Coll. of Med., West side V A Hosp. and Presbyter. St. Luke's Hosp. Chicago) Amer. Assoc. of Plast. Surgeons, Coronado, 7 V. 1962, Plast. reconstr. Surg. 30, 568-576 (1962).

- 2- Carroll, R.E. : Personliche Mitteilung, New York, 1971.
- 3- Carroll, R.E., Conolly, W.B.: Open wound technique for Dupuytren's Contracture. J. Bone-Jt. Surg. 52A, 1068 (1970).
- 4- Curtis, R.N.: Capsulectomy of the interphalangeal joints of the fingers. J. Bone Jt Surg. 36A, 1219, (1954).
- 5- Düben W.: Unsere Vorgehen beim Dupuytren. (Chirurgische Univ. Klinik, Bidingen und Unfallklinik der Nord-West. Eisen-u. Stahl-Berufsgenossenschaft, Hannover), Chirur. 31, 343-346, 1960.
- 6- Iselin, M. Iselin F.: Traite de chirurgie de la main. Paris: Editions Medicales Flammarion 1967.
- 7- Iselin M., Benoist D., et J.P. Brout: L'abord dorsal dans les formes digitales de la maladie de Dupuytren. (serv. de chir., Maison dep. Nauterre/seine) Ann. chir. Paris, 15, 83-88, 1961.
- 8- Hueston J.T.: Digital Wolfe grafts in recurrent Dupuytren's contracture. Plast. reconstr. Surg. 29, 342-344 (1962).
- 9- Heim W., Buchberger H.G.: Zur therapie der Dupuytren'schen kontraktur. Chirurgische Klinik. Stat. Rudolf Vierchow-Krankenhaus, Berlin, Chirur., 31, 339-343, 1960.
- 10- Lanz U. Lehmann, L. Die operative Behandlung der Dupuytren'schen Kontraktur Ohne Wundnaht. Chirurgische Univ. Klinik Wurzburg. Der Chirurg 46, Heft 7, 298-300 (1975).
- 11- McCash, Ch.: The open palm technique in Dupuytren's Contracture, Brit. J. Plast. Surg. 17, 271 (1964).
- 12- McIndoe, A., Beare, R.L.B.: The Surgical management of Dupuytren's Contracture, Amer. J. Surg. 95, 197, (1958).
- 13- McCallum P., Hueston J.T.: The pathology of Dupuytren's Contracture. Aust. N.Z.J. Surg. 31, 241-253, 1962).
- 14- Pulvertaft R.G.: Twenty-five years of hand surgery J. Bone Jt. Surg. 55B, 32, (1973).
- 15- Schmidt H.W., Betzner K.: Die Dupuytren'sche Kontraktur. Orthopad. Abt. Chirurgische Klinik der Univ. Freiburg. Dtsch. Med. Wschr. 85, 341-345, 1960.