

بررسی نتایج طولانی مدت بالن والولوپلاستی دریچه ریوی در کودکان

تاریخ دریافت مقاله: ۱۳۹۰/۰۲/۱۴ تاریخ پذیرش: ۱۳۹۰/۰۴/۰۵

چکیده

پریدخت نخستین داوری
حجت مرتضائیان لنگرودی
حمیدرضا قائمی*

گروه قلب کودکان، مرکز قلب شهید رجایی،
دانشگاه علوم پزشکی تهران، تهران، ایران.

زمینه و هدف: تنگی ایزوله دریچه شریان ریوی ۱۰-۸٪ از نقایص مادرزادی قلب را تشکیل می‌دهد. این مطالعه برای بررسی نتایج بالن والولوپلاستی پولمونر در کودکان انجام شده است. **روش بررسی:** ۷۸ بیمار تحت بالن والولوپلاستی قرار گرفتند. در پی گیری طی فواصل یک روزه، یک، سه و شش ماهه و یک‌ساله گرادیان سطح دریچه از طریق اکوکاردیوگرافی اندازه گیری شد. بیماران به دو دسته بدون تنگی ناحیه انفانندیول و با تنگی ناحیه تقسیم شدند. گروه با تنگی ناحیه انفانندیول نیز به دو دسته دریافت‌کننده ایندرال و بدون ایندرال تقسیم بندی شدند. **یافته ها:** از ۷۸ بیمار، ۳۵ مورد (۴۴/۹٪) مونث و ۴۳ مورد (۵۹/۱٪) مذکر بودند. وزن بیماران در محدوده ۱۶/۱۸±۸/۸ کیلوگرم و سن بیماران ۴/۲۹±۳/۵ سال بود. گروه بدون تنگی انفانندیول ۳۳ مورد (۴۳٪) و با تنگی انفانندیول ۴۵ مورد (۵۷٪) این دو گروه از نظر سن، جنس، وزن، نوع بالن استفاده شده و نسبت سطح بالن به سطح بدن و شدت نارسایی دریچه ریوی (PR) با هم اختلاف معنی داری نداشتند. از میان ۴۵ بیمار با تنگی انفانندیول ۲۷ بیمار (۶۰٪) به مدت شش ماه تحت دریافت ایندرال قرار گرفتند و ۱۸ بیمار (۴۰٪) ایندرال نگرفتند. در این دو گروه هم بعد از بالن گرادیان به صورت معنی داری افت کرد (P<۰/۰۰۰۱). در گروه دریافت‌کننده ایندرال سیر نزولی دایمی و شدیدتر بود. نسبت سطح بالن به سطح بدن با شدت PR متوسط و شدید رابطه معنی داری داشت (P=۰/۰۱۵). **نتیجه گیری:** بالن والولوپلاستی روش درمانی مؤثر برای تنگی پولمونر است. گرادیان باقی مانده در ناحیه انفانندیول متعاقب بالن والولوپلاستی پولمونر به مرور زمان کاهش پیدا می‌کند. تجویز ایندرال به تسریع این روند کمک می‌کند.

کلمات کلیدی: تنگی دریچه شریان ریوی، بالن والولوپلاستی دریچه ریوی، پروپرانولول.

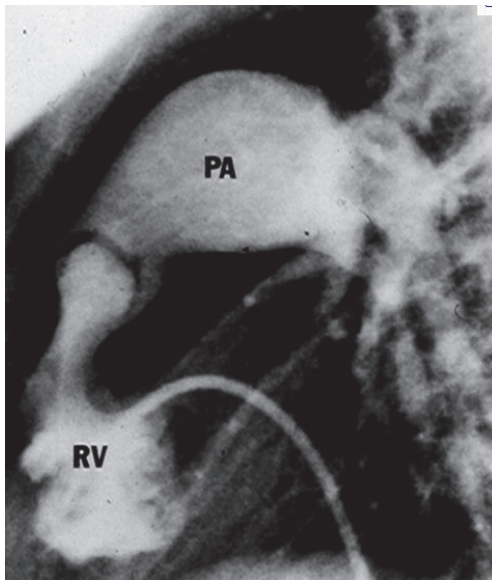
* نویسنده مسئول: تهران، تقاطع نیاپش و خیابان ولیعصر.
بیمارستان قلب شهید رجایی، بخش قلب کودکان
تلفن: ۰۲۱-۲۳۹۲۲۵۰۹
E-mail: Ghaemi.hamidreza@gmail.com

مقدمه

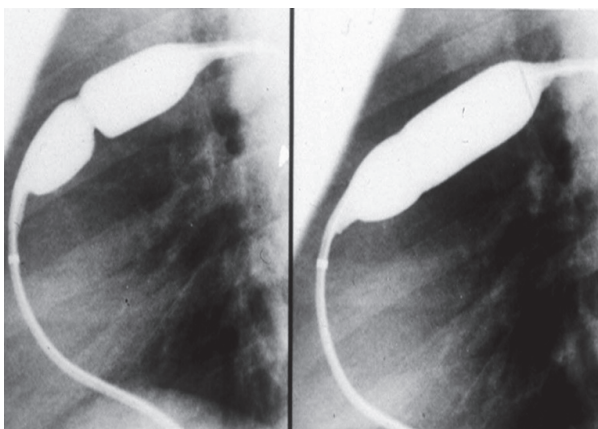
هیپرتروفی به ویژه در ناحیه انفانندیول است. این هیپرتروفی در ناحیه انفانندیول می‌تواند باعث تنگی زیر دریچه‌ای شود.^۱ در صورتی که فشار بطن راست کم‌تر از نصف فشار بطن چپ، یا گرادیان در سطح دریچه کم‌تر از ۳۵-۴۰ میلی‌متر جیوه باشد تنگی خفیف دریچه شریان ریوی وجود دارد.^۲ روش والولوپلاستی دریچه شریان ریوی برای اولین بار در سال ۱۹۸۲ توسط Kan انجام شد.^۳ با توجه به نتایج قابل قبول والولوپلاستی با بالن، گرادیان حداکثر ۳۵ میلی‌متر جیوه با اکو در کنار شواهد هیپرتروفی بطن راست می‌تواند به عنوان اندیکاسیونی برای والولوپلاستی باشد.^۴ بالن والولوپلاستی به عنوان درمان استاندارد برای بیماران با تنگی شریان ریوی توصیه می‌شود.^۵

تنگی ایزوله دریچه شریان ریوی (Isolated pulmonary valve stenosis) ۱۰-۸٪ از موارد بیماران با نقایص مادرزادی قلب را تشکیل می‌دهد. در فرم کلاسیک آن، دریچه گنبدی شکل است و دو الی چهار رافه دیده می‌شود. به طور کم‌تر شایع دریچه به صورت منتشر ضخیم شده است، که با چسبندگی کومیشرها (Commisures) همراه است. دریچه‌های دیس پلاستیک سه‌لتی هستند و لت‌های آن‌ها بسیار ضخیم و حاوی بافت میگزوماتوز هستند. در این دریچه‌ها آنولوس هایپوپلاستیک است.^۱ تغییرات ثانویه در بطن راست شامل

بدن را نیز محاسبه کردیم تا ببینیم که این نسبت می‌تواند معیار مناسبی برای تخمین سایز بالن باشد. فرمول: عدد ۰/۷۸۵ ضرب در قطر بالن به توان ۲ (به میلی‌متر)، حاصل آن تقسیم بر سطح بدن (مترمربع). ضمناً ما نوع بالن استفاده شده (Semi Compliant (SC) و Non Compliant (NC) را هم در بیماران مقایسه کردیم. بالن‌های استفاده شده شامل: Tayshack (SC)، XXL (NC)، Atlas (NC)، VACS Balton (SC)، II (NC)، VACS III (NC)، Z-med II (NC)، Ever Cross (NC)، Minityshak (SC) و Optapro (NC) بودند.



تزریق بطن راست در نمای جانبی



باد شدن بالن، ایجاد شدن و از بین رفتن Waist

McCrinkle پیشنهاد کرد که قطر بالن مناسب برای والولوپلاستی ۱/۲ تا ۱/۳ برابر آنولوس دریچه است. استفاده از بالن با قطر کم‌تر با ریسک تنگی باقی‌مانده و استفاده از بالن با قطر بزرگ‌تر با ریسک نارسایی دریچه شریان ریوی همراه است.^۶

روش بررسی

این مطالعه به صورت آینده‌نگر در مرکز آموزشی، تحقیقاتی و درمانی قلب و عروق شهید رجایی تهران طی دو سال از ۱۳۸۷ تا ۱۳۸۹ انجام شده است. اطلاعات مربوط به بیماران با تشخیص تنگی دریچه شریان ریوی که تحت بالن والولوپلاستی قرار گرفته‌اند در مدت بستری و در مراجعات سرپایی در فرم جمع‌آوری اطلاعات ثبت شد. در بخش کنتریزاسیون از طریق ورید رانی کاتتریزم انجام می‌شود. فشار بطن راست و شریان ریوی قبل از بالن اندازه‌گیری می‌شود. با تزریق در بطن راست در دو نمای روبرو و جانبی آناتومی دریچه ریوی بررسی می‌شود و آنولوس آن اندازه‌گیری می‌شود. بالن با قطر ۱/۲ برابر آنولوس انتخاب می‌شود و از طریق گاید وایری (سیم راهنما) که داخل شریان ریوی چپ (ترجیحاً) قرار گرفته است از دریچه عبور داده می‌شود. سپس بالن باد می‌شود تا Waist (فرورفتگی وسط بالن) تشکیل شود و بعد از آن نیز Waist از بین برود. بعد از والولوپلاستی از طریق یک کاتتر Endhole-side hole فشار بطن راست و شریان ریوی اندازه‌گیری می‌شود. با این روش حداکثر گرادیان بین بطن راست و شریان ریوی قبل از بالن و بلافاصله بعد از بالن به دست می‌آید. روز بعد برای بیماران اکوکاردیوگرافی انجام شده و حداکثر گرادیان در سطح دریچه اندازه‌گیری می‌شود. آن‌هایی که تنگی باقی‌مانده در سطح انفاندیبول دارند تحت درمان با پروپرانولول به مدت شش ماه با دوز ۱-۲mg/kg روزانه قرار می‌گیرند. اگر بعد از بالن والولوپلاستی فشار بطن راست به نصف یا کم‌تر از فشار اولیه برسد، به عنوان بدون تنگی باقی‌مانده (بدون تنگی ناحیه انفاندیبول) و در غیر این صورت به عنوان با تنگی باقی‌مانده (با تنگی ناحیه انفاندیبول) بررسی شدند.^۵ اکوی سریال روز بعد از انجام مداخله، سپس یک‌ماه، سه ماه، شش ماه و یک‌سال بعد انجام می‌شود و حداکثر گرادیان به دست آمده در اکوکاردیوگرافی در پرسشنامه ثبت می‌شود. در این مطالعه ما نسبت سطح بالن به سطح

مداخله با هم اختلاف معنی‌دار داشت ($P=0/003$). گرادیان 63 ± 31 برای گروه بدون ایندرال و گرادیان 94 ± 35 برای گروه با ایندرال. در کل بیماران نسبت سطح بالن به سطح بدن در برابر نارسایی پولمونر مقایسه شد که این نسبت با PR متوسط و شدید ارتباط معنی‌داری داشت ($P=0/015$). برای گروه بدون PR یا PR خفیف 322 ± 77 و برای گروه با PR متوسط و شدید 387 ± 94 بود. بر اساس نمودار Roc-curve برای نسبت سطح بالن به سطح بدن و در نظر گرفتن PR عدد $290/5$ با حساسیت $0/81$ و ویژگی $0/48$ به عنوان نقطه قطع (Cut point) قابل پیشنهاد است و می‌تواند به عنوان معیاری برای انتخاب بالن قبل از کنتریزاسیون (از جهت آماده بودن وسایل) کمک کند.

عوارض: در کنتریزاسیون کودک ۱۲ ساله قبل از مداخله (در مراحل اولیه انجام کنتریزاسیون) آپنه و برادی‌کاردی ایجاد شد که با اقدامات حمایتی و آمبویگ برگشت. مورد دوم، در کودک ۱۱ ساله‌ای بود که دچار برادی‌کاردی شد که با تجویز آتروپین ضربان بیمار بهبود یافت. مورد سوم کودک سه ساله که قبل از مداخله دچار تاکی‌آریمی شد که با جابه‌جا کردن کاتتر ریتم به فاصله کوتاهی سینوسی شد. مورد چهارم حین کنتریزاسیون کودک هفت ماهه بود که برادی‌کاردی ایجاد شد که در این بیمار ضربان‌ساز موقتی Temporary Pace Maker (TPM) گذاشته شد. در نهایت ریتم بیمار بعد از انجام پروسیجر سینوسی بود. در تمام موارد فوق بالن والولوپلاستی با موفقیت انجام شد. شیرخوار چهار ماهه با وزن هفت کیلو و با تنگی شدید درجه شریان ریوی که مجرای بیضی باز (PFO) هم داشت ساعتی بعد از کنتریزاسیون دچار تشنج‌های فوکال تکرار شونده شد. در بررسی نورولوژیک و توموگرافی کامپیوتری مغز (Brain CT) ایسکمی در همی‌سفر (نیم‌کره) راست، در محدوده شریان مغزی میانی دیده شد.

جدول- ۱: مشخصات بیماران و فراوانی نوع بالن‌های استفاده شده

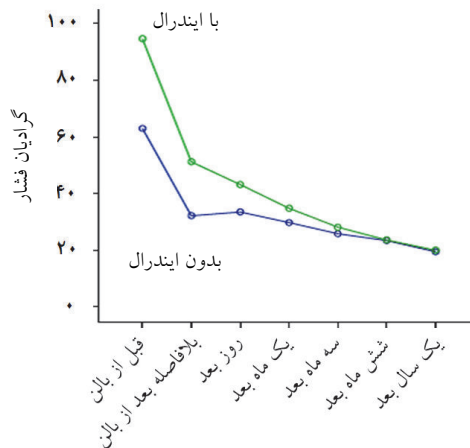
تعداد		
۳۵ (۴۴/۹)	مونث	جنس
۴۳ (۵۵/۱)	مذکر	
$16/18 \pm 8/8$ کیلوگرم		وزن
$4/29 \pm 3/5$ سال		سن
۴۶ (۵۹)	SC	نوع بالن
۳۲ (۴۱)	NC	

SC= Semi Compliant, NC= Non Compliant

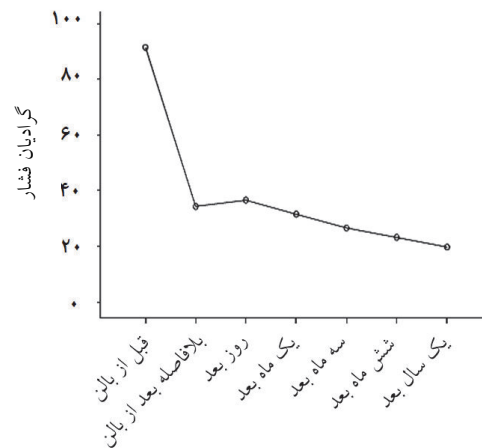
اطلاعات توسط نرم‌افزار SPSS ویراست ۱۱ و با استفاده از آزمون‌های آماری χ^2 ، Simple linear regression، Correlation، Student's t-test، و Roc curve آنالیز شد. مقادیر $P < 0/05$ معنی‌دار تلقی شد.

یافته‌ها

در این مطالعه ۷۸ بیمار بررسی شد. اطلاعات دموگرافیک در جدول ۱ نشان داده شده است. ۳۵ بیمار مونث ($44/9\%$) و ۴۳ بیمار مذکر ($55/1\%$) بودند. میانگین وزن $16/18 \pm 8/8$ کیلوگرم و سن متوسط بیماران $4/29 \pm 3/5$ (سال) بود. برای ۴۶ بیمار (59%) بالن SC و برای ۳۲ بیمار بالن NC (Non compliant) استفاده شد. در مقایسه گرادیان گرفته شده با اکوکاردیوگرافی و گرادیان در کنتریزاسیون (Cath lab)، گرادیان حداکثر گرفته شده (PPG) با اکوکاردیوگرافی $85/95 \pm 34/8$ به گرادیان گرفته شده در کنتریزاسیون $91/54 \pm 38/2$ نزدیک‌تر بود. در نمودار ۱، سیر تغییرات گرادیان فشار در تمام بیماران از قبل از کنتریزاسیون و بلافاصله بعد از بالن تا ۱۲ ماه بعد دیده می‌شود. بعد از بالن افت محسوس گرادیان دیده می‌شود ($P < 0/001$) که در اکوی روز بعد این گرادیان بیش‌تر می‌شود، اما به تدریج این گرادیان کم خواهد شد. بیماران مجدداً به دو گروه با تنگی ناحیه انفانندیبول و بدون تنگی انفانندیبول تقسیم می‌شوند (اگر فشار بطن راست بعد از بالن به کم‌تر از 50% فشار اولیه برسد، بدون تنگی انفانندیبول و در غیر این‌صورت با تنگی انفانندیبول می‌باشد)^۵ در مجموع بیماران ۴۵ بیمار (57%) با تنگی ناحیه انفانندیبول و ۳۳ بیمار (43%) بدون تنگی انفانندیبول می‌باشد. در مقایسه این دو گروه از نظر سن، جنس، وزن، نوع بالن و شدت نارسایی درجه ریوی Pulmonary Regurgitation (PR) و نسبت سطح بالن به سطح بدن با هم اختلاف معنی‌داری نداشتند. در نمودار ۲، سیر تغییرات گرادیان در دو گروه با تنگی ناحیه انفانندیبول و بدون تنگی انفانندیبول نشان داده شده است. در این دو گروه اختلاف گرادیان اولیه (قبل از بالن) با هم مقایسه شد که این اختلاف معنی‌دار بود ($P=0/009$). در گروه بدون تنگی 204 ± 32 و در گروه با تنگی 82 ± 36 بود. از میان ۴۵ بیمار با تنگی انفانندیبول، ۲۷ بیمار (60%) ایندرال دریافت کردند و ۱۸ بیمار (40%) ایندرال دریافت نکردند. در نمودار ۳، سیر تغییرات گرادیان در این دو گروه نشان داده شده است. در این دو گروه گرادیان قبل از



نمودار-۳: منحنی تغییرات گرادیان فشار قبل از بالن تا یک سال بعد در دو گروه با و بدون ایندرال



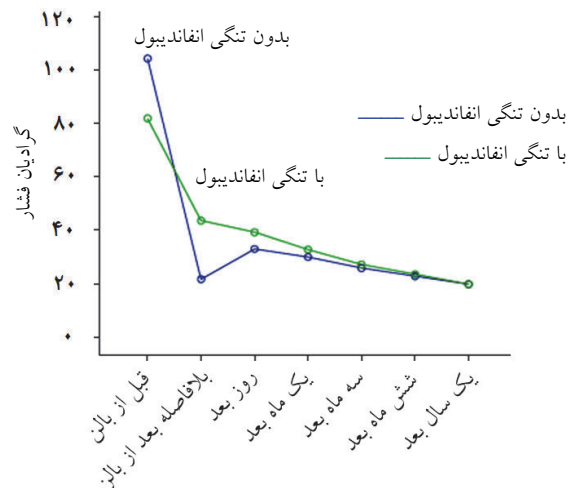
نمودار-۱: منحنی تغییرات گرادیان فشار قبل از بالن تا یک سال بعد از بالن در تمامی بیماران والولوپلاستی شده

بعد از والولوپلاستی مراجعه نداشتند و لذا از لیست خارج شدند. برای کودک هشت ساله بالن والولوپلاستی به روش دابل بالن انجام شد (بالن تی شک (Tyshack) و اطلس). فشار بطن راست از ۹۵ به ۵۷ میلی متر جیوه رسید. این بیمار تحت درمان با ایندرال قرار گرفت و در بررسی یک ساله حداکثر گرادیان با اکو ۳۰ میلی متر جیوه بود و نارسایی دریچه ریوی خفیف داشت.

ضایعات همراه: در دو مورد مجرای شریانی باز Patent Ductus Arteriosus (PDA) بود که با کویل بسته شد. در دو مورد نقص دیواره بین بطنی Ventricular Septal Defect (VSD) کوچک و در سه مورد نقص دیواره بین دهلیزی Atrial Septal Defect (ASD) کوچک وجود داشت.

بحث

بالن والولوپلاستی پلومونر به عنوان درمان استاندارد برای بیماران با PS شدید توصیه می شود.^۴ در مطالعه ما نتایج بالن والولوپلاستی و نتیجه بیماران با تنگی باقی مانده در ناحیه انفاندیبول بررسی شد. افت گرادیان بلافاصله بعد از بالن قابل توجه است. نتایج مشابه در سایر مطالعات نیز وجود داشت.^۹ در این مطالعه بیماران بعد از والولوپلاستی بر اساس میزان افت فشار بطن راست (فشار بطن راست بعد از بالن کم تر از ۵۰٪ فشار اولیه یا بیش تر مساوی ۵۰٪



نمودار-۲: منحنی تغییرات گرادیان فشار قبل از بالن تا یک سال بعد در دو گروه با تنگی و بدون تنگی انفاندیبول

فشار بطن راست ۱۵۰ میلی متر جیوه بود که بعد از بالن به ۱۰۰ میلی متر جیوه رسید. در اکوی دو ماهه گرادیان حداکثر ۷۰ میلی متر جیوه بود. این بیمار مجدداً برای پی گیری مراجعه نکرد. این بیمار از مطالعه خارج شد. یک مورد مورتالتی در واحد کنتریزاسیون در کودک پنج ماهه با فشار بطن راست ۱۱۵ میلی متر جیوه بود که قبل از عبور از دریچه شریان ریوی خروجی بطن راست سوراخ شد. بیمار تحت عمل جراحی ترمیم پارگی و رفع تنگی دریچه شریان ریوی قرار گرفت ولی بعد از عمل به دلیل خونریزی فوت نمود. ۱۵ بیمار

آنولوس پولمونر بود و دو بیمار هم دچار پریکاردیال افیوژن بعد از پروسیجر شدند.^۹ در مطالعه منال حسن^۵ در بررسی ۷۲ شیرخوار با تنگی دریچه ریوی شدید و چهار شیرخوار با دریچه پولمونر سوراخ نشده، آپنه گذرا در ۴۶٪ بیماران، برادی کاردی سینوسی در ۲۷٪ و پرفوراسیون که خودبه خود بهبود پیدا کرد در ۳/۸٪ و از دست دادن نبض فمورال به صورت گذرا در ۶٪ بیماران دیده شد. مرگ حین پروسیجر در سه مورد (۴٪) دیده شد که یک مورد آن ناشی از پارگی آنولوس پولمونر بود. البته در این مطالعه میانگین سن بیماران ۲/۹۹±۵/۶۳ ماه بود. در این بررسی ما شاخص سطح بالن به سطح بدن را محاسبه کردیم تا در صورت امکان بتوانیم راهکار مناسبی جهت انتخاب سایر بالن قبل از کتتریزاسیون داشته باشیم. این نسبت در دو گروه با تنگی انفانندیولار و بدون تنگی انفانندیولار اختلاف معنی داری نداشت. در مقایسه این نسبت با شدت PR، با PR متوسط و شدید ارتباط معنی داری وجود داشت (P=۰/۰۱۵). بر اساس منحنی Roc curve عدد (۲۹۰/۵) با حساسیت ۸۱٪ و ویژگی ۴۸٪ برای ایجاد PR به عنوان Cut point محاسبه می شود.

بالن والولوپلاستی دریچه پولمونر نتایج بسیار مطلوبی در پی دارد. گرادیان باقی مانده در ناحیه انفانندیولر در این بیماران بعد از والولوپلاستی به مرور کاهش پیدا می کند. تجویز ایندرال در این بیماران به تسریع این روند کمک خواهد کرد. پی گیری طولانی مدت چند ساله به خصوص از جهت نارسایی دریچه ریوی و اندازه بطن راست توصیه می شود. نتایج بالن والولوپلاستی در گروه سنی شیرخواران به صورت جداگانه بررسی شود. نسبت سطح بالن به سطح بدن قبل از کتتریزاسیون در نظر گرفته شود تا از شدت PR بعد از بالن کاسته شود. شدت نارسایی دریچه سه لته نیز در این بیماران بعد از بالن بررسی شود.

فشار اولیه به دو گروه با تنگی انفانندیولر و بدون تنگی انفانندیولر تقسیم شدند. در مقایسه این دو گروه از نظر سن، جنس و وزن اختلاف معنی داری با هم نداشتند ولی اختلاف گرادیان اولیه (قبل از بالن) در این دو گروه معنی دار بود (P=۰/۰۰۹) و در گروه بدون تنگی انفانندیولر بالاتر بود. در مطالعه Thapar^۴ گفته شده که گرادیان ناحیه انفانندیولر با افزایش سن و افزایش میزان گرادیان تنگی اولیه، بیش تر می شود.^۴ در این مطالعه بیماران که فشار بطن راست سیستمیک بعد از بالن داشتند، کاندید درمان با ایندرال بودند و به شش بیمار با تنگی شدید ناحیه انفانندیولر ایندرال تجویز شد که با بهبود تنگی همراه بود. در بررسی ما، ۴۵ بیمار با تنگی ناحیه انفانندیولر وجود داشت که ۲۷ مورد آن تحت درمان با ایندرال قرار گرفتند. در گروهی که ایندرال دریافت کردند (نمودار ۳) سیر افت گرادیان دایمی است ولی در گروهی که ایندرال مصرف نکردند افت گرادیان روز بعد از کتتریزاسیون به حالت پلاتو می رسد و مجدداً طی ماه اول سیر نزولی خود را ادامه می دهد. در مطالعه Dhiraj^{۱۰} مشخص شد که حتی گرادیان بالا در ناحیه انفانندیولر بعد از والولوپلاستی، به مرور زمان کاهش قابل توجهی خواهد یافت.^۷ عوارض ناشی از والولوپلاستی کم است. در این بررسی یک مورد مورتالیتی ناشی از پارگی ناحیه خروجی بطن راست (خونریزی بعد از عمل) وجود داشت. یک بیمار بعد از والولوپلاستی دچار تشنج های فوکال و نواحی ایسکمی در مغز شد (این بیمار PFO داشت و فشار بطن راست برابر با ۱۵۰ میلی متر جیوه بود). چهار مورد هم عارضه کوچک بود که والولوپلاستی با موفقیت انجام شد. در سایر مطالعات نیز عوارض کم بوده است. در مطالعه Werynski پنج بیمار دچار عارضه شدند، که در یک مورد بالن در ورید ایلیاک گیر کرد که بیمار جراحی شد.^{۱۰} در مطالعه Lua در بررسی ۳۴ بیمار، یک مورد فوت به دلیل تامپوناد ناشی از پارگی

References

1. Lourdes PR, Latson LA. Pulmonary stenosis (chapter 40). In: Allen HD, Driscoll D, Shaddy RE, Feltes T, editors. Moss and Adams' Heart Disease in Infants, Children, and Adolescents. 7th ed. Philadelphia, PA: Lippincott William and Wilkins; 2008. p. 835.
2. Lourdes PR, Latson LA. Pulmonary stenosis (chapter 40). In: Allen HD, Driscoll D, Shaddy RE, Feltes T, editors. Moss and Adams' Heart Disease in Infants, Children, and Adolescents. 7th ed. Philadelphia, PA: Lippincott William and Wilkins; 2008. p. 841-2.
3. Holzer RJ, Cheatam JP. Therapeutic cardiac catheterization (chapter 16). In: Allen HD, Driscoll D, Shaddy RE, Feltes T, editors. Moss and Adams' Heart Disease in Infants, Children, and Adolescents. 7th ed. Philadelphia, PA: Lippincott William and Wilkins; 2008. p. 374.
4. Thapar MK, Rao PS. Significance of infundibular obstruction following balloon valvuloplasty for valvar pulmonic stenosis. *Am Heart J* 1989;118(1):99-103.
5. Manal Hassan Saad, Alaa Mohmoud Roushdy, Maiy Hamdy Elsayed. Immediate and medium-term effect of balloon pulmonary valvuloplasty in infants with critical pulmonary stenosis during the

- first year of life: A prospective single center study. *J Saudi Heart Assoc* 2010;22:195-201.
6. McCrindle BW. Independent predictors of long-term results after balloon pulmonary valvuloplasty. Valvuloplasty and Angioplasty of Congenital Anomalies (VACA) Registry Investigators. *Circulation* 1994;89(4):1751-9.
 7. Gupta D, Saxena A, Kothari SS, Juneja R. Factors influencing late course of residual valvular and infundibular gradients following pulmonary valve balloon dilatation. *Int J Cardiol* 2001;79(2-3):143-9.
 8. Rao PS, Galal O, Patnana M, Buck SH, Wilson AD. Results of three to 10 year follow up of balloon dilatation of the pulmonary valve. *Heart* 1998;80(6):591-5.
 9. Luo F, Xu WZ, Xia CS, Shi LP, Wu XJ, Ma XL, et al. Percutaneous balloon pulmonary valvuloplasty for critical pulmonary stenosis in infants under 6 months of age and short and medium term follow-up. *Zhonghua Er Ke Za Zhi* 2011;49(1):17-20.
 10. Weryński P, Rudziński A, Król-Jawień W, Kuźma J. Percutaneous balloon valvuloplasty for the treatment of pulmonary valve stenosis in children: a single centre experience. *Kardiol Pol* 2009;67(4):369-75.

The evaluation of late outcome of balloon pulmonary valvuloplasty in children

Received: May 04, 2011 Accepted: June 26, 2011

Abstract

Paridokht Nakhostin Davari
M.D.
Hojat Mortazaiean Langrodi
M.D.
Hamid reza Ghaemi M.D.*

Department of Pediatric
Cardiology, Rajaee Heart Center,
Tehran University of Medical
Sciences, Tehran, Iran.

Background: Isolated pulmonary valve stenosis represents 8-10% of congenital cardiac anomalies. This study was performed to evaluate the late outcomes of Balloon Pulmonary Valvuloplasty (BPV) in children with residual infundibular stenosis.

Methods: Seventy-eight patients underwent BPV in Rajaee Heart Center in Tehran Iran, from 2008-2010. The patients were divided into two groups: with and without infundibular stenosis. The group with infundibular stenosis was subdivided into two groups: with and without propranolol administration. Gradient measurement follow-ups by Doppler echocardiography were done on the first day and 1, 3, 6 and 12 months afterwards.

Results: Thirty five (44.9%) patients were male and 43 (55.1%) were female. The mean age of participants was 4.29 ± 3.5 years and the mean weight 16.18 ± 8.8 kg 33 patients (43%) did not show residual infundibular stenosis but 45 (57%) did so in the evaluations. There were no significant differences between the two groups regarding age, weight, sex, kind of balloon valvuloplasty, balloon to body surface area ratio and pulmonary regurgitation (PR). Propranolol was administered to 27 (60%) patients with residual stenosis for six months but 18 (40%) did not receive the medication. In both groups, the gradient significantly decreased immediately after BPV ($P < 0.0001$). In the propranolol group a constant decrease in residual gradient was seen. There was a significant relationship between balloon to body surface area ratio ($387 \pm 94 \text{ mm}^2/\text{m}^2$) with moderate to severe PR ($P < 0.015$).

Conclusion: BPV is a safe and effective procedure to treat PS. Residual infundibular gradient after BPV decreases over time and propranolol helps decrease the gradient.

Keywords: Balloon pulmonary valvuloplasty, propranolol, pulmonary stenosis.

* Corresponding author: Rajaee Heart Center, end of Niayesh Highway, Valiasr Ave., Tehran, Iran
Tel: +98- 21- 23922509
E-mail: ghaemi.hamidreza@gmail.com