

## پیوند ورید صافن بر روی شریان و وریدرانی

### در درمان فیستول شریانی وریدی ضربهای

دکتر هوشنگ احراری \*

۱ - بیمارانی که نارسائی وریدی (واربس) یا سندرمهای بعد از فلبیت مخصوصاً نوع یکطرفه دارند .

۲ - بیمارانی که ایسکمی در عضو داشته ولی عارضه شریانی واضحی ندارند .

۳ - بیمارانی که ضمن ابتلا به آندارتزیت های انسدادی فیستول شریانی وریدی نیز دارند .

معمولاً فیستولهای شریانی وریدی مادرزادی متعدد است از این نظر درمان این بیماران نیز مشکل بوده غالباً ناچار به آمپوتاسیون عضو خواهیم بود .

**پاتولوژی بیماری** Nicoladoni و Branham در سالهای ۱۸۷۵ و ۱۸۹۰ مطالعات زیادی در این زمینه نمودند بطوریکه Reaction Bradycardi در این بیماری بنام ایندوئیت شده است .

Holman درباره اختلالات فیزیولوژی بعد از ایجاد فیستول آرتریوونو آزمایشات تجربی زیادی انجام داده است بطور کلی اختلالات حاصله را به نوع فوری و دیررس یا بصورت اختلالات موضعی و عمومی تقسیم بندی نموده اند .

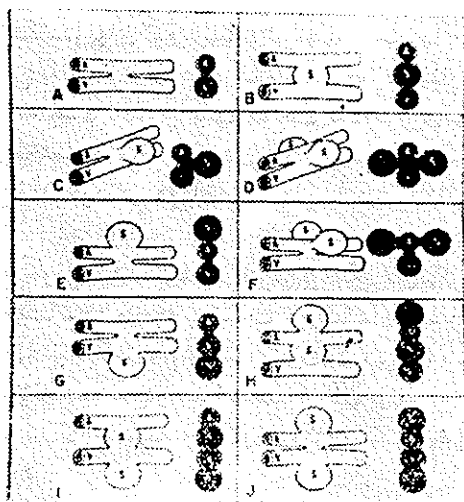
**اختلالات موضعی:** این اختلالات بیشتر در تغییر وضع شریان و ورید محل فیستول است بدین ترتیب که:

شریان در قسمت پروکسیمال به فیستول گشاد میشود، جدارش نازک شده الیاف الاستیک آن از بین میرود و در طبقه مدیا فیبرهای عضلانی از بین میروند. شریان در قسمت دیستال به فیستول بحد عادی یا کوچکتر باقی میماند (شریانهای کوچک

فیستولهای شریانی وریدی بیماری نادری است که در این اواخر چند موردی از انواع تروماتیک آن دیده شده است . از این نوع بیماران تاکنون در بخش جراحی ۱ مرکز پزشکی پهلوی چند مورد مراجعه کردند که باتکنیکهای مختلفی مورد درمان قرار گرفته اند و برای اصلاح شریان و ورید ضایعه دیده آنان اقدام شده است. برای درمان بیماری که بشرح حال او در این مقاله میپردازیم از ورید صافن پای سالم استفاده شده است و نتیجه آن کاملاً درخشان بوده است .

**تاریخچه بیماری** - اولین بار William Hunter در سال ۱۷۶۴ این بیماری را گزارش داده است. سابقاً اسامی مختلفی برای این بیماری ذکر میکردند مانند آنوریسم سیروئید - آنژیوم ضربان دار - آنوریسم آرتریوونو و غیره. امروزه بهترین نامگذاری که مورد قبول قرار گرفته فیستول شریانی وریدی است. **تعریف و علت:** ارتباط غیرطبیعی بین شریان و ورید

را فیستول شریانی وریدی میگویند. دونوع مهم از این بیماری وجود دارد: ۱ - نوع مادرزادی ۲ - نوع تروماتیک. گاهی در دنبال آبسه ای ارتباط بین شریان و ورید ایجاد میشود و همچنین در بعضی از نسجهای تازه رشد کرده مانند کارسینومای کلیه ممکنست این ارتباط بین شریان و ورید بوجود آید. نوع مادرزادی این بیماری معمولاً شایع تر است ولی تمام بیمارانی که تاکنون به بخش جراحی ۱ مراجعه کرده و تحت درمان قرار گرفته اند از نوع تروماتیک بوده اند. پیدا کردن فیستول شریانی وریدی مادرزادی در نزد بیماران بدون اشکال نیست. معمولاً در سه دسته از بیماران زیر چنانچه آرتریوگرافی دقیقی بعمل آید ممکنست کشف گردد: [۵]



شکل ۲- انواع فیستولهای شریانی وریدی

انواع فیستولهای شریانی وریدی به اشکال مختلف ممکنست وجود داشته باشد. شکل ۲ انواع مختلف آنرا نشان میدهد. معمولاً فرمهای A و B و C دیده میشود.

از نظر محل: در نوع تروماتیک معمولاً دراعضاء بعلت زخمهای نافذ در دست و پا ایجاد میشوند. ممکنست در مغز، ریه، طحال و کلیه و یا عرجای دیگری که از نظر آناتومی شریان و ورید مجاور هم قرار گرفته باشند فیستول بوجود آید. در نوع مادرزادی همه جا ممکنست فیستولهای شریانی وریدی وجود داشته باشد.

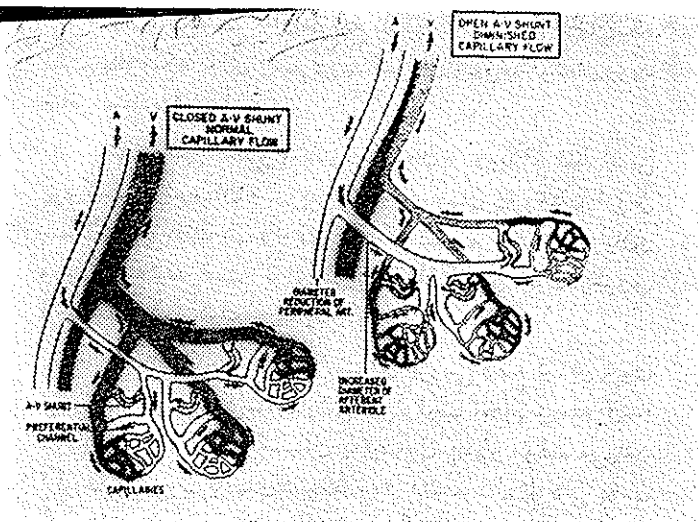
اشکال کلینیکی:

۱- فیستولهای مادرزادی معمولاً بیشتر از نوع تروماتیک وجود دارند.

این بیماری بعلت اختلال در جدا شدن اولیه شریان و ورید از یکدیگر بوجود میآید. و بندرت قبل از بلوغ تشخیص داده میشود. گاهی بیمار فقط ازواریکوزهای موجود در عضو و یا ادم موضعی وزیاد بودن حرارت عضویاطویل شدن آن شکایت مینماید. اگر این فیستولها در عقی قرار گرفته باشند باحملات مکرر لنفانژیت همارتروز بدون علت و بالاخره نارسائی قلبی مشخص میشود. ایندسته از فیستولها چنانچه لوکالیزه (موضعی) باشند ممکنست باعمل جراحی قابل درمان باشند و چنانچه منتشر باشند علائم بالینی شدیدتری خواهند داشت. غالباً دراعضاء مجبور به آمپوتاسیون آن خواهیم بود.

فرعی در محل فیستول بعلت زیادی جریان خون و کم بودن مقاومت زیاد میشوند).

ورید در ناحیه پروکسیمال به فیستول دیستانسیون و دیلاتاسیون پیدا می کند. گاهی این دیلاتاسیون به قسمت دیستانال نیز ادامه مییابد، جدار ورید هیپرتروفیه و کلفت و فیبروزه میشود، وریدهای کوچک در ناحیه فیستول گشاد میشوند، تمام عضو متورم است و در سطح آن وریدهای دیلاته پیدا میشود. در فیستول آرتریوونو چون ساک آنوریسم بداخل ورید باز است عامل فشار کم بوده احتمال بسته شدن کامل شریان بطرف دیستانال وجود ندارد لذا این بیماران خیلی کمتر به گانگرن عضو ( در اثر فشار ساک) دچار میشوند. مواقعی هم که زخم بوجود میآید برخلاف زخمهای ایسکمیک تمام عضو و حدود زخم گرم است و این زخمها بیشتر در قسمت دیستانال پاییدا میشود. اگر فیستول قبل از رشد کامل ای فیزی ایجاد شود بعلت جریان خون غنی رشد عضو نیز زیادتر میشود.



شکل ۱- کم شدن خون کاپیلرها بعد از بوجود آمدن فیستول

اختلالات عمومی: (شکل ۱) بعلت اختلال در وضع همودینامیک تدریجاً خون به کاپیلرها نمیرسد. Cardiac-output بعلت برگشت زیاد خون به قلب افزوده میشود و قلب راست ابتدا به دیلاتاسیون و مختصر عبیرتروفی و در مراحل آخر به فیریلاتسیون اوریکولر دچار میشود. اشکالات دیگر مانند پائین آمدن حد فشار خون در سیستول و دیاستول- تند شدن نبض- بالا رفتن فشار وریدی در پروکسیمال به فیستول نیز وجود دارد.

Downloaded from tumj.tums.ac.ir at 16:29 IRDT on Monday June 24th 2019

جراحی فوری بععل زیر طرفداران زیادی دارد زیرا بدین ترتیب:

- جلوگیری از بزرگ شدن قلب

- جلوگیری از نارسائی مزمن وریدها

- جلوگیری از آندارتزیت باکتريال و آندو کاردیت

- جلوگیری از رشد اضافی عضو خواهد شد.

**انواع اعمال جراحی:** منظور فقط بستن سوراخ غیر طبیعی ایجاد شده و برقرار کردن جریان گردش خون در شریان و ورید ضایعه دیده بطور طبیعی است. در جریان عمل ممکنست از انواع پیوندها برای ترمیم شریان یا ورید ضایعه دیده استفاده شود.

۱ - در موارد نادر فقط بستن سوراخ فیستول برای درمان کافی است.

۲ - بعضی موارد سوراخ شریان با گذاشتن وصله یا گرههای لوله‌ای از نوع ورید یا نسجهای مصنوعی ترمیم شده و ورید چنانچه ارزش آناتومیک مهمی نداشته باشد بسته میشود اگر نتوانیم ورید را بعلت اهمیت آن لیگاتور نمائیم ناچاراً باید برای ترمیم آن هم از پیوندهای ممکن استفاده نمود.

(بیماریکه شرح آن خواهد گذشت با این روش درمان شده است بطوریکه برای ترمیم ورید فمورال از پیوند لوله‌ای ورید صاف استفاده شده است)

۳ - گاهی بستن ۲ طرف شریان و ورید یا فقط بستن پروکسیمال شریان و ورید برای درمان کافی است. ارزش سمپاتکتومی فقط در مواردی است که تصمیم به بستن شریان و ورید گرفته شده است. برای تقویت جریان گردش خون در عروق فرعی این عمل کمک مینماید.

Henle - Coenen برای بررسی وضع گردش خون فرعی در موقع عمل، آزمایشی بدین ترتیب انجام میدهد: ابتدا شریان را در قسمت پروکسیمال به فیستول بطور موقت می بندد اگر ضربان در شریانهای کوچک وجود داشت دال بر کافی بودن گردش خون در دیستال خواهد بود در این موقع میتوان شریان را در پروکسیمال به فیستول بطور دائم بست و مطمئن بود که عضو در قسمت دیستال به کم‌خونی دچار نخواهد شد.

**اعمال زیر هرگز نباید انجام شود:**

۱ - بستن تنهای شریان در پروکسیمال که موجب فرار خون از مجرای فیستول بطرف ورید شده بدین ترتیب خون به ناحیه دیستال نخواهد رسید.

۲ - بستن تنهای شریان در دیستال

۳ - بستن شریان و ترمیم ورید که خطر گانگرن در این حالت زیاد است

۲ - فیستولهای تروماتیک این نوع فیستولها از جنگه دوم جهانی به بعد فراوان دیده شده است. معمولاً بیمار ضربه را بیاد دارد که جسم نافذی اغلب موجب خونریزی خارجی شده که بامختصر درمانی بهبودی یافته و حتی زخم بسته شده است. پس از آن توده‌ای در آن ناحیه پیدا میشود که در لمس حرارت آن بیشتر از طبیعی است، Thrill حس میشود، در سمع این ناحیه سوفل شنیده میشود. فنومن بردیکاردی نیکولادونی برانهایم مثبت است (چنانچه به قسمت پروکسیمال فیستول فشار وارد آوریم نبض کند شده و فشار خون بالا میرود) وریدهای سطحی دیلاته هستند. در انواع خاص آن از نظر محل مثلاً فیستول شریان کاروتید و سینوس کاورنواکروفتالمیهای ضربان دار وجود دارد.

از بررسیهای لازم: رادیوگرافی از قلب که بزرگی قلب راست را در موارد پیشرفته نشان میدهد.

الکترو کاردیوگرافی: تا موقعیکه کاردیك Failure یا فیبریلاسیون اوریکولر ایجاد نشده باشد در الکترو کاردیوگرام تغییری بوجود نمیآید. اسیومتری شدت نوسانات رادر قسمت پروکسیمال و کم شدن آن رادر قسمت دیستال به فیستول نشان میدهد. آرتریوگرافی: محل و تعداد فیستول چگونگی پر شدن ورید در آرتریوگرافی مورد بررسی قرار میگردد. استفاده از آزمایشات دیگر مانند بررسی زیاد شدن گلبول قرمز و سفید - کم شدن حجم خون - زیاد شدن اکسیژن خون وریدی و کم شدن  $CO_2$  آن برای کمک به تشخیص لازم است.

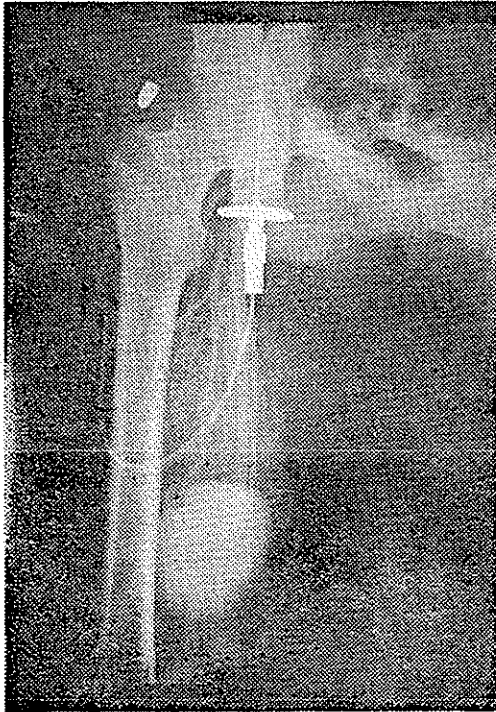
**عارضه بیماری - همانطوریکه گفته شد عارضه عمده بیماری کاردیك Failure است که مخصوصاً نزد پیرها غالباً با فیبریلاسیون اوریکولر همراه است و با بستن فیستول اصلاح میشود. عارضه دیگر آندارتزیت حاد و ژتانت و آندارتزیت باکتريال میباشد که عارضه خطرناکی است. درمان این عارضه با آنتی بیوتراپی شدید و بستن سوراخ فیستول امکان پذیر است.**

**درمان -** در نوع لو کالیزه یا منفرد بهترین معالجه بستن سوراخ فیستول و اصلاح جریان گردش خون است البته نظریات مختلفی در این زمینه وجود دارد.

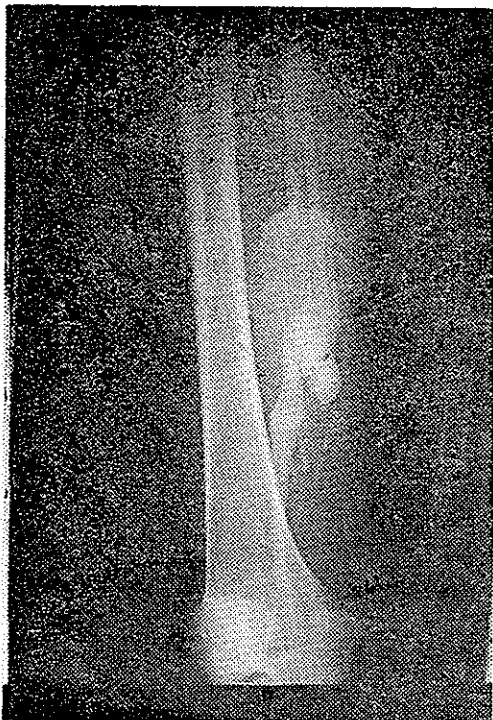
بعضیها معتقدند استراحت و تجویز آنتی بیوتیک و تحت نظر قرار دادن بیمار ممکنست باعث ثابت شدن هماتوم شده و فیستول خود بخود بسته شود.

عده دیگر عمل جراحی فوری را توصیه می نمایند فقط لازم است مدت زمان کوتاهی فرصت داده شود تا جریان گردش خون فرعی در نواحی دیستال عضو نسبت به فیستول تقویت شود تا اگر چنانچه عمل جراحی عروق به شکست منجر شود ناچار به قطع عضو نباشیم.

ساک بزرگی را پر کرده و بعداً وارد ورید فمورال شده و بطرف بالا برگشته است. ورید فمورال نیز در حال دیلاتاسیون شدید در ناحیه فیستول دیده میشوند. (شکل های ۴ و ۵ و ۶). در شکل ۷ بزرگی قلب مخصوصاً قلب راست در رادیوگرافی دیده میشود



شکل ۴- آرتروگرافی جسم خارجی

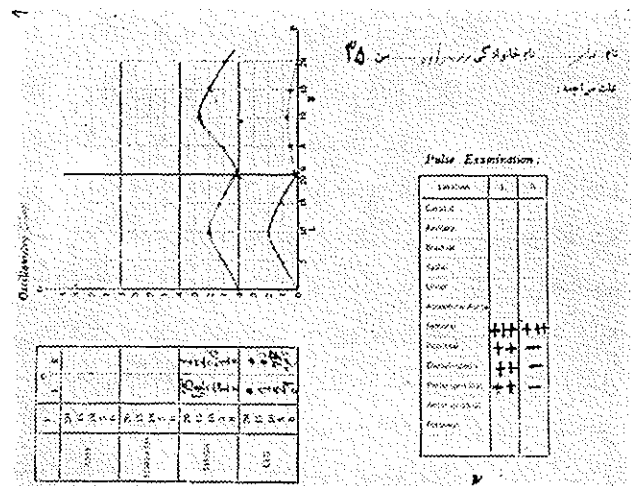


شکل ۵- آرتروگرافی

### شرح حال بیمار :

خانم د - ر ۳۵ ساله خانه دار در تاریخ ۵۱۹۸۹۸ بعلت درد، تورم و گزگز پای راست به بیمارستان مراجعه و بستری شده است. شروع بیماری بدین ترتیب بوده است: ۲ ماه قبل از تاریخ فوق در حالیکه مشغول گرم کردن آب بوده جسمی از داخل آتش منفجر میشود و به ران بیمار اصابت می نماید. بعلت خونریزی از ران تحت درمان قرار میگیرد، پس از مدتی معالجه خونریزی بند آمده و زخم نیز بهبود مییابد پس از آن توده ای در وسط ران حس می کند که تدریجاً بزرگتر شده و دردناک میگردد. در معاینه عمومی که از بیمار بعمل آمده مختصر آنمی و تنگی نفس هنگام حرکت داشته است، فشارخونش ۲۰ و نبض ۱۸۰ در دقیقه بوده است.

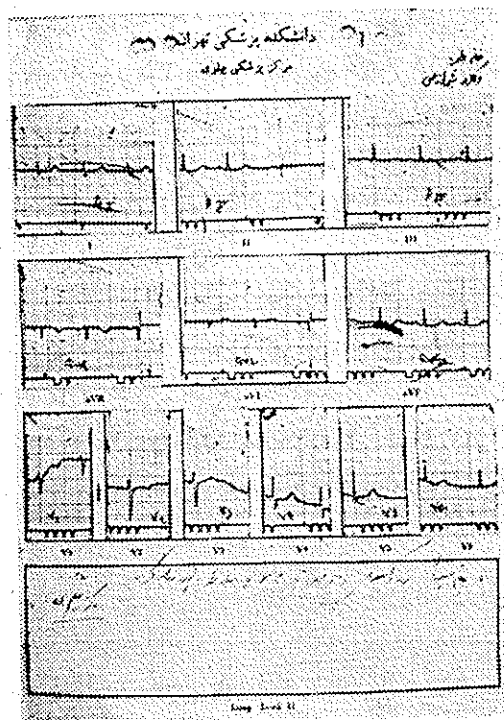
در معاینه موضعی در سطح داخلی وسط ران تورمی وجود داشته است. اطراف زانو و وریدهای سطحی گشاد دیده میشود است در لمس حرارت سطحی با مقایسه پای سالم بیشتر بوده در



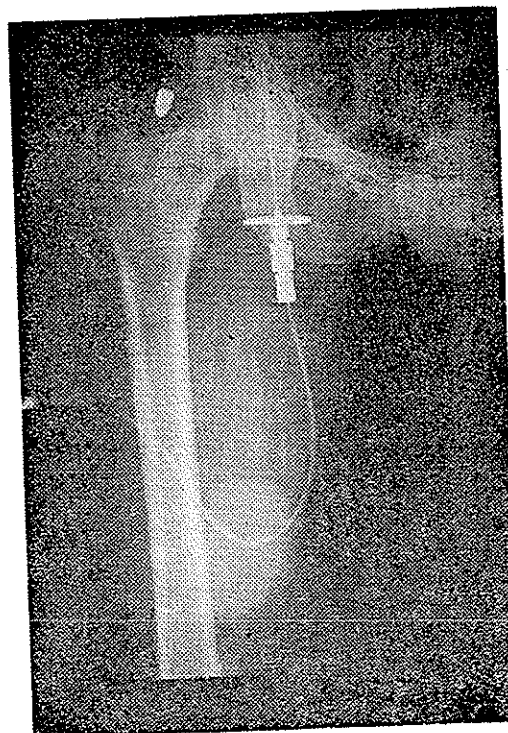
شکل ۳- اسیومتری قبل از عمل - دامنه نوسانات در ناحیه ران شدت زیادی دارد و در ساق نوسانات کمتر از مقدار طبیعی است (با مقایسه با پای سالم)

لمس وسط ران در ناحیه متورم Thrill واضحی وجود داشته که تا کشاله ران حس میشود در همین منطقه سوفل نیز شنیده میشود است. در لمس نبض فمورال حس میشود ولی نبض پوپلیته و پدپو در پای راست بدست نمیخورد است. اسیومتری قبل از عمل (شکل ۳) دامنه نوسانات در ناحیه پروکسیمال به فیستول در ران شدت زیادتری داشته و در ساق پا برعکس با مقایسه با پای سالم این نوسانات کمتر از حد طبیعی بوده است.

آرتروگرافی فمورال ضمن مشخص ساختن جسم خارجی در بالای ران (گلوله) ماده حاجب در موقع عبور از شریان



شکل ۸- الکتروکاردیوگرافی قبل از عمل



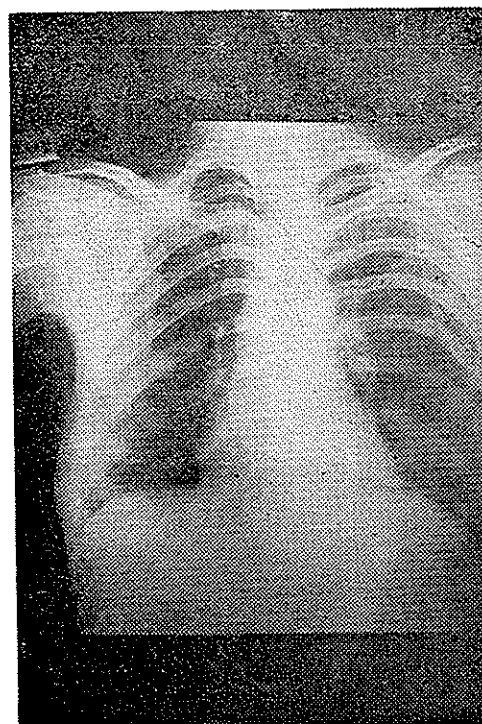
شکل ۶- آرتریوگرافی

شکل ۸ الکتروکاردیوگرافی قبل از عمل بیمار را نشان می‌دهد که به اختلالات ریتمی دچار است .

بیمار در تاریخ ۲۹/۹/۵۱ تحت عمل جراحی قرار گرفته است . ابتدا دوسر شریان و ورید از نظر کنترل خونریزی تشریح شده و با گذاردن باند اطراف آن مهار شده است سپس هماتوم که محوطه بزرگی در سطح داخلی ران را اشغال کرده بود تخلیه شده است . آنگاه محل سوراخ ارتباطی فیستول از شریان بداخل ساک و ورید فمورال که در حدود بیش از ۱cm قطر داشته مشخص شده است . بعلت خرابی عروق ناحیه فیستول ناچار به رزکسیون قطعه‌ای از شریان و ورید فمورال شدیم و برای ترمیم این قسمت از عروق از ورید صافن پای سالم برای پیوند کمک گرفته شده است بطوریکه در حدود ۷cm آن برای ترمیم شریان فمورال و ۷cm برای ورید فمورال بکار رفته است و بدین ترتیب ضایعه ترمیم یافته است .

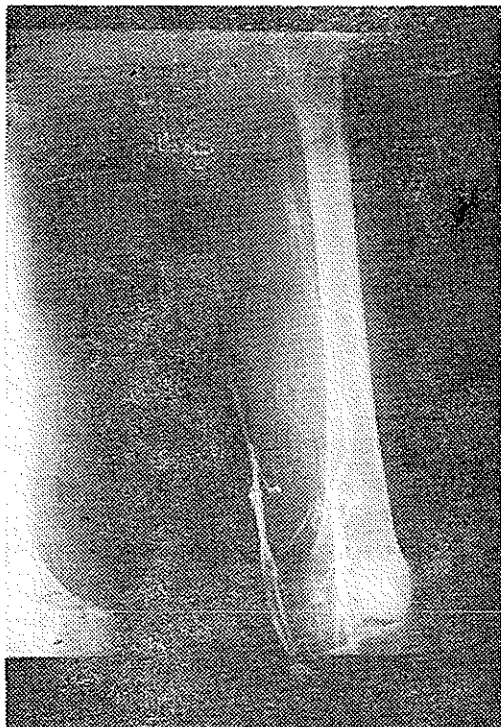
آنتی‌کواگولان بعد از عمل مصرف نشده است . بعد از عمل پا گرم شده و گزگز آن از بین رفته و نبض در پوپلیته و پدو محسوس شده است .

۲۰ روز بعد از عمل آرتریوگرافی فمورال و ونوگرافی بعمل آمده است .

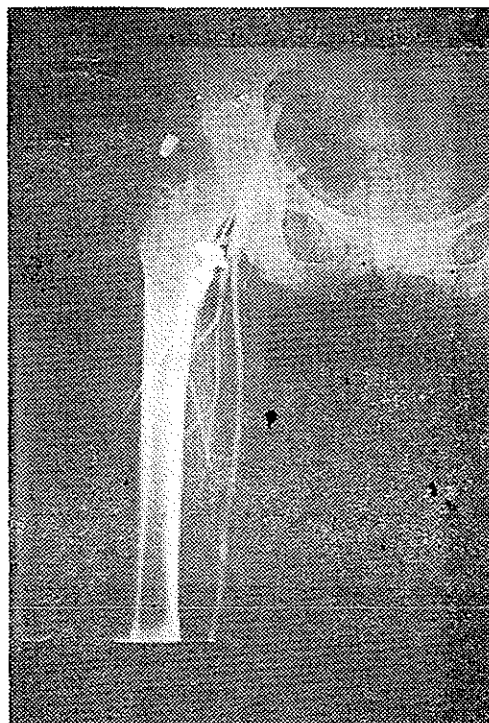

شکل ۷- رادیوگرافی قلب و ریه قبل از عمل که دیلاتاسیون قلب راست را بوضوح نشان می‌دهد

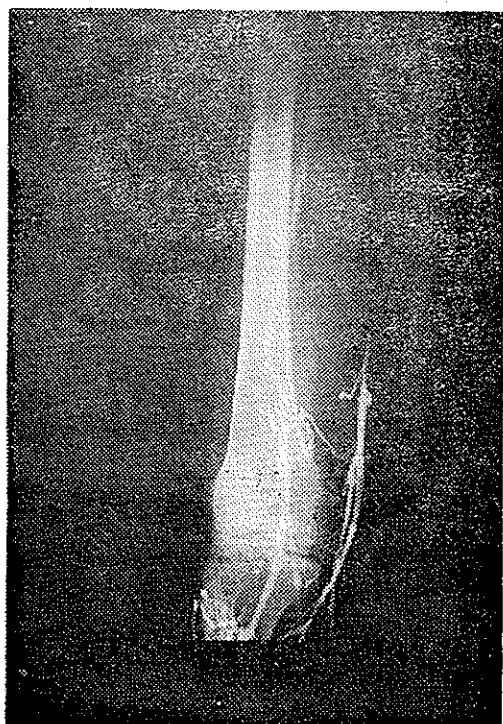
Downloaded from tumj.tums.ac.ir at 16:29 IRDT on Monday June 24th 2019



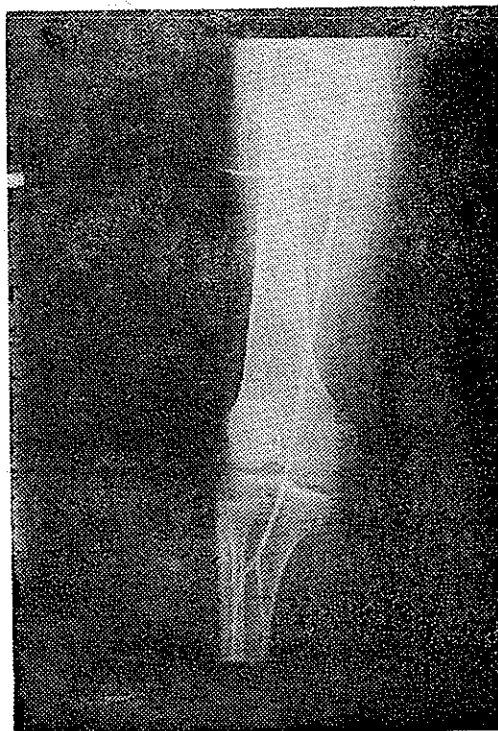
شکل ۱۱- ونوگرافی بعد از عمل - وریدها فنورال که از ماده حاجب پر شده نمایان است



شکل ۹- آرترئوگرافی بعد از عمل - محل پیوند شده مشخص شده باز است



شکل ۱۳- ونوگرافی محل پیوند در ورید فنورال کاملاً باز و مشخص است



شکل ۱۰- آرترئوگرافی بعد از عمل: ماده حاجب ضمن عبور از محل پیوند شده بطرف پائین رفته و شریان پوپلیته و شاخه های آنرا که از ماده حاجب پر شده است نمایان نموده



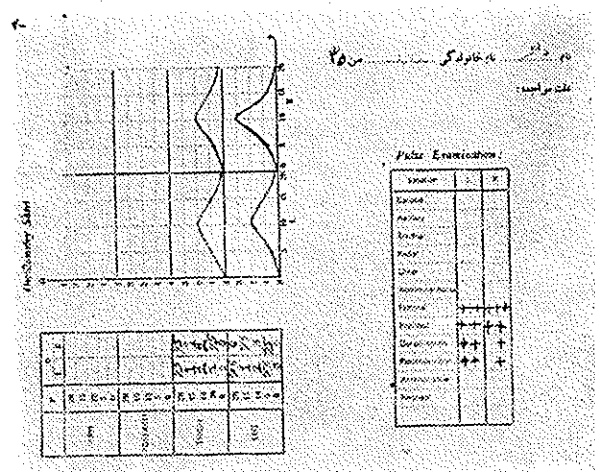
نشان میدهد .

شکل ۱۳- اسیومتری بعد از عمل درران وساق را ضمن مقایسه با پای سالم نشان میدهد که نوسانات بحد عادی برگشته است .

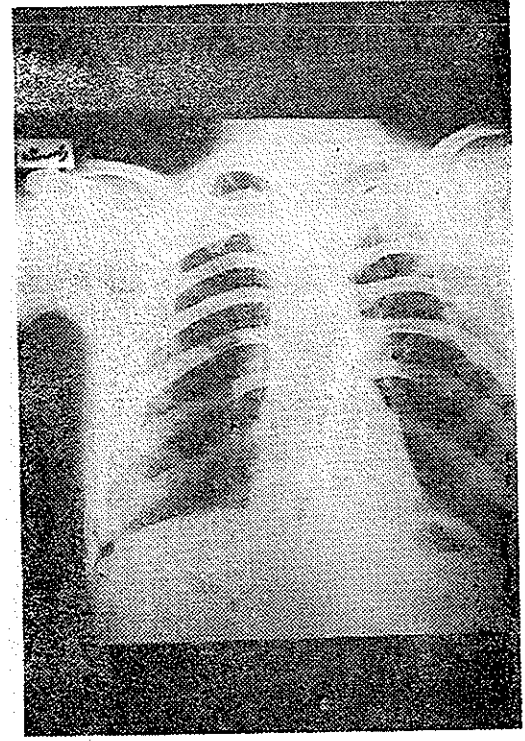
شکل ۱۴- الکتروکاردیوگرافی بعد از عمل تصاویر الکترونرمال را نشان میدهد . تمام اختلالات قبل از عمل از بین رفته است .

شکل ۱۵- رادیوگرافی قلب یکماه بعد از عمل با مقایسه با رادیوگرافی قبل از عمل، کوچک شدن قلب را بطور واضح نشان میدهد .

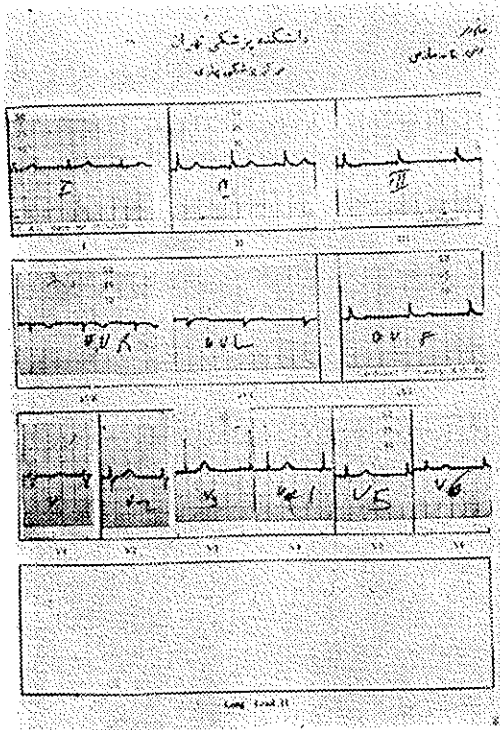
بدین ترتیب بیمار با حال عمومی خوب و از بین رفتن کلیه عوارض حاصل از بیماری از بیمارستان مرخص شده است .



شکل ۱۳- اسیومتری بعد از عمل - منحنی‌ها وضع عادی را گرفته اند



شکل ۱۵- رادیوگرافی قلب و ریه بعد از عمل - اندازه قلب بوضع طبیعی رسیده است



شکل ۱۴- الکتروکاردیوگرافی بعد از عمل

بحث

اهمیت درمان فوری فیستول‌های شریانی وریدی بعلت ضایعاتی است که در وضع گردش خون مخصوصاً قلب ایجاد میشود. بهمین دلیل اصلاح فوری آن با عمل جراحی توصیه میشود. بررسی دومسئله در درمان فیستولهای شریانی وریدی مورد توجه است: [۴]

شکل‌های ۹ و ۱۰ آرتریوگرافی بعد از عمل محل پیوند را نشان میدهد که کاملاً باز است و ماده حاجب از آن عبور کرده شریان پوپلیته و شاخه‌های آن را پر نموده است .  
شکل‌های ۱۱ و ۱۲- ونوگرافی بعد از عمل است و محل پیوند در ورید فمورال را که ماده حاجب از آن عبور کرده است

شریان از پیوند لوله‌ای ورید صافن استفاده شده و ورید محل فیستول بسته شده است .

این مورد اولین بیماری است که علاوه بر بکار بردن پیوند از ورید صافن برای ترمیم شریان فمورال بعلت ارزش آناتومیک ورید این ناحیه چون ناچار به حفظ آن بودیم (بستن ورید فمورال موجب تورم پیشرونده در پا میشده است) برای ترمیم این قسمت از ورید فمورال که رزکسیون شده بود نیز از پیوند لوله‌ای ورید صافن استفاده شده است.

آرتریوگرافی و ونوگرافی که ۲۰ روز بعد از عمل انجام گرفته شده محل پیوندها را نشان می‌دهد که کاملاً باز بوده و ماده حاجب مسیر ورید و شریان فمورال را طی کرده است.

علاوه بر آن با ملاحظه رادیوگرافی قلب و الکتروکاردیو-گرافی بعد از عمل طبیعی شدن اندازه قلب راست و پیدایش بهبودی سریع در وضع عمومی بیمار کاملاً مشخص شده است و بیمار از عوارض احتمالی دیررس نجات یافته است .

بدین ترتیب با بررسی نتیجه درمانی بیمار فوق، نظریه گروهی که اعمال جراحی فوری را در فیستولهای شریانی وریدی توصیه مینمایند تأیید میگردد .

۱- دیامتر سوراخ فیستول یا عبارت دیگر قطر شریان و ورید محل فیستول که هر اندازه بزرگتر باشد اثر همودینامیکی شدیدتری روی گردش خون خواهد داشت . بدین لحاظ فیستولهای موجود در آئورت بیشتر از فیستولهای شریان ایلیاک یا فمورال ضایعه ایجاد می نمایند . (به تجربه ثابت شده است که فیستولهای پائین تر از شراین براکیال و پوپلیته اثری بر روی گردش خون سیستمیک ندارند) علاوه بر آن هر چه سوراخ فیستول بزرگتر باشد چون کلاترها بیشتر است مشکلات عمل زیادتر خواهد بود .

۲- محل فیستول برای جراح از نظر تکنیک اهمیت فراوان دارد . در موقعیتهای خاص بدست آوردن دوسر شریان ورید عارضه دیده مشکل و گاهی غیر ممکن خواهد بود . بدین ترتیب در درمان فیستولهای شریانی وریدی اندازه و محل فیستول خیلی اهمیت دارد ولی بطور کلی برای جراح از نظر تکنیک، محل فیستول خیلی بیشتر از اندازه آن مهم است . [۱] در بخش جراحی تاکنون چندین مورد فیستول شریانی وریدی تروماتیک مراجعه نموده و باروشهای مختلفی درمان شده اند . در بعضی از این بیماران فقط دوختن سوراخ فیستول بدون بکار بردن پیوند کافی بوده است . در بعضی دیگر برای ترمیم

## References

- 1- Oscar Creech, JR. M. D., *Ann. Surg* , 1961, 1967.
- 2- Elkin, D. C. and M. H. Harris. *Ann. Surg.*, 124: 934. 1946.
- 3- Holman E. arterio - venous aneurysm. New York, Mcmillan Co., 1957 .
- 4- Holman E. *J. Cardio. Surg.*, 3: 48. 1962.
- 5- Henry A. M. D., Charles Steinman. M. D. *Ann. Surg.* 164: 196. 1966.

## Summary

Traumatic arteriovenous fistula is of special interest because of its effects on the circulation and because of the cholleng which its correction presents to surgical ingenuity an skill. The severity of the hemodynamic effects of a fistula varies with its size. The size of the fistula in turn, is limited by the size of the artery it involves, so that a fistula can be no larger than the diameter of the artery. The idea that the effect of the fistula increase as the distance from the heart increases is therefore true only when the fistula involves the aorta or larger arteries, and when it is large. Only about



15 per cent of all arteriovenous fistulas produce systemic effects, and fistulas peripheral to the brachial and popliteal arteries never produce systemic effects.

The size and number of arterial and venous collaterals increase with the size of a fistula. Large fistulas are therefore more difficult to close than small ones. The site of a fistula, however, is more important to the surgeon than its size. If the site permits isolation of the involved artery and vein above and below the fistula, surgical closure is accomplished easily, otherwise, closure is difficult or even impossible.

During the past 5 years, in the Pahlavi - university hospital surgical section No. 1. We had few cases with traumatic arteriovenous fistula with serious circulatory effects they were treated surgically with very good results.