

آسیب‌های عضوی در ضربات بدون زخم قفسه صدری

از نظر طبیب عمومی*

دکتر امیر منصور روشن ضمیر**

بعضی دیگر از خسارات شدید سینه اگر شناخته نشده باشند و یا درمان نگردیده باشند با اختلالات شدیدی که میتوانند حاصل نمایند ممکنست منجر به مرگ گردند.

نوع ضایعات

۱ از نظر استخوانی و اسکلت - از این نظر ساده‌ترین صدمه میتواند شکستگی واحد یکدنده باشد (تصویر شماره ۱). شکستگیهای متعدد چند دنده در یک طرف سینه یا در دو طرف که در نتیجه تحت فشار قرار گرفتن (Compression) شدید قفسه صدری در برابر دو سطح سخت و یا یک سطح سخت و نیروی دیگر شبیه نیروی «کاهش سریع سرعت» [۱۱] (Deceleration) ایجاد گردد در ساعات پس از وقوع صدمه منجر به ظهور نوع تنفس خاصی میشود که تنفس معکوس (Paradoxical Respiration) نامیده شده است. این نوع تنفس بالاحص هنگامی پدید میآید که پسا رگی پارانشیم ریوی در تعقیب شکستگی دنده‌ها ایجاد پنوموتوراکس (Pneumothorax) نموده باشد.

منظور از حرکات معکوس تنفسی حرکات متناوب محوطه‌ای از سیلندر است که بجای انقباض که در نقاط سالم سینه مشاهده میگردد، در حین ورود هوا در دستگاه تنفسی (inspiration) فرو میرود. این محوطه قسمتی از جدار سینه است که بوسیله ردیف‌های کانونهای شکستگی استخوانهای دنده محدود گردیده و مؤلفین فرانسوی آنرا «دریچه» (Volet) نام گذارده‌اند.

با ازدیاد سریع و تصاعدی وسایل نقلیه و تمایل اشخاص به جویه‌های دستجمعی بسوی جاده‌ها خصوصاً در ایام و فصول مناسب، مرگ و میر بعلت صدمات عمومی بدن و بالاحص بعلت آزارهای قفسه صدری بطور چشم‌گیر روبه افزایش است. از طرف دیگر تبدیل تدریجی وسایل نقلیه شخصی به انواع اتومبیل‌های سریع‌السیر که در حال حاضر جنبه اتومبیل‌های کورسی را بخود گرفته‌اند مسئولین امر و مأمورین انتظامات را بیش از پیش در تلاش انداخته است. اگر راننده بکمک سرعت وسیله‌اش بازمان مسابقه میگذارد، مأمورین و وسایل کمکی فوری و نجات نیز اجباراً به توانمین و فعالیت‌های مناسب‌تر و سنگین‌تری پناهی برند تا حتی المقدور سوانح و خسارات حاصل از سرعت را ترمیم نمایند.

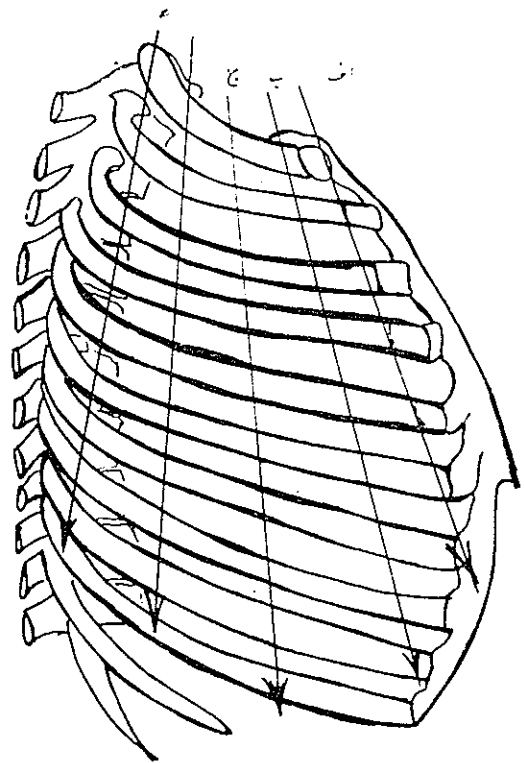
متأسفانه وقتی شدت صدمه سینه از حدی تجاوز نماید ضایعات حاصل ساده نبوده و ترمیم آنها با وجود کوشش متخصصین بد نتیجه نمیرسد. وخیم‌ترین نمونه اینگونه ضایعات قطع شدن کامل و یا ناکامل (Isthm) قوس آنورت است [۲] و [۳] که معمولاً یا به مرگ منتهی میگردد و یا یک آنوریسم تروماتیک (Traumatic Aneurysm) ایجاد مینماید که خود در مرحله دوم میتواند پاره شود.

بادانستن اینکه اکنون دستگاه ریه و قلب مصنوعی (Heart Lung Machine) اجازه میدهد یک چنین ضایعات را بشرط آنکه زود شناخته شده باشد فوراً یا در مرحله ثانوی ترمیم نمود،

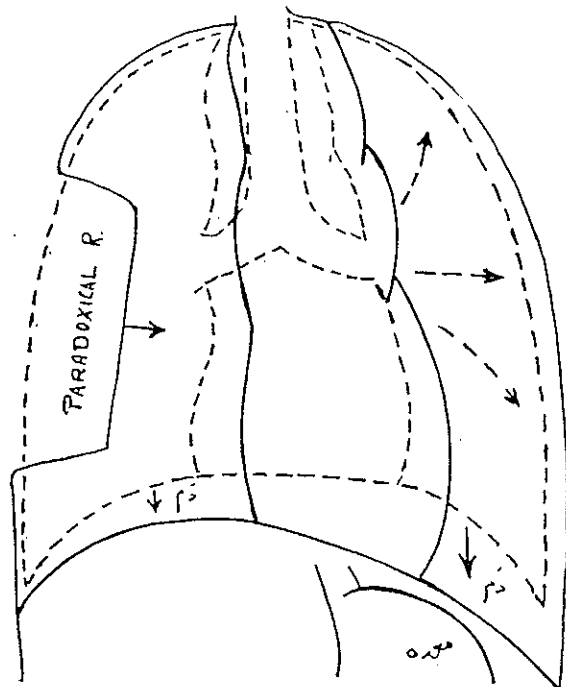
* Organ. Damages in Blunt chest injuries for the general practitioner.

** دانشیار دانشکده پزشکی دانشگاه تهران

نتیجه این حالت همانطور که تصویر ۲ نشان می‌دهد اختلال شدید در عمل تنفس است که عبارت است از پدیده تاب خوردن (Pendulum Movement) اعضای مدیاستن و دیگر اختلالات تنفسی که در طرف مقابل حاصل می‌شود (تصویر ۳) خصوصاً



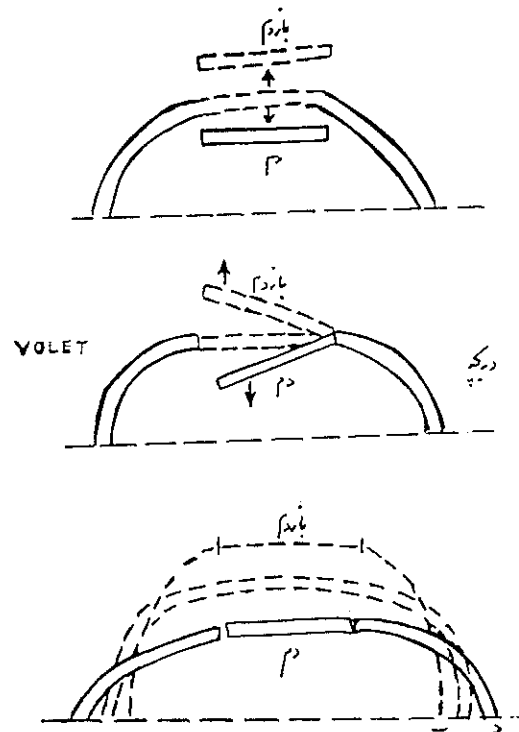
شکل ۱- خطوط عمودی نقاط ضعف تشریحی دنده‌ها را بر اساس شکستگی منفرد یا متعدد نشان می‌دهد
 الف: خط شکستگی‌های قدیمی که از محل مفصل غضروفی دنده‌ای عبوری نماید
 ب: خط شکستگی از محل خمیدگی قدیمی دنده‌ها
 ج، د: خطوط شکستگی‌های وسطی و خلفی ه: خط فرضی شکستگی دنده‌ها



شکل ۳- شنای حرکات غیرعادی مدیاستن و جدار قفسه صدی در تنفس معکوس

در صورتیکه شکستگی‌ها دو طرفی باشد بعلت ظهور عوارض ثانوی مربوط به ایجاد و ازدیاد خلط و نارسانی تنفسی، حالت تنگی نفس شدیدی (Dyspnea) و شاید خفگی شدیدی (Asphyxia) بوجود می‌آید که ممکنست بمرگ منتهی گردد.

مبارزه با پدیده تنفس معکوس که اغلب توأم با همو-توراکس (Hemothorax) و پنوموتوراکس (Pneumothorax) است از طرفی بوسیله گذاشتن درن در حفره جنبی است و از طرف دیگر با برقرار کردن تنفس مکانیکی با کمک دستگاههایی چون Engström یا Barnett یا MMS 104 پس از یک تراکئوستومی که خود به تنهایی اجازه می‌دهد که مرتب نای و برونشهای بیمار بخیوبی تخلیه و تمیز شود [۱۸] و تا اندازه‌ای از توده شدن اخلاط در مجاری تنفسی و ظهور تنفس معکوس جلوگیری کند خصوصاً که دستگاههای تنفس مکانیکی نامبرده هنوز با اندازه لزوم شایع نگردیده‌اند و از اینجهت است که بنظر می‌آید که دریک چنین شرایطی راه علاج تنفس معکوس علاوه بر تراکئوتومی فوری، گذاردن دویاسه بروش از نوع کرشنه



شکل ۲- شنای حرکات معکوس در طرح افقی دنده‌ها و در یچه

که خود عواقب وخیمی دربردارد. این نوع تنگی برونش خیلی پیش‌رس (Precoce) بوده حتی درخفته اول میتواند شروع گردد و این حقیقت، اهمیت فوری بودن عمل جراحی را نمایان میسازد. [۱۴]

مؤثرترین راه تشخیص این پارگی‌ها برونکوسکوپی است که گاهی ناچار روی تخت عمل انجام میشود که در اینصورت ندهنیا تشخیص را ثابت میکند بلکه طرفی را که شامل این ضایعه است مشخص می‌نماید.

۳- ضایعات احشاء مدیاستن

سومین گروه بزرگ از ضایعاتیکه در تعقیب صدمات نسبتاً شدیدتر قسمه صدری ایجاد میگردد ضایعات احشای داخل مدیاستن میباشد که برخی از آنها میتواند آناتمی منتهی بمرگ گردند شبیه پارگیهای بطنی یا قطع کامل یا نسبتاً کامل آورت در قوس یا در قسمت عمودی آن که بتدریج بکمک انتشارات J. P. Binet [۲] و E.G. Laforet شناخته شده‌اند. در ضمن این انتشارات بوده است که اولین پارگیهای جدار بین دو بطن و یا بین دودعلیز و کنده شدن طنابهای دریچه‌های میترا و تریکوس سپید توضیح داده شده است. این ضایعات در صورتیکه تشخیص داده شود امروزه بکمک دستگاه ریه و قلب مصنوعی قابل ترمیم از ضایعات مری و ویریکارد و مجرای صدری از این نوع میباشد. [۹ و ۲۰ و ۲۱]

الف- در مورد ضایعات آورت در ناحیه قوس (تصویر ۴)

پهن شدن حدود رادیولوژیکی مدیاستن مهمترین نشانه‌ها علامت باشد که در رادیوگرافی ساده از قسمه صدری میتواند مشاهده گردد. مرگ همیشه فوراً ایجاد نمیشود معذک بیمار فقط در شرایط تعویق خطر قرار میگیرد و روزهای بعد - هفته بعد یک ماه و حتی گاهی چندماه بعد پس از آنکه همان‌توم کیستی (Aneurysmal Hematoma) ایجاد گردید دائما مورد تهدید است، چون این همان‌توم دیر یازود پاره شده و تولید یک خونریزی پیش‌بینی نشده کشته می‌نماید.

بنظر می‌آید اولین درمان موفقیت آمیز پارگی آورت در سال ۱۹۵۹ بوسیله W. Pace و E. Passaro انجام یافته باشد.

آنچه قابل توجه بیشتری است اینست که بر حسب یک نظریه در ثلث موارد ضایعات آورت میتواند ساکت و بدون علامت بمانند (۱۰۱) از ۶۹۶ مورد گزارش شده [۳] و در واقع یک هموتوراکس و یا یک همان‌توم و پهن شدن مدیاستن و یا

(Kirshner) داخل قسمت عضلانی جدار سینه در محوطه دریچه باشد که با کمک یک سیستم کششی (Traction) میتوان آنرا نسبتاً ثابت نمود. روش اول را که بدون استفاده از برونش انجام می‌شود و متداول تر است Internal Pneumatic Stab- lisation مینامند.

روش ثابت کردن (Fixation) بکمک شبکه کابروول مؤلف فرانسوی زبان (Grille de Cabrol) و روش بروش- گذاری درون عریک از کانونهای شکستگی دنده‌ها اینک دیگر بعلت بغرنج و مشکل بودن و درجا گذاردن یک جسم خارجی در کانون شکستگی تقریباً متروک گردیده است. [۱۳ و ۱۴]

۲- ضایعات نای و برونشها

ضایعه دیگری که از شایع‌ترین خسارات ناشی از صدمات شدید سینه است قطع برونش یا نای میباشد که خود می‌تواند بدون «دریچه و تنفس معکوس» وجود داشته باشد.

انقطاع می‌تواند یا در زاویه‌ای که میان برونشهای لب‌های فوقانی یا لب وسطی با برونش بزرگ (Main Bronchus) وجود دارد پدید آید و یا در خود برونش در محل زاویه آن با نای [۱۸].

قطع خود نای نیز ممکن است در حوالی نهمین یا دهمین و یا یازدهمین غضروف ایجاد شود و تجربه نشان داده است که این نوع نای غالباً همراه باشکستگی دنده اول و یا یک در رفتگی منصل استخوان چنبره با جناغ سینه و یا شکستگی آنست. این پارگی‌ها میتواند کامل یا ناکامل باشند و در صورت اخیر گاهی قسمت غشائی و گشایی قسمت غضروفی پاره میشود و بعضی اوقات هردو قسمت.

اولین و مهم‌ترین علامت این انقطاعها خونریزی از نای است (Hemoptysia) و دومین علامت آن «وجود هوا در نسجهای زیر پوست».

Subcutaneous Emphysema و یا وجود گاز در مدیاستن:

Pneumomediastin و یا هردو آنهاست که عموماً با پنوموتوراکس همراهند [۴ و ۱۷ و ۱۶].

بدیهی است که تنها درمان چنین ضایعاتی یک توراکو- تومی فوری برای Decompression است زیرا عدم ترمیم آن منجر به آتلکتازی (Atelectasis) قسمت پارانشیم ریوی مربوطه میگردد و یا در صورتیکه این پارگی ناکامل باشد متدرجاً با سیکاتریزاسیون خود بخود تبدیل بیک تنگی برونش می‌شود

که این ضایعات بدون تأخیر و حداکثر در ۲۴ ساعت اول پس از پاره شدن باید ترمیم شوند [۱] زیرا در صورتیکه پارگی در نواحی مدیاستن باشد و شناخته نشده باشد یک پنومومدیاستن (Pneumomediastin) تروماتیک تشکیل شده مواد و قرشحات میخاط دهان به مدیاستن رسوخ کرده بسرعت یک مدیاستینیت که مبارزه با آن آسان نیست و آینده خطرناکی را در بردارد، ایجاد می‌شود.

ج- دست‌سوم از ضایعات احشائی داخل سینه پارگیهای پریکارد و صدمات دریچه‌های قلب است.

اولاً- پارگی‌های پریکارد: Mattingly و Parmely در گزارش خود تحت عنوان صدمات بسته‌آورت (Circulation) (17--No.6, 1958) در ۵۴۶ مورد از ضایعه قلب و عروق، ۳۶ مورد پارگی پریکارد شمرده‌اند.

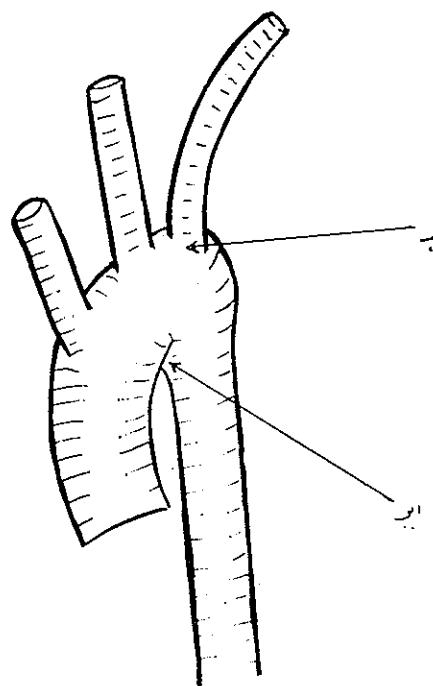
معمولاً این پارگیها در جلوی عصب فرنیک ایجاد می‌گردد و خطر آنها خصوصاً بعلت خروج قلب از پریکارد است (Hernia) ولی همچنانکه اشاره شد علاوه بر آن ضایعات درون قلبی نیز می‌تواند وجود داشته باشد و در این صورت علت مرگ بفرنج است.

سندرم تنفسی حاد و عوارض مربوط به جمع شدن خون در پریکارد یعنی Tamponade علائم بالینی این ضایعات را تشکیل می‌دهند ولی رادیوگرافی و در صورت لزوم آنژیوگرافی دیوگرافی (Angiocardiography) بزرگترین مشخص این ضایعات است. بدینین است که یک تورا کوتومی و درجا گذاردن قلب و ترمیم پریکارد باید هرچه زودتر صورت پذیرد ولی معهداً موفقیت نهائی بستگی به ساده یا درخیم پیچیده بودن عوارض دارد.

ثانیاً- آسیب‌های دریچه‌ای: صدمات وارده به دریچه‌های سیگمویید آورتیک و میترال یا تری کوسپید اصولاً با علائم نارسائی این دریچه‌ها همراهند [۱۰ و ۱۲]

در مورد دریچه میترال خسارات طنابهای وتیری دریچه که بر روی عضلات درون بطنی (Papillary Muscles) الصاق می‌گردد این نکته جالب است که ممکن است علائم نارسائی که بوجود می‌آید ماهها و حتی یک یا دو سال پوشیده باقی بماند و بیمار پس از سپری شدن این مدت حتی ضمن آنکه صدمه قفسه صدری گذشته را فراموش کرده است مراجعه نماید.

تفکیک افتراقی با نارسائیهای غیرضربه‌ای از طریق



شکل ۴- شمای نقاط ضعف آئورت

الف: محل پاره شدن آئورت در Isthmus
ب: محل کنده شدن شاخه Brachiocephallique

یک خونریزی وخیم دیورس می‌بایست توجه را بسوی آئورت و یا ضایعات عریک از عروق مدیاستن جلب نماید زیرا بکمک هیپوترمی (Hypothermy) میتوان امیدوار بود که ترمیم ممکن باشد.

ب- پارگیهای مری که در نتیجه ضربات سینه اتساق می‌یافتند نسبتاً نادرند ولی اغلب می‌توانند عواقب وخیمی در بر داشته باشند. [۱۹ و ۷]

گزارشهای اولیه که بوسیله Dor J به آکادمی فرانسه داده شده است حاکی از نه مورد از آنهاست که اغلبشان در ثلث تحتانی مری قرار داشته‌اند.

d. Barre [۱] یک مورد پارگی دورتا دوری مری در محل الصاق به معده منتشر کرد. بیمار دختر ۱۲ ساله‌ای بوده است که پس از یک صدمه شدید سینه بستری گردیده بود.

ترمیم اینگونه ضایعات آسان نیست زیرا وقتی ضایعه از نوعی نیست که فقط با ستور علاج گردد، هر نوع ترمیم دیگری صورتی مشکل بخود می‌گیرد و عملهای نظیر Resection Suture و یا Exclusion مری لازم می‌گردد، در میان ضایعات مری نوعی از آنها را که منجر به فیستول مری-نای یا مری-برونش میشود نیز میتوان محسوب کرد. [۱۶]

آنچه در این زمینه لازم است که حتماً اجرا شود آنست

و در این صورت مایعی که از پونکسیون حاصل می شود شیرمه معده است.

بنابراین امکان فتق اعضای شکم در سینه پس از باره شدن دیافراگم نکته ایست که میباید در برابر عرض به سینه در نظر داشت. يك توراكو تومی پایینی که اجازه دسترسی به دیافراگم بدهد، لازم خواهد بود، تا ترمیم خسارات با در جا گذاردن احشاء و سوتور دیافراگم و درناژ به موفقیت منتهی گردد.

ولی در پارگیهای دیافراگم، پارگیهای ناشناخته و تشخیص داده نشده ای میتواند وجود داشته باشد که حتی يك لاپاروتومی (که به منظور درمان ضایعه ضربه ای شکم انجام یافته است) نیز آنها را آشکار نکرده است و در اینگونه موارد فتق احشاء درون سینه متدرجاً صورت میگیرد و عوارض و سمپتومهای مربوطه ناخالص و با تأخیر ظاهر میگردند. در این صورت است که ترمیم دیافراگم که علاوه بر پارگی وارد مرحله آتروفی نیز گردیده است بسیار مشکل است و استفاده از نایلون و یا از فاسیالاتا (Fasciata) ضروری است.

نتیجه

بر اساس مباحث فوق بنابر این صدمات بسته سینه حتی وقتی که به حالت چشم گیر تنفس معکوس (Respiration Paradoxical) و یا با آمفیژم زیرجلدی (Subcutaneous Emphysema) توأم نیست میتواند بعکس با ظاهر آرام هولناک بوده باعث ضایعات شدید درونی شده باشند که بعضی از آنها اگر تشخیص داده نشوند میتوانند دیربازود به مرگ منتهی گردند.

امروزه در شرایط جدید زندگی ماشینی بشر شناسایی این آسیبها میتواند از عوارض و عاقبت وخیم آنها بکاهد زیرا آنژیوگرافی برای تشخیص و همچنین دستگاههای تنفسی شبیه Engström و وسائل هیپوترمی و ریه و قلب مصنوعی اجازه میدهد که کوششهای بدون وسیله گذشته در عصر حاضر به ثمر برسند و مفید است تکرار کنیم که از اقدامات اولیه که میتواند در اغلب شرایط قابل استفاده باشد تراکئوستومی (Tracheostomy) است که به کمک آن از گرفتگی (Obstruction) برونشها و نای جلوگیری می شود و در صورت وجود تنفس معکوس مسلماً بعد قابل ملاحظه ای از مبارزه بیمار با مشکلات تنفسی اش میکاهد.

حذف يك اتیولژی های معمولی و كشف خاطره صدمه قفسه صدری صورت میگیرد. درمان این نارسائیها از طریق دوختن طنابهای قطع شده بر عضلات ستون ممکن نیست و بارها این تکنیک بدون نتیجه مانده است. طریقه درمان رضایتبخش، در جا گذاردن دریچه پروستتیک است چه از نوع Starr-Edwards و چه از انواع دیگر.

این روش برای دریچه آورت نیز مورد استعمال است و نارسائی آئورتی با در جا گذاردن يك والو پروستتر انجام می یابد. بدیهی است ترمیم ضایعات مذکور بدون استفاده از دستگاه ریه و فمب مصنوعی میسر نیست.

۵ - پارگیهای دیافراگم: این ضایعات در نتیجه شیوع وسائل نقلیه سریع السیر روز افزونند. پس از يك تروماتسمم ظاهراً ساده قفسه صدری اگر ضروری است که به احتمال يك ضایعه قلب و عروق فکر نمود، همچنان ضروری است که به امکان پاره شدن یکی از دو دیافراگم نیز اندیشید. بدون شك در مراحل اول بعلت مبهم بودن خسارات متعدد و مختلفه حاصل از تروماتسمم، سمپتومهای خاص پارگی دیافراگم که عموماً همراه با جابجا شدن احشاء شکم داخل قفسه سینه اند مخفی میباشد و گاهی در يك مرحله ثانوی است که عوارض بالینی جنبه خاصی بخود میگیرند که در آن واحد شامل علائم گوارشی و تنفسی و یا فشاری (Compression) اعضا مدیاستن میباشد که در تعقیب ایجاد هرئی (فتق) احشاء شکمی در قفسه صدری ظاهر می شوند.

[۵ و ۱۶]

متأسفانه اشتباه میان يك هماتوم (Hematoma) که در نواحی پائین فحره جنبی راست قرار داشته باشد با يك تصویر جابجا شدگی کبد در پائین قفسه سینه امریست نسبتاً شایع و برخی بدین تصور بمنظور تخایه سینه از هموتوراکس تخیلی با تروکاری که برای در جا گذاردن درن بکار میرود، از طریق فضای میان دو دنده وارد کیسه شده و درن را درون آن میگذارند!؟

وقتی فتق احشاء شکم در طرف چپ پدید آمده و ضایعات اولیه بعد از تروماتسمم منجر به مرگ نشده است تصویر رادیولژی آنچنانست که اشتباه در مشاهده قسمت گازدار معده با پنومو-توراکس (Pneumothorax) منجر به پونکسیون سینه میگردد

REFERENCES

- 1- Barrie J. Un cas de rupture traumatique de l'oesophage thoracique par contusion abdomino-thoracique, 1961. Academie de Chirurgie. Seance du 5 Juillet.
- 2- Binet J.P. et J. Langlois, *Poumon le Coeur.*, 2: 112, 1958.
- 3- Bross W. *J Cardio-vas. Surg. Torino.*, 12: 104-7, 1971.
- 4- Couraud L. and al: *Bord. Med* , 3: 2867-8 1970.
- 5- Dillon John and al: *J. Cardio-vas Surg.*, 93: 4, 1966.
- 6- Efron G. *Clin. Radiol.*, 18: 394-8, 1967.
- 7- Germain A. *Poumon le Coeur.*, 15: 195, 1959.
- 8- Heberer G. *J. Cardio-vas. Surgery Torino.*, 12: 112-4, 1971.
- 9- Hofmann, K.T. *Thorax-chirurgie.*, 14: 62-9, 1966.
- 10- Jausseran J.M. and al: Rupture traumatique des Sigmoides aortiques Soc. de Chirurgie Thoracique de Langue Francaise, Seance du 11 Mars 1972.
- 11- Kosak M., *Card-vas. surgery Torino.*, 12: 115-20, 1971.
- 12- Kremer R, *Acta Cardiol Brux.*, 22: 381-95, 1967.
- 13- Lebrigand H. et Coll. Etude critique du traitement des volets osseux., *Mem. Acad. Chir.* 89: 32-33, 1963.
- 14- Lebrigand, H. et Coll., *Rev du Prat.* 29: 11, 1962.
- 15- Merlier M., A propos des ruptures de l'hemiaphragme droit. *Mem. Acad. Chir.*, 90: 21-22-23, 1963.
- 16- Mouillaux J. Les fistules oeso-tracheales après contusions thoraciques fermees. Thèse Lyon 1952.
- 17- Polin S.G. and al: *Ann. thorac. surg.*, 6: 384-9, 1968.
- 18- Roshanzamir and al: *Mem. Acad. de chir*, 88: 6-7, 1962.
- 19- Shenin T.M. *Thorax-chirurgie.*, 14: 54-6, 1966.
- 20- Vergoz, Sirot., *J. Chir.*, 18: 1-23, 1959.
- 21- Wetrich R.M., and al: *Ann. thorac. surg.*, 8: 361-6, 1969.