

گزارش يك مورد و بررسی مطبوعات پزشکی گروه گتوهای حنجره

گزارش يك مورد و بررسی مطبوعات پزشکی

دکتر ناهید پیشوا* دکتر جواد اهنی**

بنا این حال گزارشات فراوانی درباره وقوع آن‌ها دیده می‌شود.

در ۱۹۶۶ اندریوس (Andrews) در يك بیمار ۲۷ ساله و ساندرس (Saunders) و بلانچارد (Blanchard) در يك ۳۸ ساله و زیتهوفر (zeilthofer) در يك زن ۵۶ ساله اولین مورد کمودکتومای حنجره را گزارش کردند [۱۱]. هپلستون (Heppleston) در ۱۹۵۸ کمودکتومای ریه را گزارش داده است [۵]. و ترزوتانر (Vetters and Toner) تا ۱۹۷۰-۱۱ مورد از مطبوعات پزشکی جمع‌آوری نموده و يك مورد نیز خود به آن اضافه نموده‌اند [۱۱] و از آن پس در مطبوعات پزشکی تا آنجا که نگارندگان اطلاع دارند گزارش دیگری وجود ندارد و این گزارش سیزدهمین مورد این تومر می‌باشد. از ساختمان و خصوصیات این تومر اطلاع زیادی در دست نیست و فعالیت فونکسیونل و پیش‌بینی آن کاملاً روشن نیست. در زیر به شرح يك مورد این تومور می‌پردازیم که هم از لحاظ تشخیص و هم از لحاظ درمانی درخور توجه است.

شرح حال

بیمار مرد ۶۲ ساله ساکن تهران، متأهل، کارمند که بعثت ناراحتی گلو و گرفتگی صدا به بیمارستان مراجعه می‌کند. بنا به گفته بیمار ناراحتی گلو را بیش از ۱۳ سال داشته است و در این مدت بدفعات مکرر به اطباء مراجعه ولی هیچگونه علائم فیزیکی دیده نشد. ۹ ماه قبل خسوفت صدا اضافه شد که همراه با گرفتگی صدا بوده است. در مراجعه در این زمان توده کوچکی در زیرابی گلو در بالای طناب صوتی دیده شد.

سلولهای پاراگانگلیون در بافت‌های مختلف انسان گزارش شده است که مهمترین آنها جسم کاروتید و گوس‌های ژو کستان گلو مری و ژو کستان مپانیک، ژو کستان سیاه و پاراگانگلیونهای مدیاستینال و اطراف آئورتی می‌باشند. علاوه بر آن سلولهای پراکنده پاراگانگلیونی و یا توده‌های کوچک آن در اعضای پارانشیمی و در اطراف شاخه‌های شریانی و وریدی گزارش شده که منجمله پاراگانگلیونهای ریوی و جنبی [۹] و پاراگانگلیونهای مثانه را باید نام برد.

پاراگانگلیونها سلولهایی هستند که شباهت زیادی به سلولهای کولچیتسکی دارند و دارای خاصیت ترشحی و کمورسپیتور می‌باشند [۳] مکان اصلی این سلولها در مسیر شرایین قوس آئورت و شرایین ریوی می‌باشند. بکر (Becker) از نظر موضع گیری سلولها مطالعات دقیقی نموده و بخصوص کارهای جالب وی را در شناختن گلو موس‌های ریوی و دستگاه تنفسی فوقانی باید نام برد. [۱] از جمله جالب آنکه این سلولها دیده می‌شود در حنجره می‌باشد که بدو صورت جسم گلو هیک حنجره‌ای فوقانی و جسم گلو هیک حنجره‌ای تحتانی قرار دارد [۸].

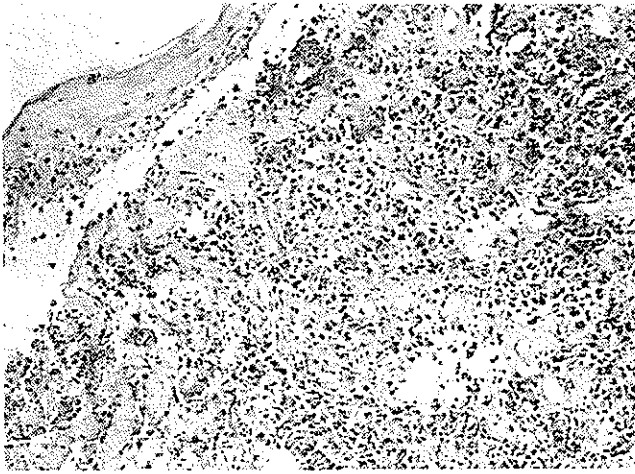
سلولهای پاراگانگلیون ممکن است دستخوش تغییرات نئوپلاسمی شده و در نتیجه تومورهائی ایجاد کنند و این تومورها را بنام پاراگانگلیونهای غیر کروماتینی و یا کمودکتوما گزارش کرده‌اند.

تومورها در جسم کاروتید و ژو گلو شایع است. کمودکتوماهای دستگاه تنفسی بخصوص حنجره نادر است و سی

* گروه گوش و حلق و بینی - دانشکده پزشکی دانشگاه تهران.

** گروه آسیب‌شناسی دانشکده پزشکی دانشگاه تهران.

اشکال میتو تیک دیده شد، سیتوپلاسم سلولها مختصری انوزینوفیل و کم و بیش گرانوله بودند. سلولها دارای ارتباط نزدیکی با عروق بوده اند. بافت پوششی سطحی دست نخورده باقی مانده بود (شکل ۲) فقط در



شکل ۲- بافت پوششی سنگ فرشی، مناطق طناب صوتی دست نخورده است. شکاف، وجود مصنوعی است. سلولهای توموری تا زیر پوشش پیش رفته است. پلئو، رفیم شده دوخته های همپروکروم و نزدیکی با رگ جلب توجه میکند H-E

یک کانون نکروز در بافت پوششی و تومور دیده شد اگر چه مورفولوژی برای تشخیص تومور کم و بیش نا آشنا بود با این حال به علت وجود نکروز و ضححات سلولی این تلیالی شکل با علائم بدخیمی تشخیص این درم-تولید کارسینوما داده شد و بیمار برای درمان یعنی تحت نظر قرار گرفت (شکل ۳). به بیماری لارنژکتومی توصیه شد ولی بیمار حاضر نشد و لذا رادیوتراپی انجام گرفت. بعد از چند جلسه رادیوتراپی اندازه تومور کوچک گردید. بیمار برای ادامه درمان با انگلستان عزیمت نمود در لندن توسط دکتر هاریسون (D.F.N. Harrison) مورد معاینه قرار گرفته و چون تومور هنوز وجود داشت بیوپسی مجدد بعمل آمد. برشهای این بیوپسی و برشهای قبلی بیمار مورد مطالعه قرار گرفت و تشخیص کمودکتومای حنجره داده شد [۴] و برای بیمار پیشنهاد لارنژکتومی و جراحی گردن (Radical Neck Resection) شد ولی بیمار از عمل خودداری نمود و بایران برگشت. ما برشهای هردو بیوپسی را مجدداً مورد مطالعه قرار داده و با رنگ آمیزی اختصاصی مختلف بخصوص رنگ رتیکولین برشها را مطالعه کردیم و تشخیص کمودکتوما مورد تأیید قرار گرفت. در رنگ آمیزیهای مجدد که از برش بعمل آمد ارتباط نزدیک تومور را با عروق مشاهده کردیم مخصوصاً دیده شد که سلولهای تومور در داخل شکافهای خونی که با آندوتلیال


در امتحان کردن غدههای لنفاوی فوق چنبره طرف راست بزرگ بوده و بیشتر آنها در روی زنجیره عضله جناغی چنبری پستانی قرار داشت. این غدهها متحرک با اندازه های متفاوت و بزرگترین آن در حدود ۱٫۵ سانتیمتر بوده که بعمق چسبندگی داشته و قوام آن سفت بود. پوست روی آن آزاد و هیچگونه تغییر رنگی را نشان نمیداد. در امتحانات سیتومنیهای فکی، بینی حلق و گوش نکته مرضی دیده نشد.

در مشاهده حنجره در ناحیه بالای گلو در ناحیه وستیبول حنجره در طرف راست در ناحیه قدماهی توموری به اندازه تقریباً یک سانتیمتر مشاهده شد که سطح آن بنظر نکروزه میرسد.

امتحانات بالینی از بیمار بعمل آمد. در دستگانهایی مختلف نکته مرضی دیده نشد. در تجسمات آزمایشگاهی خون، ادرار طبیعی بوده است. رادیوگرافی ریهها سایه غیرطبیعی نشان نداد و پس از بررسی های بالینی تصمیم به انجام بیوپسی گرفته شد.

هنگامیکه بافت برداشته شده در آزمایشگاه آسیب شناسی ملاحظه شد از نظر ماکروسکوپی توده نسجی بود به ابعاد $7 \times 5 \times 6$ میلیمتر با قوام نرم و سطح ناصاف و رنگ آن خاکستری تیره بود.

در امتحان میکروسکوپی رشته ها و ضححات سلولی به اندازه متوسط دیده شد که بوسیله نوار باریکی از استرومای فیبرو و اسکولر محاصره شده بود و سلولهای تومورال دارای نمای پلئو مورفیم شدید با هسته همپروکروم بوده اند (شکل ۱)

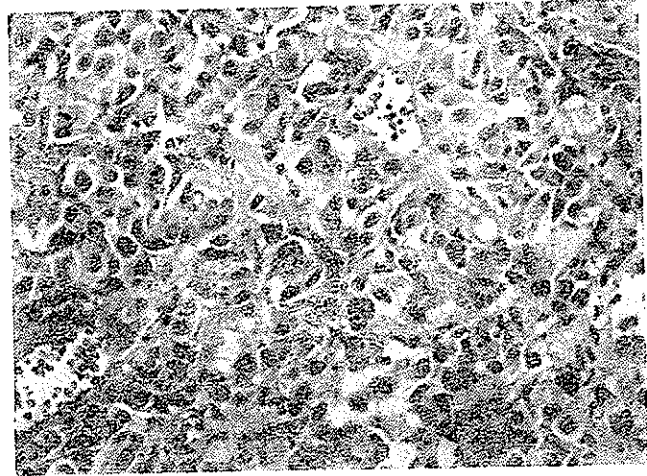


شکل ۱- سلولهای توموری دارای نمای پلئو، مورفیم شدید با هسته های همپروکروم اند رنگ آمیزی H-E

بیمار لارنژیتومی توصیه گردید ولی بیمار حاضر به اینگونه درمان نشد و تحت درمان آندوکسان قرار گرفت. در حال حاضر که بیش از شش ماه از درمان میگذرد بیمار هنوز تحت درمان با آندوکسان است. آندوپاتی کردن از بین رفته حال عمومی بیمار رضایت بخش است و در معاینه حنجره فقط یک توده کوچک با ترشحات چرکی مشاهده میشود. خشونت صدا هنوز وجود ندارد.

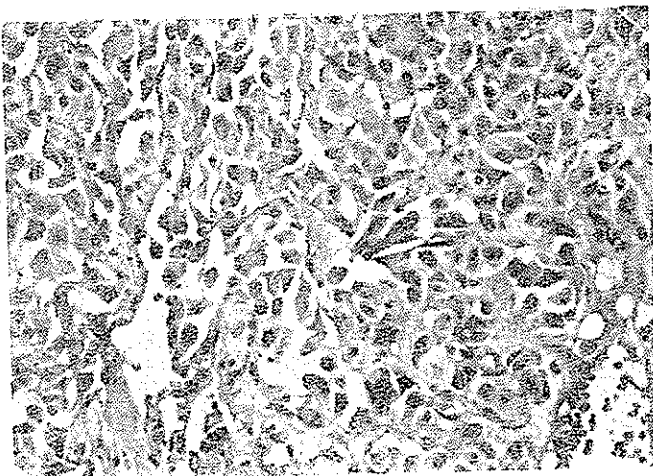
بحث

آشیانه‌های سلولی با نامی «این تیوبلید» (zellballen) و ارتباط نزدیک سلولهای توموری با مجاری عروقی که در این تومور دیده میشود مشابه آن چیزی است که در تومورهای جسم کاروتید مشاهده می‌گردد و نظیر نمایی بافت شناسی نئوپلاستیهای غده ترشحده داخلی است (شکل ۵). پلی مریسم سلولی و غسته و وجود سلولهای توموری در داخل مجاری خونی در



شکل ۳- نمای سلولهای توموری آشیانه‌های نامنظمی و برنگ و اشکال متوزی و مجاورت نزدیک با عروق باب توجه مینماید. بازه ای کلیاتی شکل مشابه آنرا با اپیدرئودکارسنوما نشان میدهد - HE


پوشیده شده بود قرار دارند و رنگ آمیزی رتیکیولین نشان داد که طنابها و توده‌های سلولی با توارخ بندی باریکی که رنگ رتیکیولین را بخود گرفته است محدود میشود (شکل ۴) ولی ساختمان عروقی مشاهده نگردید. رنگ موسی کارمین گام بعمل آمده مواد موسیمی مشاهده نگردید و برای تکمیل تشخیص برشهای میکروسکوپی مجدداً بد آزمایشگاه پاتولوژی دانشگاه شیکاگو فرستاده شد و در جوابی که دکتر شارون تومسون (Thomson) ترسناد تشخیص نمود، ما را تأیید نمود و خصوصاً سرنوشت بسیار بدخیم تومور را تذکر داد [۱۰] مجدداً به



شکل ۵- صفحات نامنظم سلولی که مقدار کمی دسته‌های همبندی عروقی بین آنها واقع است و شباهت بتومورهای غده ترشحده داخلی را نمایان می‌سازد - HE

این بیمار نشانه بدخیمی بیماری است گرچه در رنگ آمیزی رتیکیولین نیازم عروقی باسانی دیده نمیشود. کمودکتومای حنجره نادر است و احتمالاً بانسوج گلوئیک همراه شاخه داخلی شریان لارنژ فوکانی که درست در بالای انتهای قدامی طناب صوتی قرار دارد و بنام گلوئولارنژیکوم سوپریور (Gloma Laryngicum Superior) موسوم است بستگی دارد. مارتینسون (Martinson) معتقد است که تومور کمودکتوما از اجسام پاراگانگلیونی خود حنجره مشتق میشود [۸] و برحسب اطلاعات بدست آمده این اجسام بدو دسته تقسیم میشوند:

۱- اجسام گلوئوس حنجره‌ای فوقانی که یک زوج بوده و در دو طرف خط وسط در انتهای قدامی طناب صوتی درست در زیر



شکل ۶- طنابها و توده‌های سلولی و Zellballen بدوسط توارخ‌های همبندی باریکی که رنگ رتیکیولین را بخود گرفته است، محدود میشود رنگ آمیزی رتیکیولین سلئوسکی ۱۰۰ X

پوشش قرار میگیرد.

۲- اجسام گلووموس حنجره‌ای تحتانی که آنها نیز یک زوج بوده و بین شاخه‌های قدامی و خلفی اعصاب حنجره واقع اند [۸۴ و ۱۱۰]. اکثر تومورهای گزارش شده از اجسام گلووموس حنجره‌ای فوقانی است ولی این افزایش نباید بآن دلیل باشد که تومورهای ناحیه تحت گوتی را بالارنگوسکپی نمی‌توان باآسانی روشن کرد و بعلاوه از آنجا که غضروف تیروئید بین گلووموس حنجره‌ای تحتانی و مدخل حنجره قرار گرفته است ممکن است تومورهای آن را بنام تومورهای ناحیه کردن تلقی کرده و از نظر بالینی در ردیف پاراکانگلیونهای غیر کروموفینی ناحیه گردنی گزارش کرده باشند.

از نظر بالینی، در سیزده مورد مشاهدات زیر گزارش شده است: از نظر جنس ۶ بیمار مرد و ۷ بیمار زن بوده‌اند و بیماری از سن جوانی تا سن پیری دیده شد و سن اکثریت بین ۳۵ تا ۶۰ سال بوده است. طرف راست و چپ هر دو بیکسان گرفتار بوده ۹ بیمار ضایعه سوپرا گلووتیک و ۴ بیمار ضایعه سوب گلووتیک داشته‌اند. اندازه تومور معمولاً کوچک است و قبل از آنکه بزرگ شود علائم بالینی مریض را به بیمارستان هدایت مینماید. تومورها معمولاً با اندازه یک سانتیمتر تا ۱/۵ سانتیمتر است.

بزرگترین تومور گزارش شده توسط وترز و همکاران میباشد که $۱/۵ \times ۳ \times ۴$ سانتیمتر بوده است و این یک مورد استثنائی بوده است [۱۱]. علائم بالینی در بیماران عبارت بودند از: خشونت صدا، گرفتگی صدا، درد، اختلال بلع، تنگی نفس و گرفتگی هجرای تنفس و آدنوپاتی گردن. خشونت صدا شایع‌ترین علامت بوده است و بیش از ۶۰٪ موارد گزارش شده است. گرفتگی و احساس ناراحتی صدا نیز به همین نسبت است. در ۶ بیمار تنگی نفس دیده شد که یکی از آنها دو چارتنگی نفس شبانه بوده است. در دو بیمار دیسفاژی گزارش شده و در سه بیمار دردناکی اسپاسمودیک دیده شد و در یک بیمار علائم بالینی در یک مرد، عماله بصورت نورالژی عصب زبانی حلقی (زوج نهم) بوده است. برای این بیمار یک بار نوروتومی عصب جدیدی مزبور بعمل آمد ولی مجدداً ۵ سال بعد بعلت درد های ناحیه گلو و اختلال بلع و درد گوش مراجعه نمود. در معاینه مجددی که بعمل آمد هیچگونه ضایعه حنجره دیده نشد ولی دراز و ناگوسکپی یک حالت پری در پشت غضروف کریسکوئید مشاهده گردید که بیوپسی بعمل آمد ولی بیوپسی نکته غیر طبیعی نشان نداد و درد حنجره به وسیله کاربامازپین

(Carbamazepine) بهتر شد و اسدا تشخیص نورالژی تأیید گردید. دو سال بعد با وجود اینکه علائم بیمار چندانی تغییر نکرده بود ولی در امتحان حنجره توده‌ای در بالای گوت (Supraglottic) دیده شد و بیوپسی در این زمان تشخیص کمودکتومای تأیید نمود. نکته جالب آنکه در اکثر این بیمارانیکه دارای دردناکی اسپاسمودیک بودند با بلع، درد آنها شدیدتر شده است.

بیمار گزارش شده توسط دکتر دوباروس (DeBarros) بعنت نورالژی عصب حنجره فوقانی بوده است. بیمار گزارش شده توسط دکتر ووکل (Wöckel) و همکاران در ۱۹۶۵ نیز از نورالژی شکایت داشته است. بیمار مورد بحث ما نیز مدتها دارای چنین علائمی بوده است.

مدت بیماری تا قبل از عمل جراحی متغیر بوده است. کمترین مدت ۶ ماه بوده و بیمار در کمتر و فرز ۸ سال و بیمار ۱۳ سال. قبل از بروز علائم تومورال، ناراحتی‌هایی در گلو و یا گوش داشته است. نکته‌ای که باید توجه کرد آنستکه اغلب اوقات بعلت کوچکی تومور و ناآشنائی با نمای هیستونوژی آن ممکن است در بیوپسی اولیه ضایعه نادیده گرفته شود. در گزارش از ۱۲ مورد اولین بیوپسی را منفی گزارش داده‌اند و در دوم مورد تشخیص ضایعه دیگری بوده است [۱۱] و بنا بر این در موقع معاینه تومور حنجره باید بدین ضایعه توجه داشت. پاتولوژی این تومور جالب توجه است زیرا که بعلت نادر بودن آن اغلب اوقات ممکن است تشخیص داده نشود.

از نظر ماکروسکپی معمولاً توده‌ها کوچک هستند و اندازه آنها بندرت بیش از یک تا دو سانتیمتر میرسد. در مواردیکه تومور خصوصیت بدخیمی نشان دهد این اندازه ممکن است بزرگتر باشد. قوام تومور نرم و رنگ آن متغیر و عموماً خاکستری روشن است. تومور سبب بیحرکتی طناب صوتی میشود.

رشد تومور خیلی آهسته است. در موارد بدخیم متاستاز غدد لنفاوی ناحیه‌ای و گاهی متاستازهای دور دست دیده میشود. از نظر میکروسکپی نیز منظره تومور متغیر است. در موارد مشخص سلولهای توموری بشکل آشیانه‌های سلولی قرار گرفته که توده ظریفی از رشته‌های همبندی عروقی آن را محاصره کرده است گاهی از اوقات سلول بشکل صفحات نامنظم قرار گرفته که مقدار کمی رشته‌های همبندی بین آنها واقع است که شباهت زیادی به بافت اپی تلیالی داشته بطوریکه با اپیدرموئید کارسینوما اشتباه میگردد و گاهی از اوقات منظره لوله‌ای یا غدیدی در سلولهای توموری دیده میشود و بالاخره

در عده‌ای از موارد ساختمانهای عروقی بندری زیاد است که منظره تومورهای عروقی را بخود میگیرد. در این موارد توده سلولهای که بصورت اجتماعات گرد و یا نواری باهسته و زیگولرو سیتوپلاسم کف آلود دیده میشود (Zellballen) از خصوصیات تشخیصی تومور است [۹]. اشکال میتوزی بندرت دیده میشود، گرچه در بعضی از موارد مثل بیمار ما تعداد میتوز زیاد است.

در مواردیکه تومور متاستاز داده باشد پلی مرفیسم و خصوصیات بدخیمی زیادتر دیده میشود با اینحال نمای بافت - شناسی در عده‌ای از موارد کافی برای تعیین پیش‌بینی بیماری نبوده است.

معمولاً اپی تلیوم سطحی دست نخورده است و نواری همبندی ظرفی بین آن و تومور قرار میگیرد ولی گاهی اوقات ممکن است پوشش سطحی دچار نکروز گردیده و سطح تومور زخمی باشد که در اینصورت تشخیص مشکلتر میگردد. رنگ آمیزی اختصاصی رنگ آمیزی رتیکولین میباشد که برای تشخیص خیلی اهمیت دارد. در این رنگ آمیزی نواری همبندی که آشیانه - های سلولها را محدود میکند همچنین ارتباط نزدیک سلولها به عروق و بالاخره منظره‌ای که در تمام سلولهای این خانواده از جمله سلولهای اجسام کاروتید دیده میشود مشاهده میگردد. رنگ آمیزی پاس و موسی کارمن در اغلب موارد برای تشخیص افتراقی لازم است.

از خصوصیت سلولهای این تومور نمای میکروسکپ الکترونیک آن است [۲] با میکروسکپ الکترونیک دانشمندی سیتوپلاسمیک کوچک باغشاء متراکم اختصاصی دیده میشود و این مشابه گرانولهای ترشحی است که در سایر تومورهای اعضای غدد مترشحه داخلی از جمله هیپوفیز قدامی و سورنال ملاحظه میگردد و این یافته نشان میدهد که تومور دارای فعالیت آنزیمی است [۱، ۲ و ۸ و ۱۱] از آنجا که در بیشتر گزارشات مثل گزارش ما تشخیص وقتی داده میشود که تومور کاملاً برداشته شده و در نسج پارافینی ثابت گردیده است لذا مطالعات میکروسکپ الکترونیک در این دسته از تومورها نسبتاً کم است. مک آدام (Macadam) و سایر نویسندگان در باره ساختمان سلولهای تومورهای جسم کاروتید و فعالیت ترشحی و خصوصیات بافت‌شناسی آنها مفصلاً بحث کرده‌اند و ماهیت سلولهای کموسپتور و خواص فیزیوپاتولوژی آن بدقت مورد بررسی قرار گرفته است [۷ و ۳].

پاراگانگلیومهای غیر نرومافینی، باستثنای تومورهای جسم ژوگولر، کم و بیش خوش خیم اند و ندرتاً متاستازهای لنفاوی میدهند [۱۲]. اشکال متعدد تومور (Multiple) و اشکال بدون علائم بالینی که کاملاً خوش خیم و بطور تصادفی تشخیص داده میشوند نیز گزارش شده است [۶] ولی در مورد کمودکتومای حنجره شاید این استدلال صحیح نباشد و در اکثر گزارشات نمیتوان تعیینی بیش از ۳ سال را مشاهده کرد. عود در این بیماران دیده نمیشود. در گزارشی که دکتر ترزو همکاران داده‌اند ۱۵ ماه بعد از عمل لارنژکتومی تومور در محل عود کرده و دارای متاستازهای غده لنفاوی بوده است [۱۱] در بیمار ما از همان زمان مراجعه علائم متاستاز موجود بوده است گرچه خوشبختانه تا این زمان عود موضعی مشاهده نشده است. در گروهی از کمودکتومای حنجره که توسط کتر تگری (Thackray) و دکتر رانجر (Ranger) مطالعه گردیده و هنوز گزارش نداده‌اند دو مورد از بیماران در اثر متاستاز در گذشته ۲ بیمار دیگر در عرض چند سال متاستازهای نورست داشته‌اند [۱۱]. بنابراین بهتر است که این تومورها را بالارنژکتومی کامل بردارند و حتی الامکان بیماران تحت مراقبت دقیق قرار گیرند. در مورد رادیوتراپی و شیمی درمانی که در مورد بیمار ما انجام گرفته ما هنوز نمیتوانیم اطلاعات کامل بدیم.

خلاصه

یک مورد کمودکتومای حنجره شرح داده شده و گزارشات مطبوعات در این باره مورد بررسی قرار گرفت. بطور کلی کمودکتومای حنجره مشابه کمودکتومای سایر قسمتها از جمله کمودکتومای جسم کاروتید میباشد. گرچه اکثریت کمودکتوماها خوش خیم هستند ولی در باره کمودکتومای حنجره بعلاقی پتانسیل بدخیمی آن باید اقدام به درمان اصلی نمود و بیماران را شدیداً تحت مراقبت قرار داد. از نظر پاتولوژی تشخیص کمودکتومای حنجره مشکل است و اغلب با تومورهای شایع‌ترین ناحیه از جمله اپیدرموئید کارسینومها اشتباه میشود. فقط توجه پاتولوژیست و با کاربرد رنگهای اختصاصی و در صورت امکان مطالعات با میکروسکپ الکترونیک میتواند به تشخیص کمک کند.

تشکر - نویسندگان این مقاله لازم می‌دانند از همکاری و راهنمایی آقای دکتر تقی منتخب استاد محترم گروه گوش و حلق و بینی که اجازه دادند این بیمار مورد مطالعه قرار گیرد و شرح حال وی منتشر گردد تشکر نمایند.

REFERENCES

- 1- Becker, E. *Path. Europ.*, 1: 410, 1966.
- 2- Brisco, T. G. and Stehens W.E., *J. Cell Biol.*, 30: 563, 1966.
- 3- Glenner, G.G., Crout, J. R. and Roberts W.C., *Arch. Path.* (Chicago) 73: 230, 1962.
- 4- Harrison D F.N. Personal Communication, June 1972.
- 5- Hepplestone A , *J. Path and Bact* , 75: 461, 1958.
- 6- Korn, D., Bensch, K. Liebow A. N , *Amer. J. Path.*, 37: 641, 1960.
- 7- Macadam R.F., *J. Path.*, 99: 101, 1969.
- 8- Matinson F.D , *Arch. Otolaryng* (Chicago)., 86: 70, 1967.
- 9- Spencer H. Pathology of the lung. Pergamon Press. 1968.
- 10- Thomson S. Personal communication (August 1972).
- 11- Veters, C.M , *J. Path.*, 101: 259, 1970.
- 12- Willis R.D. Pathology of Tumors., 889, London., 1967.