

ضایعات قلبی لوسمی حاد با شرح يك مورد نارسائی قلب ناشی از این ضایعات

دکتر محمد حسین اردو بادی* دکتر ناصر کمالیان** دکتر محمود لسانی***

مقدمه - ضایعات قلبی در لوسمی‌ها اولین بار در سال ۱۸۷۹ بوسیله ویرشو (Virchow) شرح داده شد. آنچه ویرشو بررسی کرده و شرح داده است بیشتر متعلق به ضایعات قلبی لوسمی‌های مزمن می‌باشد. این نوع ضایعات در جریان لوسمی‌های حاد خیلی نادر است و کمتر مورد تجزیه و تحلیل قرار گرفته است. علت نادر بودن این ضایعات آنست که اولاً سیر سریع بیماری در لوکوز حاد وقت برای ارتشاح سلول‌های لوکوزی در اعضاء مختلف بخصوص میوکارڈ باقی نمیگذارد و بیمار بعلت خون‌ریزیهای منتشر و عفونت فوت میکند - ثانیاً احتمالاً قلب بعلت متابولیسم مخصوص و انقباضهای مداوم عضو مناسبی برای جایگزین شدن سلولهای لوکوزی نیست. از این گذشته بیشتر مطالعات ضایعات قلبی در لوسمی‌ها و آمارهای مختلف مربوط به آن، نتیجه اکتشافات اتوپسی است - نتیجه اینکه تقریباً در تمام موارد علائم و ضایعات مورد بحث جنبه آسیب شناسی دارد و میتوان گفت علائم بالینی ضایعات قلبی لوسمی‌های حاد تا بحال بطور قاطع شرح داده نشده است. علت اینست که صرف نظر از نادر بودن این ضایعات در همان موارد نادر هم علائم نارسائی قلب در بین علائم کم خونی و تب و حال عمومی بد بیمار کمتر جلب نظر کرده است و علائم نارسائی قلب در میان

* استاد بیماریهای داخلی دانشکده پزشکی

** دانشیار آسیب‌شناسی دانشکده پزشکی

*** استادیار گروه بیماریهای داخلی دانشکده پزشکی

و خامت میرفت و تنگ نفس ادامه داشت بطوریکه گاه احتیاج به استعمال اکسیژن پیدا می شد و بالاخره بعد از شش روز مریض ساعت یک بعد از ظهر روز ششم در تابلوی نارسائی شدید قلب فوت کرد .

شرح اتوپسی

گانگلیونهای زیر بغل و دو طرف و کشاله ران بزرگ بود .

شرح دستگاہها - ۱- گردش خون - در پریکارد ارتشاح لوکوزی وجود داشت . قلب بزرگ بود . ضخامت میوکارد در بطن راست ۴ میلی متر و در بطن چپ ۱۴ میلی متر بود . دریچه های تری کوسپید ۱۲ سانتی متر ، محیط دریچه میترال ۱۱ سانتی متر ، محیط دریچه آئورت ۷ سانتی متر ، آندوکارد جدارش شفاف و ظریف بود - کورونرها دارای مدخل عادی بودند آئورت سالم بود شرائین مزاتریک و کاروتید و کلیوی عادی بود .

۲- دستگاہ تنفس - حنجره و قصبه اثریه طبیعی بود در قاعده هردو ریه کانونهای متراکم وجود داشت قاعده ریه راست در بعضی نقاط چسبندگی داشت ، پرده جنب چپ نقاط خونریزی و حفره جنب راست مایع وجود داشت - گانگلیونهای مדיاستین بزرگ بود .

۳- شکم - معده و روده ها منظره طبیعی داشت . آپاندیس سالم بود کولون دارای جدار عادی بود . عروق مزاتریک ظاهر عادی داشت . کبد بزرگ بود بوزن دو هزار و پانصد گرم . سطح صاف برنگ قرمز قهوه ای در سطح برش ارتشاح دیده نشد . کیسه صفرا منظره عادی داشت . مجاری صفراوی باز بود . لوزالمعده قوام نرم و وارفته داشت .

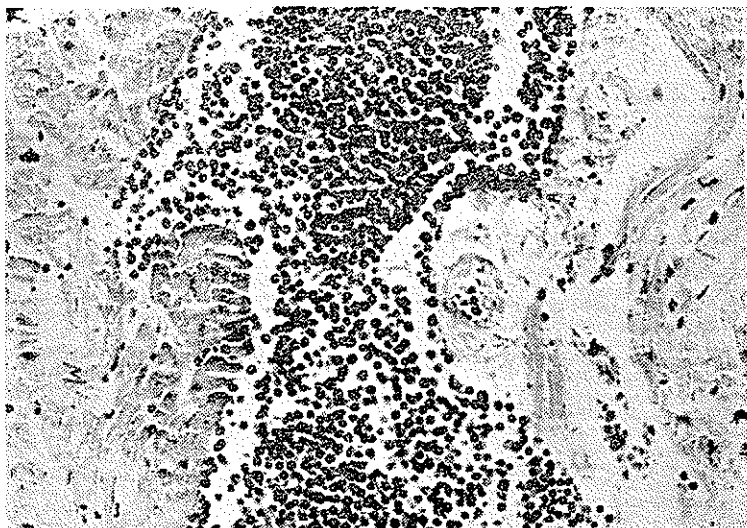
۴- غدد مترشحه داخلی - سورنال هردو باندازه و شکل عادی بود . تیروئید طبیعی بود .

۵- کلیه ها - کلیه چپ بزرگتر از عادی بود . قسمت قشری ارتشاح لوکوزی داشت . راههای ادراری خارج کلیوی عادی بنظر میرسید . کلیه راست و پروستات منظره طبیعی داشت .

- ۶- آلت تناسلی - بورس و بیضه‌ها و آلت طبیعی بود .
- ۷- مغز - پرده‌های نرم مخ در مقابل نیم کره پشت سری و نیم کره چپ مخچه خونریزی داشت .

شرح میکروسکوپی

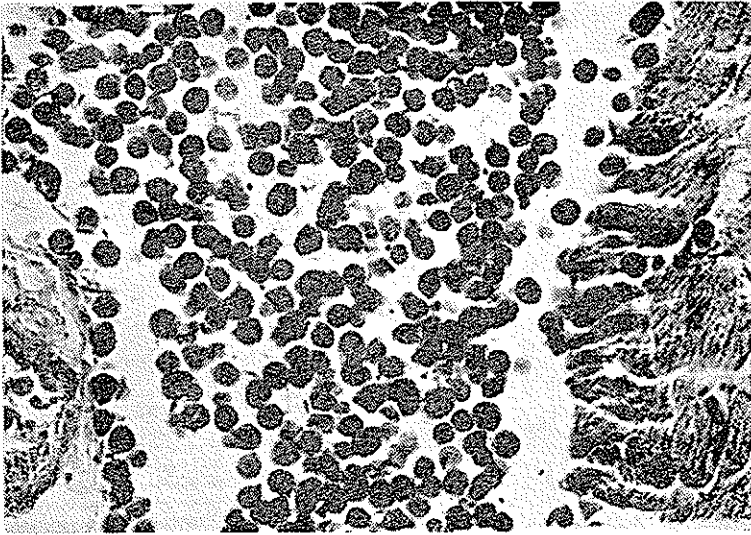
- ۱- ریه - در بعضی نواحی ارتشاح سلولهای بسک هسته‌ای آتی پیک بمقدار فراوان در داخل و جدار آلوئولها دیده شد . داخل عروق بافت از این نوع سلولها پر بود .
- ۲- میوکارد - رشته‌های عضلانی از هم جدا بود و جایجا در اثر ارتشاح سلول-های لکوزیک بشکل کانون جانشین رشته‌های عضلانی گشته بود . عروق میوکارد از سلولهای لوکوزی انباشته بود (شکل ۱ و ۲).



شکل ۱ - تصویر میکروسکوپی از میوکارد

- ۳- بهمین ترتیب اعضاء دیگر کیسه صفرا، طحال، غدد لنفاوی، صفاق، کلیه‌ها و عروق مزانتريك دارای ارتشاح لوکوزی و از سلول‌های لوکوزی انباشته گردیده بود .

- شریان کورونر انباشته از سلولهای لوکوزی .
- ارتشاح سلول‌های لوکوزی در بین رشته‌های عضلانی .
- رشته‌های عضلانی میوکارد در بالا و پائین توده سلولی ارتشاحی .



شکل ۳- بزرگ شده شکل ۱

بحث

از نظر شیوع ضایعات قلبی لوسمی بین آمارهای بالینی و آسیب شناسی اختلاف زیادی بچشم میخورد (۱) در واقع ضایعات قلبی لوسمی اعم از حاد و مزمن نادر نیست ولی علائم بالینی ضایعات قلبی بخصوص در لوسمی‌های حاد کمتر شرح داده شده است و میتوان گفت که اصولاً از نظر بالینی آماری وجود ندارد زیرا اغلب مصنفین علائم قلبی را بحساب کم خونی بسیار شدید گذاشته‌اند .

پروس و کیرسبوم (Kirschbaum and Preuss) در بین ۱۴۴۰۰ اتوپسی که ۱۲۳۴ مورد آن لوسمی بوده است ضایعات قلبی تمام لوسمی‌ها را ۳۴٪ گزارش کرده‌اند (۲) نگروت (۶) (Negrott) شیوع ضایعات تشریحی میوکارد را در همه لوسمی‌ها اعم از حاد و مزمن در حدود یک سوم میدانند . باگز ، وینتروپ و کارترایت (۳) در مطالعه بسیار جامعی که در ۳۲۲ مورد لوسمی حاد تا سال ۱۹۶۲ کرده‌اند ذکر می‌کنند که ارتشاح قلب بعلت ارتشاح میوکارد نکرده‌اند حتی صریحاً اظهار نظر کرده‌اند که ارتشاح میوکارد از سلول‌های لوسمی معمولاً علائم خاصی جز اختلالات الکتروکار- دیوگرافی ایجاد نمیکنند . مصنفین مزبور وجود علائم نارسائی قلب را در عده قلبی

از بیماران مربوط به کم خونی دانسته‌اند و حتی متذکر شده‌اند که در بعضی از این بیماران درمان کم خونی با انتقال خون موجب بهبود نارسائی قلب گردیده است .

روت ، ایزرائل و ویلکنسون (۴) (S. Raoth. M.C. Israëls. Wilkinson) در مطالعه‌ای که از ۵۸۰ مورد لوسمی حاد (که ۱۶۵ مورد آن اتوپسی شده است) در ۱۹۶۴ گزارش داده‌اند ۴ مورد نارسائی قلب و یک مورد انفارکتوس میوکارد ذکر کرده‌اند.

فور - لامی ، لارکان (۵) (Fovre. G. Lamy. P. Larcant. A.) در ۴۰ مورد لوسمی حاد که تحت نظر داشته‌اند ۴ مورد تظاهرات قلبی عروقی ذکر کرده‌اند.

لیس کن، فن کل اشتاین، برودی و بایزر (۶) (S.A. Lisken. Finkelsten D. Brody J and Bazser. L. H) مورد انفارکتوس میوکارد بعلت ترومبوز شاخه‌های کورونر ناشی از ارتشاح سلول‌های لکوزی شرح داده‌اند. بطور کلی تظاهرات قلبی لوسمی‌های حاد را در اثر ارتشاح سلول‌های لکوزی میتوان به ترتیب زیر شرح داد:

۱- علائم بالینی عبارتند از: بزرگی حجم قلب و سوفل سیستولیک نوک قلب و علائم نارسائی قلب مثل برجستگی و ضربان عروق گردن و کبد بزرگ و درد ناگهانی و علائم فونکسیونل بشکل تنگ نفس و سرفه که در موقع خوابیدن به پشت شدت می‌یابد، مخصوصاً وجود این نوع تنگی نفس وجه تمایز بین نارسائی احتقانی قلب و علائم قلبی کم‌خونی است ، دردق و سماع ریه علائم تجمع مایع در جنب و رالهای احتقانی قاعده ریه‌ها ممکن است شنیده شود .

رادیوگرافی احتقان ریه‌ها و بزرگ شدن قلب را در تمام جهات نشان میدهد اختلالات الکتروکاردیوگرافی از نوع تاکیکاردی ، اختلالات ریتم و همچنین بلوک دهلیزی- بطنی و بلوک داخل بطنی جزء علائم نسبتاً خوب الکتریکی ارتشاح لکوزی میوکارد ذکر شده است. سایر انواع آریتمیها مانند فیبریلاسیون دهلیزی و اکسترا-سیستول نیز ذکر شده است .

خلاصه

در این مقاله شرح حال بیماری ذکر شده است که ضمن تابلوی مشخص نارسائی قلب مبتلا به لوسمی حاد بود. تشخیص نارسائی قلب بعلت ارتشاح لکوزی میوکارد داده شده که در کالبد گشائی تأیید گردید. انتشارات پزشکی درباره ضایعات و علائم عوارض قلبی لوسمی حاد مورد بررسی قرار گرفته است و در پایان خلاصه‌ای از کلیه تظاهرات بالینی و رادیولوژی و الکتروکاردیوگرافی شرح داده شده است.

1- Sigurer, F. Localisation cardiaque tumoral et epenchimeut peri-cardique massive au lours d'une leucose aigüe type Negeli. «Som. hop. Pasis; 42; 32J0; 29 Dec 1966 »

2- Kirschbaum and Preuss; Leukemia : a clinical and pathological study of 123 Cases in a series of 14400 nécropsis. «Arch. Int. Med. 71:787 - Juw 1943.»

3- D. R. Boggs, M, Wintrobe and G. Artwright; The acute leukemias; analysis of 322 Cases and review of the literature. «Medecin, 44 163-225. Sept. 1962.

4- S. Roath; M. C. Israels and Wintrobe : the acule leukemias : the study of 580 patients «The Quart. J. of medecin : 33, 295-283. Ap. 1964.»

5- G. Faivre, P, Lamy, A, Lacran : Le Coeur des leucemiques. «Arch. M. leur : 48; 1156-1166. 1955.»

6- S. A. Liskan, D Finkelstein ; J. I. Brody ; L. H. Beizer. Myocardial infarction in acute leukemia. «Arch. Int. Med. Vol 119; 532 May 1967.»