

گزارش يك مورد سندرم گرانولوماتوز و گنر

(Wegener Granulomatosis)

نخستین بار کاینکربسال ۱۹۳۱ شرح حال بیماری را با ضایعات نکروزی مجاری تنفسی فوقانی همراه با علائم ریوی و کلیوی گزارش داد. بعدها و گنر سه مورد سنا به دیگر از این بیماری را که همراه با ضایعات نکروزی مجاری تنفسی و ضایعات منتشر عروقی کلیه ها و ریه ها بودند به تفصیل شرح داد و از این پس مجموعه علائم را سندرم و گنر نامیدند ضایعات نسوجی این سندرم نوعی آنژییت گرانولوماتوز نکروز دهنده میباشد که شروع آن معمولا از مجاری فوقانی تنفسی (مینوسهای صورت و حفره بینی و حلق) بوده و سپس بتدریج به ریه ها و کلیه ها منتشر شده و بیمار با علائم نارسائی کلیوی و یاریوی درسیگذرد.

شکل کلاسیک بیماری که بانسانی های سه گانه ریوی - کلیوی و ضایعات مجاری تنفسی فوقانی مشخص میشود در همه حال مشاهده نمیشود و در موارد دیگری تنها نشانه های ضایعات مجاری تنفسی فوقانی یا ضایعات ریوی و کلیوی مشهود میباشد از جمله شکلی از بیماری که به ضایعات حفرات بینی و مینوس های صورت محدود می باشد و فاقد سایر نشانه های ریوی و کلیوی است متخصصان گوش و گلو و بینی بخوبی می شناسند و در گذشته آنها اگر انوماتو مهلک ناحیه وسطای کام و صوت می نامیدند پس از ذکر این مقدمه اکنون بشرح یک مورد سندرم و گنر که در بخش گوش ، حلق و بینی بیمارستان پهلوی مشاهده است می پردازیم و تا آنجا که اطلاع داریم این نخستین گزارش از این بیماری است که در ایران منتشر میشود.

شرح حال بیمار - ح - ح . ۶ ساله کشاورز اهل اصفهان بعلت زخم سقف دهان و گرفتگی بینی و خروج چرک از بینی سمت چپ در تاریخ ۶/۱/۲۳ در بخش گوش و حلق و بینی بیمارستان پهلوی بستری میشود.

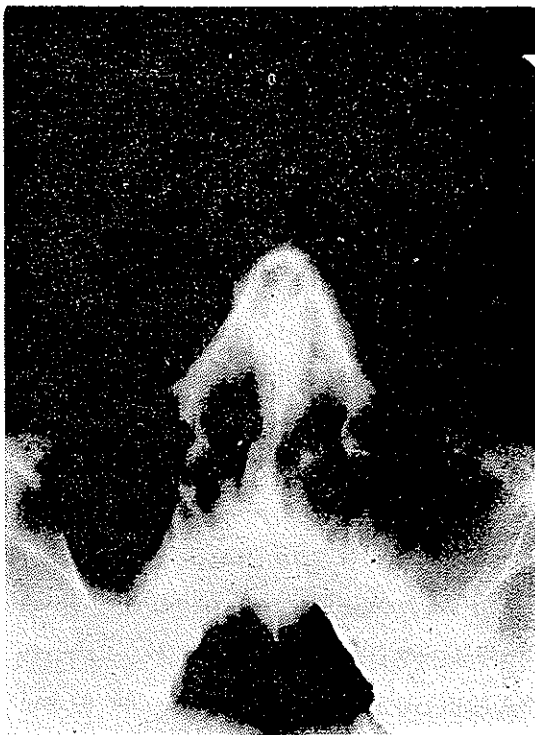سابقه بیماری: چهار ماه قبل مبتلا به سردرد طرف چپ و گونه چپ شده و در اصفهان به پزشک

• - استاد و رئیس بخش گوش و حلق و بینی بیمارستان پهلوی

•• - رئیس درمانگاه»

••• - استادیار»

مراجعه میکنند در آن موقع از بیمار رادیوگرافی سینوس ها بعمل آمده و تشخیص سینوزیت فکي سمت چپ داده شده و چندین بار سینوس چپ را شست و داده اند ولی چون چرك بینی قطع نشده و در علائم بیماری تخفیفی حاصل نیامده است از راه دهان سینوس فکي سمت چپ را عمل کرده اند . یک ماه بعد از عمل مجدداً گرفتگی بینی و خروج چرك از بینی بوجود آمده است تا اینکه از یک ماه قبل ابتدا در سقف دهان زخم کوچکی پیدا شده و بتدریج بوضع کنونی درآمده است . در سابقه شخصی و فامیلی بیمار نکته مهمی موجود نیست ده فرزند سالم دارد - اعتیاد ندارد . امتحانات فیزیکی: معاینه گوش و حلق و بینی و چشم .



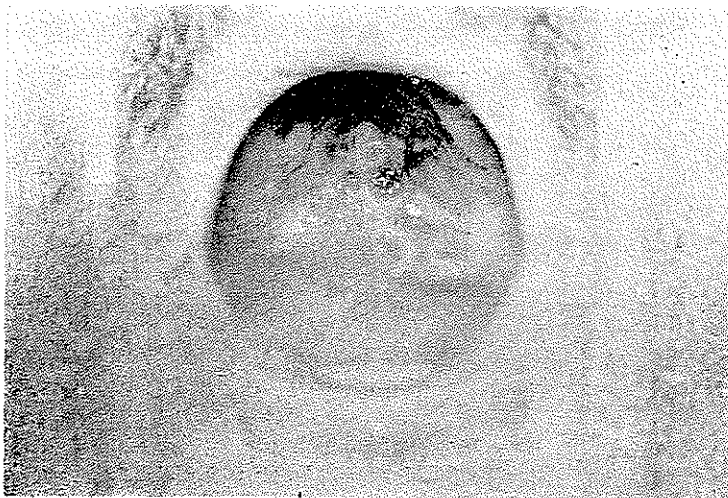
(شکل ۱)

نمای رادیوگرافی سینوس صورتی
بیمار مبتلا به بیماری و گنر

معاینه چشم و امتحان ته چشمی طبیعی گزارش شده است .

رینوسکپی قدامی سمپ چپ: ترشحات زرد رنگی روی مخاط وزیر کورنه تحتانی مشاهده میشود . قسمی که حفره بینی چپ کاملاً مسدود شده است معاینه حلق و دهان در سقف دهان در خط وسط بطول سه سانتی متر و عرض یک و نیم سانتی متر و عمق دوسانتی متر با حدود نامنظم دیده میشود در عمق زخم بافت نکروزه زرد رنگی مشاهده میشود و در معاینات روز سه پیشرفت نسبتاً سریع زخم بسمت چین های قدامی و جدا ر خلفی محسوس است . در موقع غذا خوردن احساس سوزش میکند . در معاینه حنجره نکته مرضی موجود نیست .

در تاریخ ۲/۳/۶۴ رنگ ادرار بیمار قرمز شده و بیمار موقع ادرار کردن سوزش احساس میکند. بالمس ناحیه کلیه‌ها دردی احساس نمیشود فقط لمس ناحیه مثانه حساس است تغییر رنگ ادراریکی دوز بعد بکلی از بین رفته است.



شکل ۲- ضایعه نکروز و گرانولوم سقف دهان

امتحانات پاراکلینیکی - امتحان ادرار وزن مخصوص ۱۰۲۰ - اوره درادراره ۱ گرم در لیتر در هر میدان میکروسکوپی ۳۰۰ گلبول سرخ و ۱۲ لکومیت داشته است. اوره خون و قند خون فرسول شمارش گلبول طبیعی گزارش شده است سدیم اتاناسیون ۶۶ میلی‌متر در ساعت اول و آزمون مرولوژی از نظر سیفیلیس منفی بوده است. اوروگرافی در تاریخ ۱۳/۲/۶۴ بعمل آمد نتیجه چنین گزارش شده است ترشح دو طرف شروع شده کالیس و حالب و لگنچه را نمایان ساخته که طبیعی است مثانه از ماده حاجب پر شده بر سطح تحتانی آن اثر مطنون به پروستات عظم یافته نمایان است در جدار مثانه چند تصویر مطنون به دیورتیکول کوچک نمایان است.

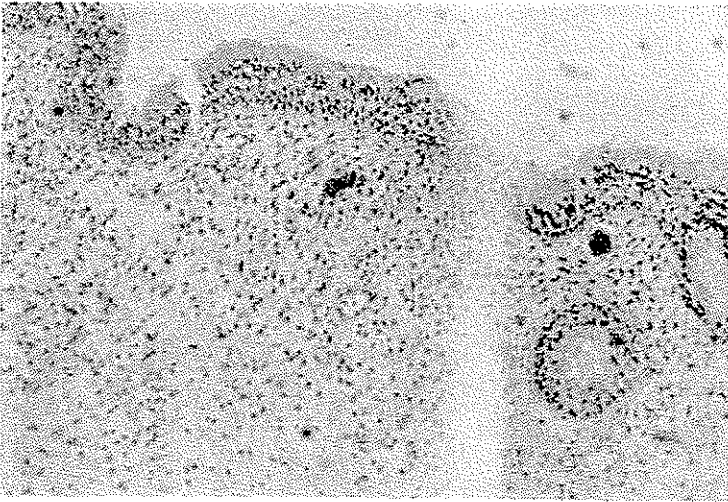
از بیمار دوبار بیوپسی بعمل آمد بیوپسی اول در تاریخ ۳/۱/۶۴ . شرح باکروسکوپی: نمونه ارسالی در دو طرف قرارداد.

ظرف شماره (۱) سقف دهان شامل چهار قطعه برنگ قهوه‌ای مایل بصورت دارای قوام نرم مجموعاً بابعاد ۱۰×۱۰ میلی‌متر.

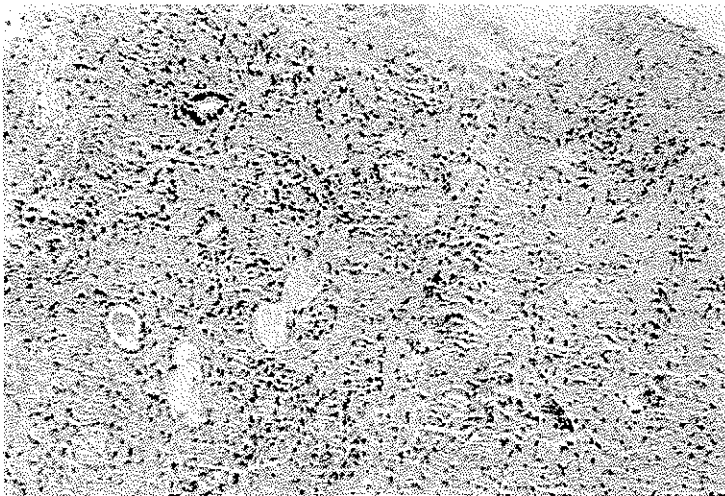
ظرف شماره (۲) حفره بینی شامل دو قطعه بزرگ کرمی با قوام نرم مجموعاً بابعاد

۱۰×۱۰×۱۰ میلی‌متر.

شرح میکروسکوپی - آزمایش ریزی بی برش های تهیه شده از بافت های ارسالی سفت دهان




شکل ۳- مجاور مناطق نکروتیک که خیز و ارتشاح سلولهای آماسی را نشان میدهد.



شکل ۴- ارتشاح آماسی با بقایای نکروز ساختمانهای غدی

وحفره بینی تغییرات پاتولوژیک مشابه بهمرا نشان میدهد که عبارتست از ساختمان نکروتیک بافت مخاط و غدد آن بدون اینکه واکنش خاصی وجود داشته باشد یک شریان قابل تشخیص

دارای نکروز دیواره وترومبوس داخل آن میباشد - در قسمتهای زنده بافت ارتشاح خفیفی از سلول های آماسی لنفو پلاسموسیت رمشا هده میشود علت نکروز بنظر انسداد دوطرفی شریانی است



شکل ۵- منطقه نکروز وسیع در دست چپ وبالا

بافت تومورال قابل تشخیص وجود ندارد واکنش نسجی مشخص سیفیلیس وجود ندارد رنگ آمیزی با سیل هانسن وباسیل کخ منفی است عارضه گرانولوماتوز وعارضه عروقی بابیماری گرانولوم سرک بار خط وسط سواقت دارد .

Processus inflammatoire necrosante fethal midline granuloma

بیوپسی مجدد در تاریخ ۳/۲/۶۴ از جدار وسط بینی بعمل آمد وتشخیص بالا تأیید شد . در سدی بیش از یک ماه که بیمار بستری بود ضایعه پیوسته در حال پیشرفت بود بطوریکه دراواخر اردیبهشت ماه چهل و شش ضایعه گرانولوم ونکروز تقریباً تمام قسمتهای کام را فرا گرفته وبسمت جدار خلفی حلق پیشرفت میکرد . حال عمومی بیمار بسیار خراب شد و ناگهان خونریزی نسبتاً شدیدی از محل ضایعه ایجاد شد متأسفانه بستگان بیمار حاضر به باقی ماندن بیمار در بیمارستان نشدند وباتابلوی بسیار وخیم بیمار بیمارستان را ترک گفت .