

آنوریسم تروماتیک و ممالجه آن

با استفاده از پیوندوریدی

از کارهای بخش جراحی یک بیمارستان پهلوی

جراحی عروق محیطی همزمان با ترقیات سایر رشته‌های جراحی و آنستزی به پیشرفت‌های سهمی نایل آمده است و امروزه امکان ترسیم بسیاری از ضایعات این عروق وجود دارد. موضوع این مقاله بحث در باره آنوریسم‌های تروماتیک و معرفی بیماری است که در بخش جراحی یک برای چنین ضایعه‌ای مورد عمل جراحی قرار گرفته است.

آنوریسم‌ها از نظر اتیولوژی انواع مختلفی دارند:

- ۱- آنوریسم‌های ناشی از آنومالی‌های مادرزادی
Congenital abnormalities
- ۲- آنوریسم‌های تروماتیک
Trauma.
- ۳- آنوریسم‌های ناشی از آترواسکلروز
Atherosclerosis and arterial degenerations.
- ۴- آنوریسم‌های سیفلیسی
Syphilis.
- ۵- آنوریسم‌های عفونی
Mycotic aneurysms.
- ۶- آنوریسم‌های ناشی از پولی‌آرتریت‌نودوزا
Polyarteritis nodosa
- ۷- آنوریسم‌های ناشی از تنگی شریان
Post-stenotic dilatation.
- ۸- آنوریسم‌هایی که بعلت نکروز طبقه وسطی شریان بوجود می‌آیند:

Cystic medial necrosis:

آترواسکلروز مهمترین عامل ایجاد آنوریسم محسوب میشود و در واقع بعد از تنگی، آنوریسم شایعترین عارضه آترواسکلروز بشمار میرود. سینفلیس، ضایعات التهابی، آنومالی‌های مادرزادی در ایجاد آنوریسم در درجه دوم اهمیت قرار دارند. بالاخره تروماتیسیم امروزه از علل شایع آنوریسم محسوب میشود. زخمهای سوراخ‌کننده مانند چاقو خوردگی یا شکستگی و بالاخره آرتریوگرافی از عوامل ایجادکننده آنوریسم‌های تروماتیک بشمار می‌روند. آنوریسم

ناشی از تروماتیسیم بیشتر از نوع کاذب است بدین معنی که جدار آنوریسم از جدار شریان بوجود نیامده است .

آنوریسم های تروماتیک برخلاف سایر آنوریسم ها که بیشتر موضع خاصی دارند بر حسب محل وقوع ضربه ممکن است در هر نقطه ای از بدن پدید آیند. ضایعات تروماتیک گاهی سبب پارگی کامل شریان میشوند ولی بیشتر فقط سوراخی در شریان بوجود میآورند. خونی که بخارج راه می یابد هماتوم بزرگی در اطراف شریان تشکیل میدهد بر حسب معمول گاهی سوراخ خارجی زخم خود بخود بسته میشود و گاهی طیب بدون توجه بضایعه عروق عمقی آن را سوتورسیکند. ولی رابطه هماتوم با شریان سوراخ شده برقرار میماند و بتدریج بر حجم آن افزوده خواهد شد و بیشتر در این مرحله است که بیمار دوباره بطیب مراجعه میکند و آنوریسم تروماتیک شناخته میشود .

علائم بالینی - همانطوری که گفته شد گاهی بیمار در ساعات اولیه بعلت ناچیز بودن زخم سطحی بجراح مراجعه نمیکند و گاهی عدم توجه جراح بضایعات عمقی علت ناشناخته ماندن ضایعه شریانی است. بر حسب معمول بیمار بعلت وجود توده سفت و دردناکی در موضع تروماتیسیم قبلی مراجعه میکند .

اگر آنوریسم بتدریج پیشرفت کند بعلت فشار روی وریدها و تنه اعصاب سجاور علائم نارسائی گردش خون وریدی در قسمت دیستال پدید میآید یا به بیحسی و حتی فلج عضو مربوطه منجر میشود. در ضایعات دیررس و پیشرفته گاهی بعلت فشار هماتوم حجم شریانهای دیستال ضربانی نخواهند داشت و عضو به ایسکمی دچار میشود و در معرض خطر گانگرن قرار میگردد. این توده حجم غالباً ضریان دارد و در سمع بر روی آن سوفل شنیده میشود . برای تشخیص قطعی و بررسی وضع آنوریسم و شاخه های جانبی ارتریوگرافی ضروری است. تشخیص افتراقی آنوریسم تروماتیک - فیستولهای شریانی - وریدی انواع سارکوم یا نوسورهای ضریان دار دیگر ممکن است با آنوریسم اشتباه شود. تاریخچه بیماری و ارتریو-گرافی تشخیص را مسجل خواهند ساخت .

عوارض آنوریسم تروماتیک:

۱- پاره شدن کیسه آنوریسم اولین عارضه این بیماری محسوب میشود که بعلت خونریزی شدید غیر قابل کنترل خطرناک و در بسیاری موارد کشنده است. ۲- ترومبوز عارضه شایعه آنوریسم است. جدا شدن لخته ها از داخل ساک و انتقال آنها بوسیله جریان خون

ممکن است به انسداد شریانهای دیستال منجر شود و علائم اسکین و بالاخره گانگرن در عضو پدیدآورد و گاهی موجب از دست رفتن عضو مربوطه شود.

درمان - آنوريسم های تروماتیک فقط با درمان جراحی قابل معالجه میباشند در ۱۵۰ سال قبل لیگاتور شریان بازویی برای درمان آنوريسم این ناحیه توسط Aetius انجام شده است از آن تاریخ تا کنون برای درمان این بیماران روشهای مختلف جراحی پیشنهاد گردیده است. امروزه بهترین درمان برای آنوريسم شریانهای سطحی برداشتن همه ساک آنوريسم و ترمیم شریان بوسیلهٔ پیوندهای وریدی آتوژن ذکر شده است. در موارد نادر میتوان بعد از برداشتن ساک و ناحیه آسیب دیده شریان در صورتیکه طول ناحیه آسیب دیده زیاد نباشد دوشریان را بیکدیگر دوخت.

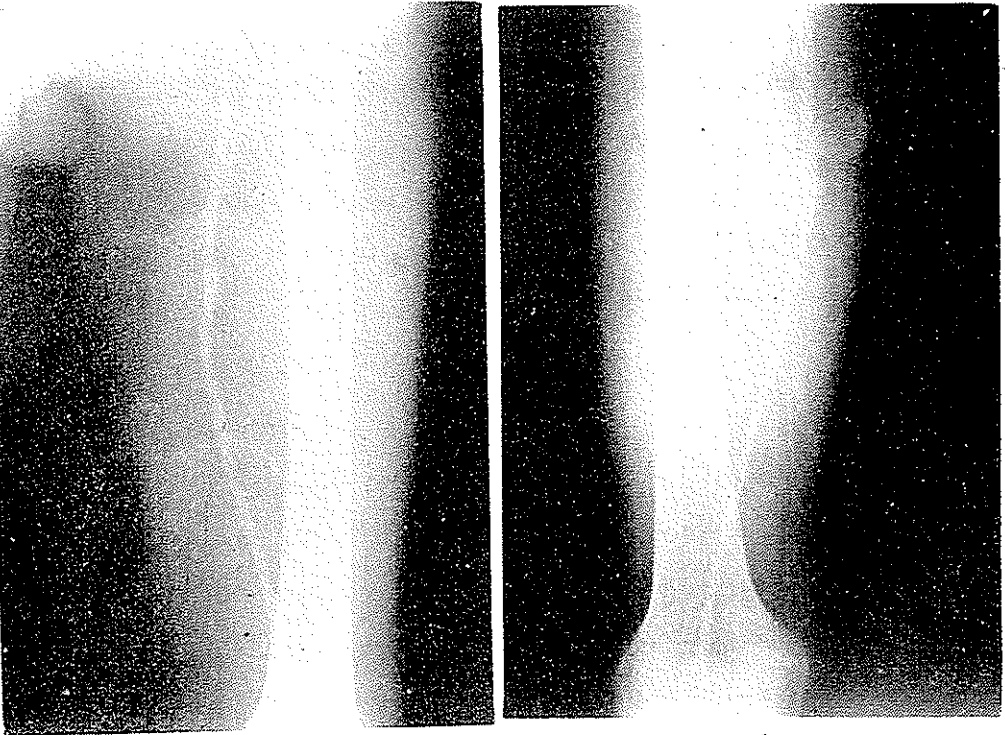
معرفی بیمار :

بیمار آقای الف. ک. ۲۸ ساله اهل شاهرود شغل آموزگار. در تاریخ ۱۳ تیرماه ۴۰ با تشخیص آنوريسم تروماتیک در شریان رانی سطحی در بخش یک بیمارستان پهلوی بستری میشود. بیمار یکماه قبل از ورود به بیمارستان در حین نزاع ضربه چاقویی در $\frac{۱}{۴}$ فوقانی ران دریافت میدارد. زخم ابتدا خونریزی بالنسبه شدیدی داشته است و بدون هیچگونه بررسي عمقی فقط پوست با چند بخیه دوخته میشود و روزهای بعد به تدریج در این ناحیه تورسی پدید میآید که روز بروز بحجم آن افزوده میشود مصدوم به بیمارستان شاهرود مراجعه میکند و با تشخیص آنوريسم تروماتیک به بیمارستان پهلوی بخش جراحی یک منتقل میشود.

در معاینه در سطح داخلی ثلث فوقانی ران چپ توده ای بحجم یک پرتقال قابل لمس بود که قوام آن سخت بوده و بر روی آن ضربان لمس و موفل شنیده میشود. در انتهای اندام تحتانی علائم نکروز یا نارسائی جریان خون دیده نمیشد. ضربان شراین پوپلیته و پشت پائی در این اندام حس نشد. برای مشخص کردن وسعت ضایعه ارتیوگرافی بعمل آمد.

(شکل ۱) بر روی کلیشه رادیوگرافی مادهٔ حاجب بطور مشخص از دو سوراخ جانبی در یک ارتفاع از شریان رانی خارج شده و هر یک حفره ای را معلوم ساخته اند. بیمار در تاریخ ۲۴ تیرماه ۱۳۴۵ مورد عمل جراحی قرار گرفت ابتدا شریان در بالا و پائین ضایعه تشریح و امکان کنترل خونریزی حاصل گردید. وبعلاوه حفرهٔ آنوريسم باز شد و تمام لخته ها خارج گردید. قسمت مصدوم شریان بطول پنج سانتیمتر رزکسیون شد و پیوندوریدی با استفاده از

وریدصافن داخلی جانشین نقصان شریان گردید. عواقب بعد از عمل بدون عارضه گذشت. ارتریوگرافی دو ماه بعد از عمل جهت کنترل وضع گرف بعمل آمد.



شکل ۱

شکل ۲

(شکل ۲) بازبودن گرف و عمل موفقیت آمیز را مسلم ساخته است. اکنون در حدود یکسال از تاریخ عمل میگذرد و شریانهای اندام مربوطه در تمام مواضع ضریان طبیعی خود را دارند و بیمار هیچگونه شکایتی ندارد.

نتیجه - اعمال جراحی سابق مانند بستن شریان و یا منجر نمودن جریان خون از محل ضایعه برای بیمار خالی از خطر نبود و گاهی به گانگرن و قطع عضو منجر میشد. امروزه برای ترمیم ضایعات شریانی بخصوص در ضایعات تروماتیک شریانهای سطحی از پیوندهای وریدی اتوژن استفاده میشود و تاکنون از این اعمال نتایج خوبی تحصیل شده است.

REFERENCES

- 1- Erickson, J. E Observation on Aneurysm, London.
- 2- Kinmonth, J. B, Rob, C. G and Simeone, F. A (Vascular Surgery 1962).
- 3- Rob, C. G and Kenyon, J. R (1960) Brit. med. J., 1, 1384.
- 4- Zech, R. K and Merending, K. A (1954) Amer. J. Surg. 20, 1150.