

## رتیکولووزهای بدخیم کودکان و بررسی يك مورد جالب آن

بیماریهای رتیکولوآندوتلیال را با اسم رتیکولوز میخوانند. بافت رتیکولوآندوتلیال در جذب چربیها، دفاع بدن در برابر هجوم میکروباها، ماکروفاژی، متابولیسم سواد چربی و غیره دخالت دارد.

بطور خلاصه تقسیم بندی رتیکولووزها بدین قرار است:

### ۱- انواع خوش خیم:

- التهابی و غیر ویژه؛
- واکنش نسبت به انگلها و داروها؛
- بیماریهای مستقل رتیکولوآندوتلیال؛
- رتیکولوز باسربار چربی.

### ۲- انواع بدخیم:

- اشکال هماتوژنیک:
- جایگزینیهای مختلف، غدد لنفاوی (آلنگها)، طحال، پوست، سنج و استخوانها
- بیماریهای عمومی بافت رتیکولوآندوتلیال.
- واکنش التهابی غیر اختصاصی: آماس تند یا کهنه‌ی غدد لنفی (در مرض پنچول گریه و نیکلاناور مزمن دیده میشود. در هموکروماتوزها و سببهای مختلف دیگرمانندسل، ریکتزیزوز، سیگاوانلا، متونوکلئوز عفونی و لیشمانیوز.
- ماستوسیتوز، سارکوئیدوز، گرانولم، اتوزینوفیلی، اسراض مستقل و موضعی دستگاه رتیکولوآندوتلیال میباشد.

### ۳- رتیکولووزها باسربار چربی:

- مرض هندیولر کریستیان، گزانژیوماتوزها، مرض گوشه، اختلال سربروزیدها، نیمان - پیک و بیماریهای دیگر.

رتیکولوزهای عمومی بسته دسته تقسیم میشوند: رتیکوهیستئوسیتومنوسیتی کازال، مرض لترر- سیوه و لکوزمنوسیتی.

تقسیم بندی های متعدد دیگری هم وجود دارد که از ذکر آنها و اطاله کلام خودداری میکنیم. در سالهای اخیر بویژه رتیکولوز نوزادان و کودکان مورد بررسی دقیقی قرار گرفته است که ساسمخصات برخی از آنها را ذکر میکنیم:

**لترر- سیوه (Leterer-Siwe)** بسال ۱۹۳۲، در یک نوزاد ۶ ماهه یک رتیکولوز عمومی را توصیف کردند که بنام آنها معروف شد. امروزه بیماری لترر- سیود را با اسم رتیکوهیستئوسیتی حاد میخوانند. این عارضه در نوزادان بصورت خیلی تند ظاهر شده بصورت مرگ میرود و علائم عمومی آن سائل لکوز حاد میباشد ولی برخی نشانه های ویژه هم برای آن وجود دارد که بشرح آن می پردازیم.

**۱- نشانه های عمومی** - علائم مرض همواره شدید است بندرت ممکن است تب وجود نداشته باشد؛ خونریزی همواره شدید و فراوانست، بشکل لکه های ریز و کوچک جلدی و مخاطی، رعاف، خونریزی ته چشم و غیره.

**۲- نشانه های جلدی** - علائم جلدی مرض بوفور دیده میشود و بیشتر بصورت چند شکلی (پلی مرف) میباشد. نشانه های جلدی بصورت خونریزی، اگزانتهم های ماکولی، پاپولی و بدون خارش میباشد.

گره های زیر جلدی زرد رنگ، قهوه ای یا بنفش میباشد که در تنه یا روی پوست سر دیده میشود.

این تظاهرات بسبب افزایش شدید هیستئوسیتها و نفوذ آنها در پوست دیده میشود.

**۳- علائم کبدی و طحال و غده ای** - طحال خیلی بزرگ شده حتی تا لگن خاصره میرسد. توام آن سخت و مسطح صاف میباشد. کبد یکی دو انگشت از کنار دنده ها تجاوز میکند. آماس و بزرگ شدن غدد لنفاوی، عمومی پراکنده وجود دارد. کبد، طحال و غدد لنفاوی در دوران استقرار مرض آشکارا بزرگ هستند.

آسیب کبد و طحال ممکن است ایجاد یک یرقان انسدادی یا فشار سیاه رگ باب را

ایجاد کند.

**۴- تظاهرات استخوانی** - بیشتر بصورت دردهای استخوانی و ورم است که بیشتر در استخوان جمجمه ملاحظه میشود. در پرتونگاری استخوانهای بازو، لگن و جمجمه انحلال استخوانی، حفرات منفرد یا متعدد را نشان میدهد.

گودالها یا حفرات ایجاد شده در استخوانها حجم متوسطی دارند.

**۵ - تظاهرات یا نشانه های ششی** - نشانه های ششی بوفور ملاحظه میشود و خطرها آنها متغیر است در برخی موارد سبک و گاه سخت و جدی یا خطرناک است ( بعلت تنگی نفس ، اختلالات عملی و غیره) .

پرتونگاری ریوی معمولاً یک تصویر شبک یا گرهی را نشان میدهد که در اثر راه یافتن رتیکولوز هیستوسیتها در جدار حبابچه های ششی است . در برخی موارد آشفته گی ششی بسبب شدت نفوذ سلولهای هیستوسیت در پارانشیمشش و ایجاد حبابهای آمفیزم وجود دارد .

**۶ - تغییرات خونی** - در ابتدای مرض ممکن است نشانه های مسمی در خون محیطی موجود نباشد ولی بتدریج این نشانه های آن ظاهر شود . کم خونی شایع است ، گویچه های چند هسته ای معمولاً زیاد میشوند و حتی گاهی از صد هزار فراتر میروند . در ششی مرض فرسول خونی تغییر میکنند یعنی متوسیتها افزونی ( ۵۰-۶۰٪) سی گیرند که از نظر شکل غیر عادی هستند . ولی در ۳ درصد رتیکولوزهای بدخیم فرسول خون عادی است . در برخی موارد نیلویلاستوز شدید در مغز استخوان وجود دارد . آدنوگرام هم سلولهای رتیکولی و هیستوسیتی را نمودار میکند . در بافت طحال و کبد هم همین ستاره دیده میشود تنها عضوی که از نفوذ یاخته های هیستوسیتی سالم میماند کلیه ها است .

**مشی بیماری** - مرض لترر - سیوه عاقبت بدو سرگباری دارد یعنی بزودی با خونروی و تب زیاد کودک را تسلیم سرگ میکنند . مواد ضد میتوز ( رادیوسفور ، میکروفسفامید و ۶ - مرکا پتوپورین) بطور موقت اثر میکنند یعنی مشی را طولانی میگرداند .

### اشکال بالینی رتیکولوز هیستومونوسیتوز

اشکال گونا گونی از این مرض در اثر نفوذ و غلبه سلولهای بدخیم در اندامها ملاحظه میشود .

**۱ - پنمور تیکولوز تاوئی ژوئین ماری** - این نوع از بیماری در نوزادان بیشتر دیده میشود و بیشتر آمیبهای آن در شش و پوست جای میگیرد . نشانه های پوستی در تنه و شکم بصورت پاپولهای قرمز عدسی شکل مخلوط با لکه های خونروی است این تظاهرات جلدی زرد قهوه ای و کف آلود است و شباهت زیادی به آسپیری دارد که مشع خردل در روی پوست ایجاد میکند .

علائم ریوی مشرف بسایر علائم است بصورت سرفه های یاغی ، تنگ نفس تدریجی یا ناگهانی میباشد که بسبب ایجاد پنموتراکس یا آمفیزم میان سینه است . طحال مختصری بزرگ با طبیعی است . آدنوپاتی آشکار و تب وجود ندارد ولی آزمایش خون بویژه مغز استخوان عناصر غیر عادی یاخته های رتیکولی را نشان میدهد و قرابت آنها با مرض لترر سیوه نمودار بیسازد .

**۲ - رتیکولوز هیستومونوسیتی نوزاد باگز انتم های جلدی** - در این شکل

گزانتموهای جلدی همراه نشانه های خونی است. روایه (Royer) بسال ۱۹۵۸ دوسمورد از این شکل را دیده وبنام گزانتمولوسمی نوزاد نامگذاری کرده است. در بیماران روایه مرض رکلینگ-هوزن هم توأم با عارضه یاد شده بوده است. همراه شدن رتیکولوهیستئومنوسیتی توأم با مرض رکلینگ هوزن در تعداد زیادی از افراد خاندانها ملاحظه شده است که بیشتر مبتلایان در سنین ابتدائی تلف شده اند.

گزانتموم جلدی این بیماران برنگ زرد یا ستری است. فشار شیشه آنها را بهتر نمایان میسازد. معمولا اندازه گزانتموم بقطر ۱-۲ میلیمتر است واز یکسانیت متر تجاوز نمی کند. در-درجه اول در سروسورت دیده میشود سپس در قسمتهای دیگر (تنه) کفل، فرج و انتهاها گسترده میشود. بافت برداری از گزانتموها سلولهای کف آلود متعدد که از کلسترول درست شده ملاحظه میگردد.

رتیکولزهیستئوسیتی گزانتمی مشی نسبتاً طولانی تری دارد و سرحل توقف و بازگشت در آن دیده میشود که چندماه تا چندسال طول میکشد. برخی از گزانتموها خودبخود خوب میشوند و بعضی دیگر منجر به رتیکولز بدخیم میگرددند.

۳- همراه شدن رتیکولزهیستئومنوسیتی گزانتموسی با بیماری رکلینگ هوزن همچنین توأم شدن نوروفیبروماتوز با گزانتمولوسمی باثبات رسیده است که بیشتر بصورت خانوادگی است. خواهر یک بیمار دارای گزانتموم و لکه های شیرقهوه ای با حملات صرعی بوده است. در خاندان یک کودک مبتلای دیگر هم ۶ کودک دچار رکلینگ هوزن بوده اند. گزانتموهای جلدی توأم با نوروفیبروماتوز خانوادگی با اسم سندرم برن هیم (Bernheim) معروفست. احتمال می رود که در نیمی از موارد رتیکولوزها لکه های شیرقهوه ای وجود داشته باشد (لکه های شیرقهوه ای نماینده ی دانه های نوروفیبروماتوز است، بافت برداری هم آنها نشان داده است).

موریکان (۱۹۶۰) دریک دختر بچه ی ۷ ساله که بعد از تولد مبتلی به رتیکولز با فزونی سنوسیتها، کبد وطحال بزرگ و گزانتموم بوده تعداد زیادی لکه های قهوه ای رنگ دیده است. در برخی موارد نشانه های جلدی رتیکولز دیده شده است دریک نوزاد که آسیبهای جلدی زیاد در سوقع تولد داشته بعلاوه غدد لنفی، کبد و طحال بزرگ بودند. در موارد دیگر غیر از عوارض جلدی واحشائی حفرات استخوانی دیده شده است.

هولی هوگ در ۱۹۶۰ دریک نوزاد مرده مبتلی به مرض لترر- سیوه گرهای جلدی را

دیده است.

### تظاهرات جلدی ریتیکولز همواره مادرزاد است

دانه‌های گرهی جلدکم و بیش عمیق بوده و در ضخامت پوست جای میگیرند. اندازه‌ی آنها از یک ارزن تا بزرگی یک بادام میرسد.

عناصر جلدی ممکن است بصورت تاوولی چرکی پوشیده شده از فلسها باشد.

پورپوراهای اکیموزی و خونریزی جلدی هم مشاهده میشود. این عوارض جلدی گوناگون ممکن است در یک بیمار مشاهده گردد.

بنظر برخی از دانشمندان ریتیکولزهستیوسیتی با مرض هندشولر کریستیان و گرانولم ائوزینوفیلی مربوط است که ماروابط و علائم مختصری از آنها را یاد میکنیم.

### بیماری هند شولر کریستیان

این عارضه بیشتر در دوران دوم کودکی دیده میشود ولی ممکن است در هر سنی مشاهده گردد.

چهار علامت عمده آن عبارتند از: آسیبهای استخوانی (حفرات جمجمه و سایر استخوانها) دیابت بی‌سزه (بعلت نفوذ بافت گزانتوسی در هیپوتالاموس)، بیرون آمدن یک یا دو طرفی چشم و اختلالات رشدی. بعلاوه عوارض ریوی بشکل فیروز، دانه‌های ارزنی و لانه‌زنبوری (بسبب نفوذ یاخته‌های کف آلود)، آزارهای جلدی مشابه لتر-سیوه و گزانتوم‌ها دیده شده است. همچنین آسیبهای کبدی، طحالی، غدد لنفی و افزونی کلسترل خون دیده میشود. **بافت شناسی** - در هندشولر کریستیان نفوذ یاخته‌های کف آلود و سربار کلسترل ملاحظه میشود (افزونی کلسترل با افزونی یاخته‌ها کف آلود رابطه ندارد). مشی مرض هندشولر-کریستیان خیلی آرام است گاه متوقف میشود و بکلی درمان سی پذیرد در برخی موارد شدید گشته با عوارض عفونی جاری بیمار را بطرف سرگ سی کشاند.

در نوزاد مرض شولر کریستیان بشکل تند و نظیر لتر-سیوه درمی آید (تب شدید، طحال و کبد بزرگ، عظم غدد لنفاوی و حفرات متعدد استخوانی). بافت شناسی سربار یاخته‌های ریتیکولی و کلسترل نشان میدهند.

در ۱۹۶ گادوش دریک نرسیده علائم هندشولر کریستیان را بدین قرار توصیف کرده است: ضایعات پوستی گرهی در پوست سرواندامها آدنوپاتی کوچک، کبد بزرگ، تصاویر شبک در ریه و حفرات استخوانی (در پرتونگاری). نوزاد مبتلی یک ماه بعد فوت کرده است. امتحان بافتی گرههای جلدی سلولهای کف آلود را نشان داده است.

### گرانولم ائوزینوفیل

در افراد نوجوان و بالغ دیده میشود معمولا در روی استخوانها (سر)، بهره‌ها و استخوان

ران و ساق پا) دیده میشود. از نظر بافتی ناحیه آزرده افزایش رتیکولو هیستوسیتها را با واکنش اتوزینوفیلی نشان میدهد. مشی مرض معمولاً خویست ولی گاهی بصورت شدید تر با علائم عمومی درمی آید (با آسیبهای جلدی، عوارض شبک ششها و آدنوپاتی عمومی، دیابت بی مزه بعلت آسیبهای گرانولمی در ناحیه تو برو کف بطن سوم). بنابراین اشکال شدید گرانولم اتوزینوفیلی با هندشولرولتر - میوه قابل اشتباه است.

**رتیکولر هیستوسیتی کازال** - یک مرضی است بین هوچکین و رتیکولوسارکوم که نشانه های آن عبارتند از: بزرگ شدن غدد لنفی سطحی و عمقی، طحال و کبد بزرگ، اشکال عمقی آن باتب، درد شکم، تبهای نوسانی و بزرگ شدن غدد لنفی روده بند همراه است که با کاشکسی (لاغری مفرط) بیمار را تسلیم سرگ میکند و در اتوپسی علائم آن آشکار میگردد.

لنفوگرافی و پرتونگاری روده ها نیز برای تشخیص سودمند است. اشکال گوارشی آن ممکن است مثل سرطان معده سیر کند.

ممکن است این عارضه به لگوزمنوسیتی که خیلی وخیم است تحول یابد. هنوز چگونگی این تحول معلوم نشده است.

اخیراً مواردی از رتیکولرها را ذکر کرده اند که تنها همراه نشانه های ششی (ریوی) بوده است یعنی با وجود نشانه های ریوی در پرتونگاری (دانه های متعدد، تصویر شبک و غیره) که تنها بوسیله بافت برداری ریوی نشانه های آن هویدا گشته است بعید نیست که این اشکال نیز در جریان مشی خود تغییراتی نمودار سازند. هنوز مشاهدات کافی در این باره وجود ندارد.

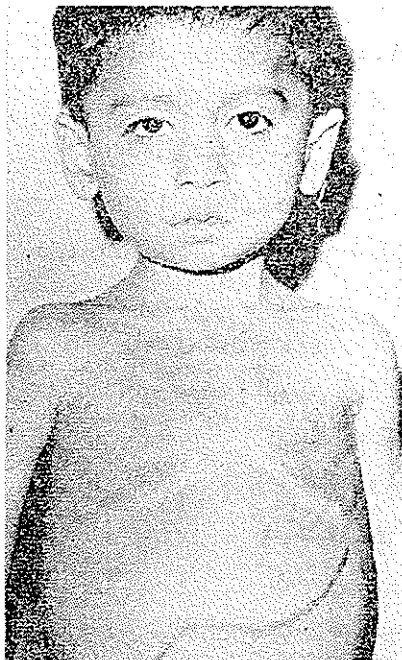### مشاهده ما

بیمار ۴ ساله اهل وساکن رشت. بسبب یرقان شدید و طولانی دردهای شکمی وضعف و لاغری در تاریخ ۱/۹/۴۴ در بخش عفونی کودکان بیمارستان پهلوی بستری شده است.

**سابقه بیماری** - چهار ماه قبل بعد از چند روز دچار زردی میگردد. ادرار پررنگ و مدفوع کمرنگ بوده است چندی بعد از زردی به سرخک مبتلی میشود که ۲ روز بعد از درمان بهبود می پذیرد. دو ماه پس از آغاز یرقان به بیمارستان دولتی (بخش عفونی) رشت مراجعه میکند چون پس از ۴ روز نتیجه ای از درمان نمی گیرد به تهران اعزام میگردد.

**سابقه شخصی و خانوادگی** - زایمان، تغذیه و رشد تادومالگی طبیعی بوده از آن پس دچار تبهای نامرتب لاغری، بی اشتها می میگردد. بسیاه سرفه و سرخک مبتلی گردیده و

سه بار واکسن و بازده است پدر و مادرش سالمند و نسبت خویشاوندی ندارند ، یک برادر سالم دارد .



شکل ۱- عکس کودک در بدو ورود به بخش عفونی

**علائم بیماری در حین مراجعه - حال**  
عمومی بیمار خوب نیست تب ندارد. روی گونه ها چند لکه کوچک آنژیومی دیده میشود . در پشت پلکها، وسط انگشتان دست و پاها بویژه در کشاله ی ران گزانتومهای زرد، شتری رنگ دیده میشود .

**آزمایشات بالینی - پوست و مخاط چشمها**  
و دهان زرد رنگ است . کبید خیلی بزرگ و سفت بوده و بیش از ۰ انگشت از کنار دنده تجاوز می کند .طحال قابل لمس بوده قوام عادی دارد . بیمار خیلی لاغر است و عضلات صغریافته و نحیف دارد .

ادرار پررنگ میباشد ولی مقدار آن طبیعی است گاهی قادر به نگهداری ادرار نمی باشد .

انعکاسهای وتری در پاها و دستها ضعیف ولی رفلکسهای جلدی ، شکمی و کف پائی سالم است . ولی رشد روانی کودک عادی نیست و بنظر میرسد که مربوط به کسالت طولانی وی میباشد .

چند لکه جلدی تیره رنگ (بیگماتامیون) در پشت و برخی نواحی شکم دیده میشود . قلب و عروق سالم است .

**آزمایشهای زیستی - آزمایش ادرار در دونوبت آلبومین تراس نشان داده و از نظر قند و آزمایش سلول شناسی عادی بوده است .**

**فرمول شمارش -** گویچه های سرخ ۳۸۵۰۰۰۰ ، گویچه های سفید ۷۶۰۰ ، هموگلوبین ۰.۵٪ ، اتوزینوفیل ۱٪ ، باتونه ۱٪ ، سگمانته ۶۶٪ ، انفوسیت ۳۳٪ ، ونوسیت ۳٪ .  
**تستهای کبیدی -** واندنبرگ مثبت ، بیلی روبین کلی ۱۲۰ میلی گرم در لیتر ، بیلی روبین مستقیم ۹۸ میلی گرم در لیتر و غیر مستقیم ۲۲ میلی گرم در لیتر ، تیمول ۱۰ واحد و سفالین کلسترل +++ S.G.O.T. ۲۲ واحد در ساننیمتر کعب سرم ؛

S.G.P.T. ۲۲۰ واحد در هر ساننیمتر کعب سرم ؛

**آزمایش باردوم ادرار -** آلبومین تراس و سایر عناصر عادی است .

- کالسیم خون ۰.۲ میلی گرم درلیتر؛ فسفر ۴ میلی گرم درلیتر .
  - قند خون ۰/۸۸ /گرم درلیتر .
  - سدفع استرکوبی لین ، چربی وعناصر غیرعادی ندارد ولی رنگ آن خاکستری است .
  - زمان پروترومبین ۴ ثانیه فعالیت آن ۸۱٪ ، زمان سیلان ۲/۵ دقیقه وزمان انعقاد ۵/۰ دقیقه-فسفاتاز قلیائی ۱۵ واحد بودانسکی .
  - در فرمول شمارش مکرر تنها کم خونی متوسطی ملاحظه شده است .
- در بزل مغز استخوان** - مغز استخوان پرسلول است . واکنش اریترو بلاستی وجود دارد یاخته های سوشارژی مورد تأکید بخش دیده نشده است .

## طبیعی

کاسترل خون : ۴/۵ گرم ، لیتر	(۲-۱/۵ گرم)
الکتروفورز : آلبومین ۴۲/۸٪	۷۲-۵۵٪
گلوبولین آلفا یک ۷/۷٪	۶-۲٪
» آلفادو ۱۲/۸٪	۹/۵-۳/۵٪
بتایک و بتادو ۱۶٪	۱۲/۶-۸/۶
گاما گلوبولین ۲۱/۷٪	۲۲/۶-۱۳/۶

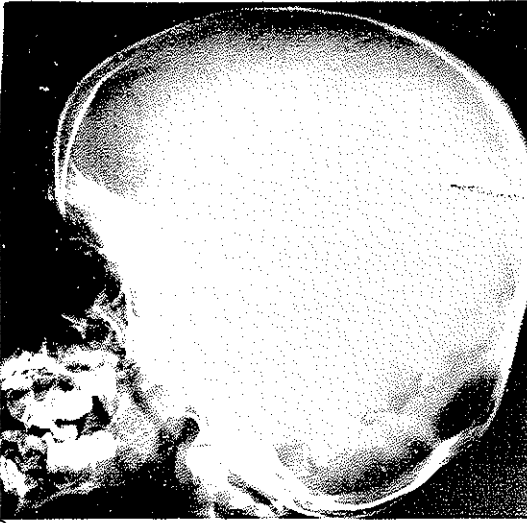
در پرتونگاری جمجمه: در ناحیه تاسپورال راست ناحیه روشن در اثر از بین رفتن بافت استخوانی ملاحظه میشود که شاید از نوع تغییرات دیس لیپوئیدوز می باشد (شکل ۲) پرتونگاری جمجمه که حفری استخوانی را در ناحیه تاسپورال نمودار می سازد .

کاردانان پرتونگاری، سرخ هندشولر کریستیان و گرانولوم ائوزینوفیلی را مطرح کرده اند . در استخوانهای سچ دست و پا عارضه ای دیده نمیشود . پرتونگاری جمجمه یک ماه بعد از اولی نشان داد که ضایعات استئولیز نواحی تاسپورال و پشت سری یا اکسی پی تال بیشتر شده است . در استخوان فک تحتانی هم ضایعات انحلال استخوانی (استئولیز) ملاحظه میگردد . (تصویرهای ۳ و ۴)

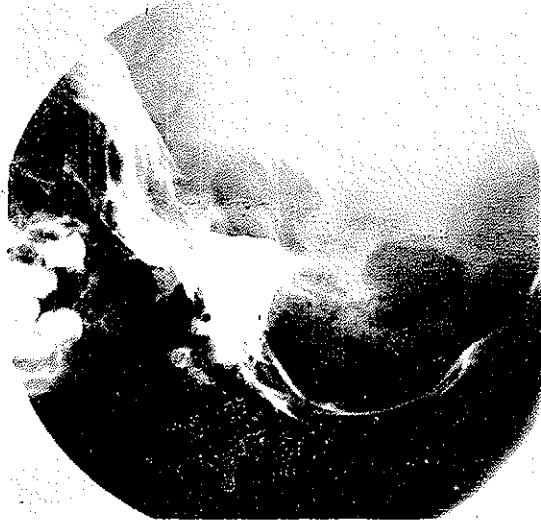
در پرتونگاری شش ها: در سراسر ریه ها دانه های ریز و پراکنده مشاهده میشود که در ریه راست واضح تر و شدیدتر است - سایه قلب طبیعی است ، سینوسهای جنبی آزادند و در ناف ریه تصویر مطنون به آدنوپاتی دیده میشود ( تصویر ۵ ) پرتونگاری ریوی تصاویر شبکه را در تمام ریه ها نشان میدهد

**بافت برداری از کبد** - یاخته های کبدی آغشته بصنرا هستند . در اغلب سلولها تباهی وحفره ای (دژنرسانس واکوئولر) دیده میشود . بافت فیروز مختصری در گوشه ای دیده

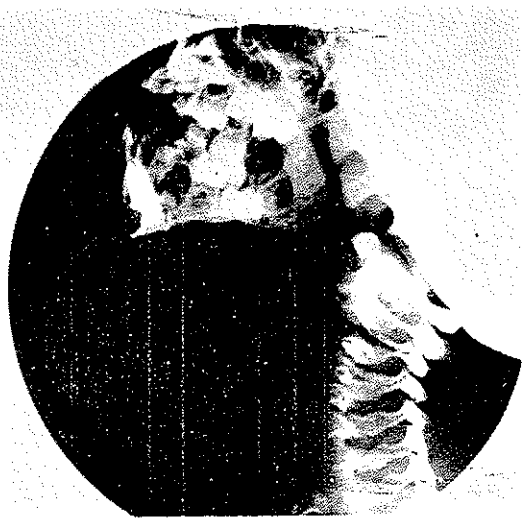
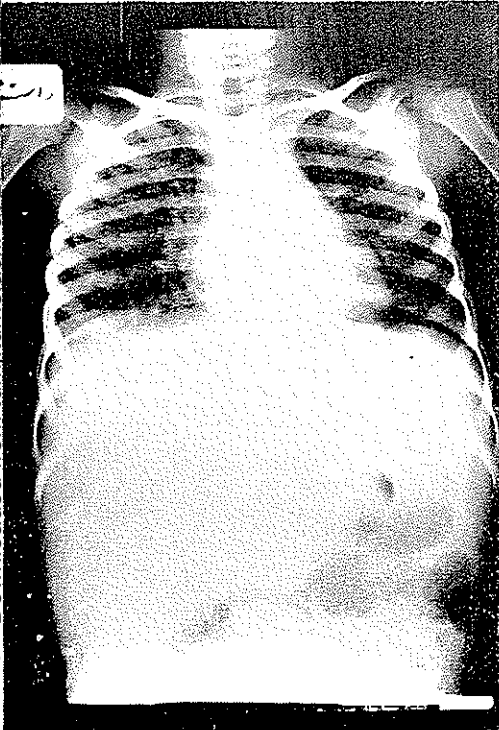




شکل ۳- حفرات استخوانی به علاوه استئولیز در نواحی اکسی پی تال و تامپرال



شکل ۲- پرتونگاری جمجمه حفرات استخوانی در ناحیه تامپرال



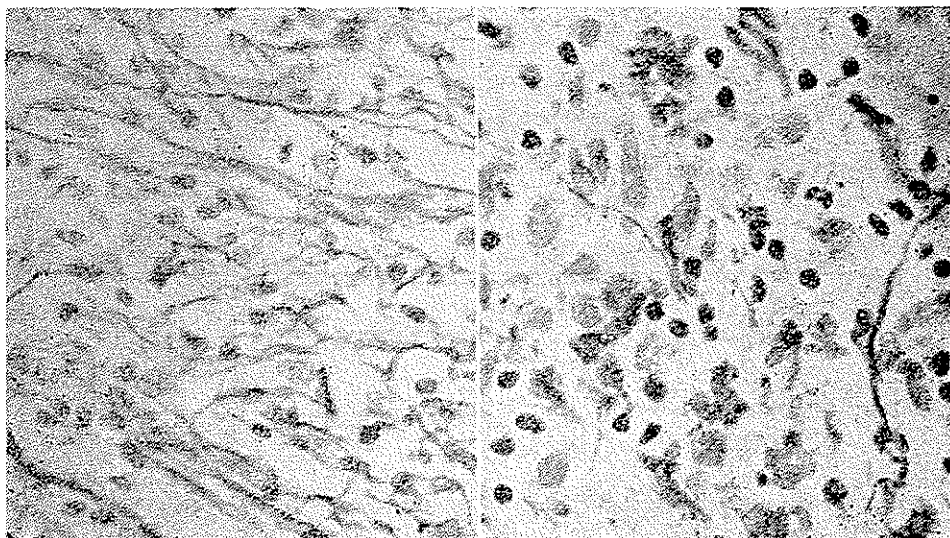
شکل ۴- پرتونگاری استخوان فک پائین و بالا که انحلال استخوانی (استئولیز) دیده میشود

شکل ۵- پرتونگاری ریوی کودک که در سرتاسر ریه ها دانه های ریز و پراکنده جلب نظر می کند



میشود. علائم سیروز ومرض هندشولر کریستیان دیده نمی‌شود.

**در بافت برداری:** از پوست کشاله ران همراه با گزانتوم - در طبقه سطحی ارتشاح بانقوذ



شکل ۶- مقایسه رتیکولوم سارکوم (طرف چپ) با هیستوسیتوز (طرف راست)

یاخته‌های درشت با هسته‌ای کف‌آلود دیده می‌شود که مشابه با هیستوسیتوهای گزانتوماتوز می‌باشد. بعلاوه در نقاط دیگر بطور پراکنده خصوصاً در اطراف عروق سلولهای هیستوسیت دیده می‌شود.

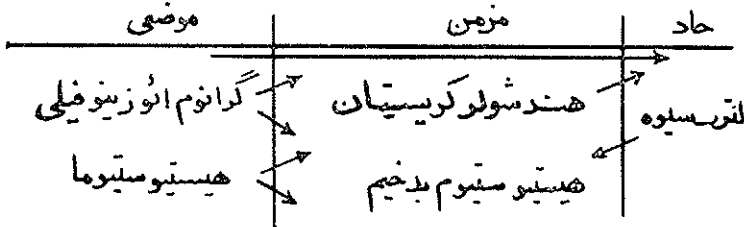
تشخیص - هیستوسیتوز - ایکس .

**مشی بیماری** - پس از تشخیص مرض بیمار را تحت درمان کورتیزون (پردنیزولون روزانه ۴ میلی گرم) و متاتراکسات (سیکلوفسفامید) و آنتی بیوتیک (تراسیکلین) قرار دادیم. در عرض ۳ روز حال کودک بهتر شد، اشتها افزونی یافت ولی بعد سبتلی بدیابت بی‌مزه شد و با پائین آمدن غلظت ادرار اثرات درمان کاهش یافت و پس از دو ماه با غمء کبدی رفته فوت کرد. در اتوپسی نیز تشخیص هیستوسیتوز تأیید شد بویژه ضایعات سخی ما کروسیکی جالب توجه بود.

**بحث** - تشخیص ما در این بیماری مرض هندشولر کریستیان بود (با نشانه‌های استخوانی - آسیبهای ریوی اختلال رشد - ضایعات جلدی و غیره). پیدا شدن دیابت بی‌مزه در جریان مشی مرض خیلی جالب بود ولی پیشرفت مرض و مشی وخیم آن نشان می‌دهد که قرابتی بین رتیکولوزهای هیستوسیتی یاد شده (لترر - سیوه و گرانولم انوزینوفیلی و هندشولر و شاید سایر رتیکولوزها) وجود دارد. یک دسته از دانشمندان طرفدار چند مینی با علل مختلف درباره

رتیکولوزها هستند ولی بنظر گروهی (ساکرز و غیره) اشکال حدوسط بین لتر- سیوه و هندشولر کریستیان همواره سلولی میباشد یعنی از نظر بافتی همواره و در هر دو بیماری خرابی، انهدام و تصلب وجود دارد. بنظر گروهی سبب تمام رتیکولوزها یکی است و از نظر بافتی مراحل پی در پی در آنها طی میشود و مشی آنها گاهی یکسانست یعنی ابتدا بشکل هیپرپلازی یا افزایش سلولی است، دوم بشکل گرانولمی، سوم گزانتومی و چهارم مرحله فیروز سی باشد.

جدول زیر خلاصه و شمای هیستئوسیتوز و بدل شدن آنها را بیکدیگر نشان میدهد:



بهین جهت است که لیشتن شتین در سال ۱۹۵۳ تمام رتیکولوزها را با اسم هیستئوسیتوز نام نهاد. مؤلفان دیگر آنرا با اسم هیستئوسیتوم نام داده اند زیرا در تمام انواع آن هیستئوسیتوز وجود دارد ولی سبب و نشانه واضحی برای شناختن هر یک از آنها موجود نیست.

**گرا اولر** بسال ۱۹۶۰ هم نظریه بالا را تأیید کرد و رتیکولوزها را با اسم هیستئوسیتوز خواند. افراد طرفدار یک علتی یا یکی بودن رتیکولوزها مشاهدات زیادی از این بیماریها را در جریان مشی که مبدل بدیگری میشود مشاهده کرده و شاهد برای عقیده‌ی خویش آورده‌اند. خانم وایل و همکاران بسال ۱۹۵۸ یک بیمار مبتلی به مرض لتر- سیوه را دیده‌اند که در اثر تداوی با کورتیزون مشی آن طولانی شده و بطرف مرض هندشولر کریستیان سیر کرده است. در رساله اولمر (۱۹۵۹ ماریسی) یک مشاهده ذکر شده است که یک کودک دوساله مبتلی به گرانولم ائوزینوفیلی بوده که از نظر بافتی هم تأیید میشود ولی چندی بعد مرض مبدل به هندشولر کریستیان گشته و تمام آثار بافتی آنرا نشان داده است (رتیکولوز با هیستئوسیتوهای واضح). باین کودک کورتیزون تجویز شده و چند بار رادیوتراپی جمعده میشود ولی تغییری نشان نمیدهد و تا ۸ سال بعد (تاتاریخ نوشتن رساله) کودک متعادل و زنده بوده ولی علائم دیابت بی سزه را نشان میداد ولی حفرات استخوانی وجود نداشته است. بنظر میرسد که بیمار ما حدوسط بین هندشولر و لتر- سیوه باشد. ولی مطلب جالب این است که در هیچیک از آزمایشات دقیق و مفصل غیر از بیوپسی پوست یاخته‌های هیستئوسیتویتی مشاهده نشده است (در کبد، مغز استخوان، خون محیطی و غیره) مطلب دیگر اینکه

با وجود تداوی مقتضی بیماری بطرف سرگ رفتند است و مدت بیماری قریب یکسال بوده است. در حالیکه در بیماری هندشولر سیر بیماری خیلی طولانی است و حتی بهبود خودبخود هم دیده شده است. شاید عارضه کبدی و نفوذ سلولهای هیستوسیتوزی ویرقان سیر مرض بطرف هیستوسیتوز بدخیم سبب سرگ باشد. در کالبد شکافی تمام اندامهای بیمار بویژه مخ ضایعات شدید و واضحی نشان میداد که از شرح جزئیات آن صرفنظر میشود. هر چند که تبدیل شدن آشکاره نوع رتیکولوز (هندشولر، لترر-سیوه، گرانولم ائوزینوفیلی) بیکدیگر آشکار است ولی باید بخاطر داشت این تبدیل شدن بیک صورت معین نیست. بهمین جهت بهتر است برای هر یک از رتیکولوزها شخصیت جداگانه‌ای قائل شد (برای تفصیل رتیکولوزها به سائل گوناگون نگارش اینجانب صفحات ۲۸۵ و ۱۶۴ مراجعه شود).

### Reference

- 1) Turiaf et Barret, B.M. Soc. Med. Hop Paris 15, act. 1965, 116, No 12 (1197 - 1207)
- 2) R. Bernard. *Pediat.* 1965, 20, No 8, (933 - 934).
- 3) Lichtenstein, L. *Archi. Path.* 56:85 (102) 1966
- 4) Avioli, L. V. Laserson JT. *Histiocytosis, X therapy medicin* 49 : 119 - 147, 1963.
- 5) Avery and, al *Amer. Med.* 22-636 (1957)
- 6) Kauffman S.L. *Histocystic Tum. in Children, Cancer* 14-469 (1961)