

دومورد پنوموپاتی حجابی (بولوز)

احتمالا بامنشاء استافیلوکوکی

شرح حال اول :

بیمار (م.ر) زنی است ۲۸ ساله که در تاریخ ۴/۷/۲۴ بعلت سرفه و دفع خلط فراوان و تنگی نفس مراجعه کرده و در بخش پزشکی ۲ بیمارستان رازی بستری شده است.

سرفه و تنگی نفس بیمار از یکماه پیش شروع شده و تدریجاً شدیدتر شده است.

سابقه شخصی - در تاریخ ۴/۶/۳ بعلت زخم لب فوقانی در بخش پوست بیمارستان رازی بستری بوده. تب بیمار در اینموقع ۳۹ درجه و وضع عمومی اش بسیار بد بوده است و تشخیص کورک استافیلوکوکی (Staphylococcie) لب فوقانی داده شده است.

در سابقه فامیلی بیمار نکته قابل ذکری وجود ندارد.

در معاینه بیماری است لاغر بوزن ۳۶/۵ کیلوگرام و تبدار و حرارت بدن در موقع ورود به بیمارستان ۳۸/۵ درجه سانتیگراد بوده است. و اظهار میدارد که اخیراً از وزنش خیلی کاسته شده است. خیلی زیاد سرفه میکند و سرفه اش همراه با خلط چرکی فراوان میباشد و بطوریکه بیمار اظهار میدارد شبها در اثر سرفه های قطاری چندین مرتبه از خواب بیدار میشود و متعاقب سرفه ها اختلاط چرکی زیاد دفع کرده و دوباره بخواب میرود.

در استماع ریتم رالهای کرپتان و رالهای رنفلان و سibilان پراکنده در هر دو ریه بخصوص در ریه چپ بگوش میرسد. صداهای قلب در هر چهار کانون طبیعی است لیکن تاکیکاردی دارد. تعداد قرعات نبض ۶۰. ۱ در دقیقه و فشار خون $\frac{100}{60}$ میباشد و بامختصر حرکت تنگی نفس و تاکیکاردی زیاد میشود.

نتیجه رادیوگرافی که در تاریخ ۴/۷/۱۹ قبل از بستری شدن از ریتین بیمار بعمل

آمده بوده است از اینقرار است:

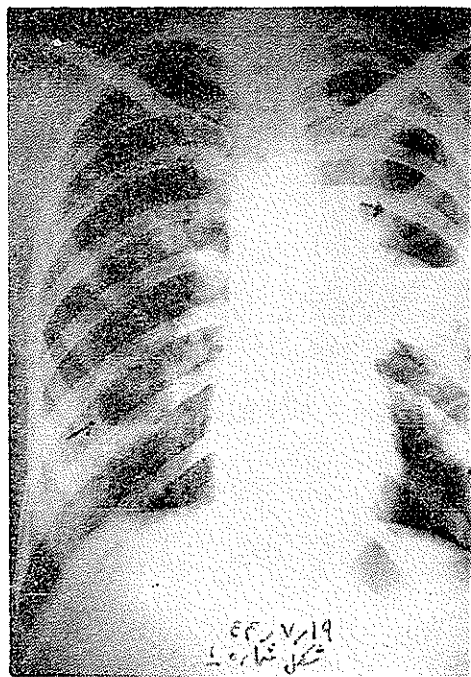
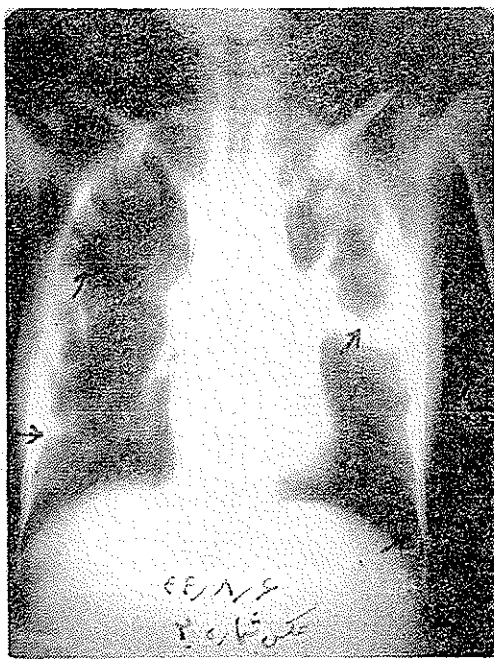
• استاد و رئیس بخش ۲ پزشکی بیمارستان رازی

• رئیس درمانگاه بخش ۲ پزشکی بیمارستان رازی

سینوسهای جنبی آزاد و دیافراگمها منظم میباشد. در ریه راست تصاویر متعدد حفره ماندنی شبیه به آبسه مشاهده میشود. در ریه چپ و در بالای ناف ریه تصویر هیدروآئریک (Hydroaerique) که بنظر آبسه تخلیه شده میآید وجود دارد و در زیر آن تصویر حفره ای شکل با عکس العمل جدار مشاهده میشود. تصاویر فوق الذکر بنظر آبسه های منتشر استافیلوکوکی میآیند. (شکل ۱)

آزمایشها: در آزمایشهای مکرر خلط با سیل کخ مشاهده نشد چند هسته ای تپاه شده و کوکسی های گرم مثبت بتعداد زیاد مشاهده شده است.

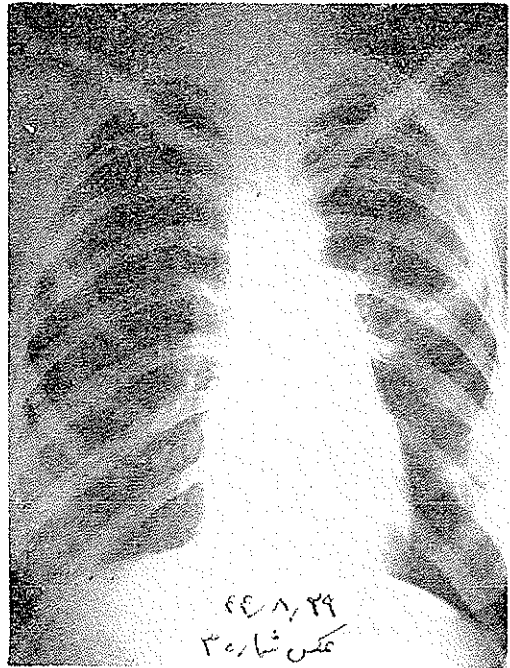
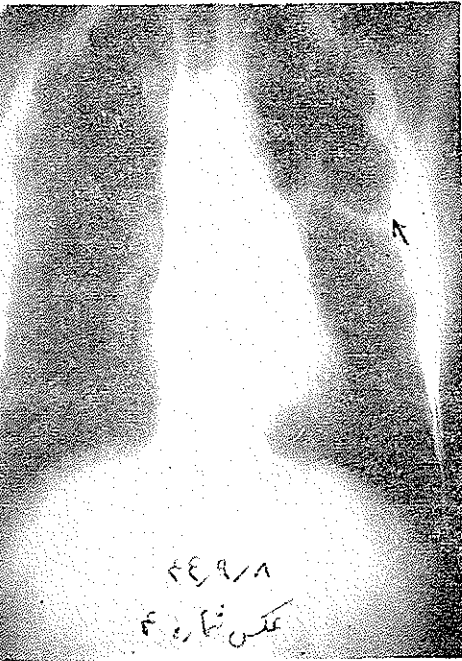فرسول شمارش گلبولی: گلبولهای قرمز. ۲۸۳۰۰۰ گلبولهای سفید. ۸۶۰ چند هسته ای ۶۴ لنفوسیت و ۹ مونوسیت و واکنش M.C.F و V.D.R.L منفی است. اوره خون ۲۸ سانتی



گرم در لیتر - قند خون ۱/۱ گرم در لیتر میباشد. آزمایش ادرار عیب مرضی نشان نداد. در تاریخ ۴/۸/۶ توئوگرافی در بخش پرتوشناسی بیمارستان پهلوی از ریتین بیمار در ۸ قطعه بفواصل یک سانتیمتری و از ۵ سانتیمتری سطح خلفی بعمل آمد که نتیجه آن قرار زیر است: در مقاطع مختلف تصاویر حفرات کوچک و بزرگ در قسمت فوقانی ریه چپ و در قاعده ریه راست و ریه چپ دیده میشوند که همراه با تیرگیهای غیر یکنواختی در قلعه ریه چپ و قسمت

وسطی ریه راست میباشد و تغییرات مزبور نشانه آبسه های متعدد استافیلوکوکی میباشد و این ضایعات در مقطع شماره ۹ خیلی واضح تر میباشد که در شکل شماره ۳ نمایان است. رادیوگرافی مجدد که در تاریخ ۹/۸/۴۴ پس از درمان از ریتین بیمار بعمل آمد حفره های متعدد روی ازبین رفته اند و فقط در لب فوقانی ریه چپ تصویر یک حفره که باستایسه با کلیشه های قبلی خیلی کوچکتر شده است جلب توجه میکند (شکل ۳).

در تاریخ ۸/۹/۴۴ توموگرافی مجدد از ریتین بیمار بعمل آمد بطور کلی بهبودی قابل توجه مشاهده میشود جز اینکه حفره لب فوقانی ریه چپ هنوز بصورت کوچکتری باقی است (شکل ۴)



درمان - بیمار از موقع بستری شدن تحت درمان با کلرامفنیکل بوده است که روزانه یک گرم ونیم تجویز شده است بطوریکه رادیوگرافیهای متعدد نشان داده است نتیجه درمان کاسلا رضایتبخش بوده است و ضمناً از نظر بالینی نیز سرفه های قطاری شبانه و دفع خلط بیمار بکلی ازبین رفته است. و بیمار در تاریخ ۱۱/۹/۴۴ با بهبودی کامل مرخص شد و قهقهه چنانکه گفته شد حفره کوچکی در لب فوقانی ریه چپ باقی ماند که به بیمار توصیه شد جهت کنترل بعد از ۱۰ روز مراجعه کند ولی او دیگر مراجعه نکرده است.

شرح حال دوم :

بیمار (خ-ص) زنی است . ۴۵ ساله اهل اراک که بعلمت درد قفسه صدری و سرفه مراجعه کرده و در تاریخ ۱۳/۵/۴۳ در بخش ۲ پزشکی بیمارستان رازی بستری میشود . شروع بیماری از سه ماه قبل باتب و درد قفسه صدری و شانها بوده است .

در سابقه شخصی و خانوادگی بیمار نکته قابل ذکر وجود ندارد .

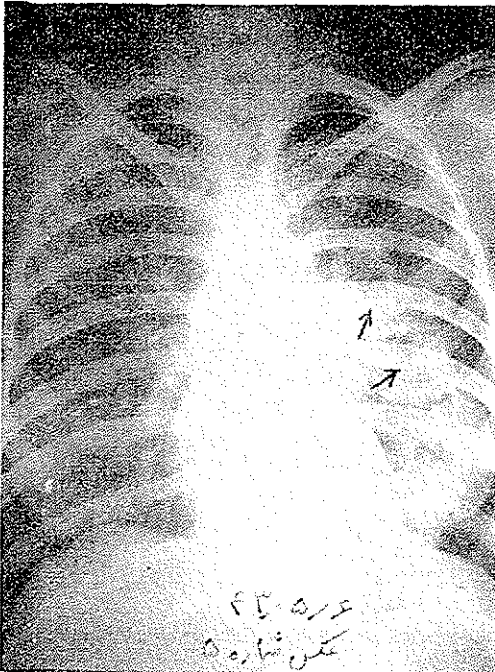
در معاینه بیماری است لاغر ۳۲ کیلوگرم درجه حرارت ۳۸ درجه سانتی گراد در استماع ریتین بیمار رالهای مرطوب پراکنده در هر دو ریه بگوش میرسد و سرفه و تنگی نفس دارد و خلط چرکی فراوان دفع میکند .

صداهای قلب در هر چهار کانون طبیعی تعداد قرعات نبض ۸۰ در دقیقه و فشار خون

$\frac{9}{90}$ میباشد و در سایر دستگاهها علائم مرضی وجود ندارد .

آزمایشها - در آزمایشهای مکرر باسیل کخ در خلط مشاهده نشد و بمقدار فراوان چند

هسته ای تپا شده و کوکسیهای گرم مثبت وجود دارد - اوره خون ۳۶ سانتی گرم در لیتر



گلبولهای قرمز ۳۹۰۰۰۰ گلبولهای

سفید ۶۸۵۰ چند هسته ۶۵ ائوزینوفیل ۱

یک هسته بزرگ ۷ لنفوسیت ۲۷ واکنش

V.D.R.L و M.C.E منفی است ادرار

عیبی ندارد .

در تاریخ ۶/۵/۴۳ در بخش

پرتوشناسی سازمان شاهنشاهی از ریتین

بیمار رادیوگرافی شده است در آن تیرگی

در لب تحتانی ریه چاپ و تصاویر کیستیک

در سرتاسر این لب و تصاویر نئیدرو آثریک

در قاعده ریه نمایان است . (شکل ۵)

در تاریخ ۲۱/۵/۴۳ توئوگرافی

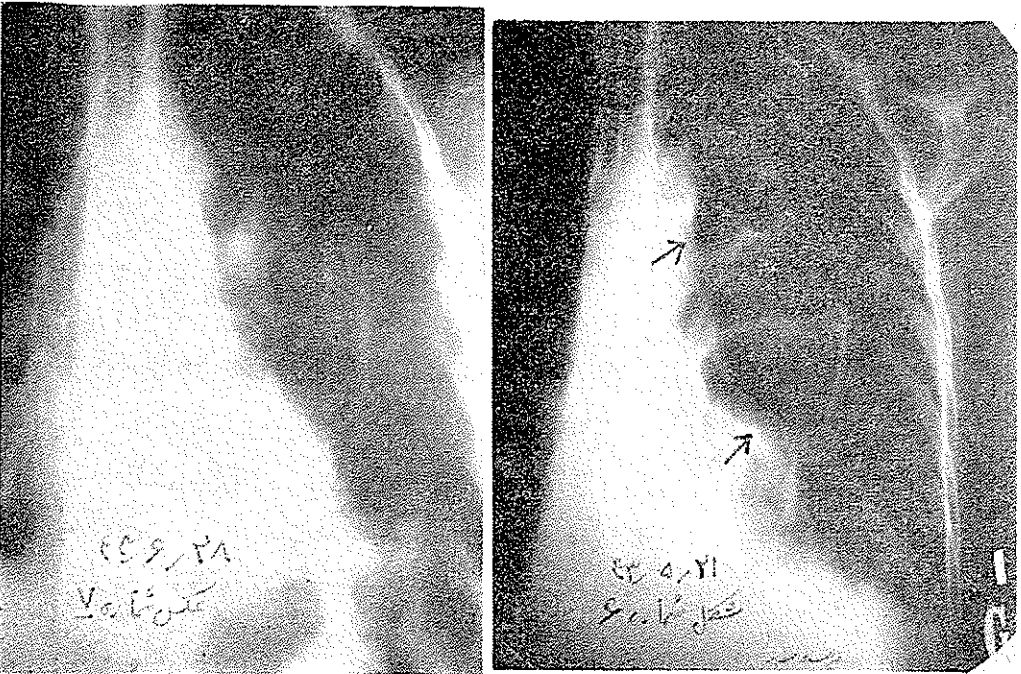
از ریه چاپ در بخش پرتوشناسی تاج

پهلوی درشش قطعه بفواصل یک سانتیمتر

بمعل آمد در قسمت متوسط و مجاور ناف ریه رشته های فیروز با کشیدگی شاخه های برونش

ریه چاپ و تصاویر حنجره های متعدد که جدار آنها نامرتب میباشد دیده میشود . ضایعات فوق بنظر

آمفیژم حبابی عفونی بیرسند. (شکل ۶)



پس از معالجه رادیوگرافیهای متعدد که در زمانهای مختلف از ریتین بعمل آمده است بهبود ضایعات فوق الذکر را نشان میدهد. در توموگرافی که در تاریخ ۳/۶/۲۸ از ریه چپ بیمار در بخش پرتوشناسی تاج پهلوئی بعمل آمد وضع ریه چپ نسبت بسابق خیلی بهتر است (شکل ۷). ضمناً از نظر بالینی نیز سرفه ودفع خلط وتب بیمار از بین رفته است و بروزن بیمار افزوده شده است - بیمار در تاریخ ۳/۸/۱۸ بانهبودی کامل سرخص شد.

درمان : از نقطه نظر درمانی بیمار از موقع بستری شدن تحت درمان با کلرامفنیکل روزانه ۱/۵ گرم بوده است و پس از بهبود علائم عمومی وعلائم رادیولژیائی برای استحکام معالجه از پنی سیلین و استرپتومیسین استفاده شده است.

بحث

عفونت استافیلوکوکی جنب و ریه اخیراً خیلی زیاد مشاهده میشود و روز بروز روبتزايد میباشد و علت اصلی افزایش آن مقاومت استافیلوکوکها در مقابل آنتی بیوتیکها میباشد این عفونت مخصوصاً بیشتر نزد اطفال دیده میشود و اخیراً Allison و Mathey و Brigad و Gerbeau و Clemant و در اطراف مسائل بالینی و درمانی عفونت

استافیلوکوکی جنب وریه شیرخواران انجام داده‌اند و Troisier و Brocard و Bariety و Delarue و Andre Meyer علائم اصلی و اشکال آنرا نزد بزرگسالان شرح داده‌اند. عفونت استافیلوکوکی ریه نزد بزرگسالان بین ۲۰ الی ۳۰ سالگی در آنهایی که وضع عمومی بدی دارند اغلب در ضمن عفونت دیگری مانند گریپ و یا متعاقب یک عمل جراحی و یا در تعقیب ضایعات استافیلوکوکی سایر قسمت‌های بدن (از قبیل کورک گوش و بینی و کورک پوستی و ضایعه استافیلوکوکی استخوانی و غیره) مشاهده می‌گردد و گاهی نیز در پیش حاسلین ژرم بدون آسب استافیلوکوکی آشکار دراندازی از این نوع عفونت روی مشاهده می‌شود. و در بعضی موارد هم ابتلاء ریه ابتدائی بنظر می‌آید. نزد بچه‌ها نیز عفونت‌های گوش و حلق و بینی خیلی فراوان است و گاهی هم عفونت‌های پوستی از قبیل پمفیگوس و پیودریت‌ها (Pyodermite) یا عفونت ناف منشأ آن می‌باشد.

راه‌های ابتلاء جنب و ریتین - جنب وریه ممکن است از راه‌های زیر مبتلا شود:

- ۱- از راه خون در ضمن یک سپتی‌می و یا باکتری‌اسی، و بزرگسالان بیشتر از بچه‌ها از این راه مبتلا می‌شوند.
 - ۲- از راه تنفسی: آلودگی نسج ریه ممکن است متعاقب یک فیستول برنش پیدا شود نظرباینکه در اغلب موارد فقط جنب وریه بدون درگیری قسمت‌های دیگری بدن به عفونت استافیلوکوکی مبتلا می‌شود این راه ابتلاء بنظر مهم می‌آید.
- آسیب شناسی:** شرح آسیب‌شناسی عفونت استافیلوکوکی جنب وریه از نظر درک علائم بالینی و سیر بیماری دارای اهمیت زیاد می‌باشد.
- ضایعه اصلی آسب‌های ارزنی پراکنده و در حقیقت کورک‌های ریز نسج ریه می‌باشد که George و Giroire آنها را چنین وصف کرده‌اند.
- از نظر ماکروسکوپی این کورک‌ها از نقاط کوچک تشکیل یافته‌اند که گرد و سفت و زرد رنگند و از یک هاله هموراژیک احاطه شده‌اند و با فشار، چرک کمی از آن‌ها خارج می‌شود و از ارتباط و اجتماع این نقاط در مناطقی مختلف ریه قسمت‌های کم و بیش متراکم بوجود می‌آید.
- از نظر میکروسکوپی در مرکز نقاط مزبور توده‌ای از استافیلوکوک‌ها وجود دارند که بوسیله لوکوسیت‌ها احاطه شده‌اند و در محیط آن یک هاله هموراژیک وجود دارد و در مرحله بعدی این کورک‌ها به حباب‌هایی تبدیل می‌شوند. پنوموپاتی بولوز (Pneumopathie bulleuse) و این یک مرحله سیر بسیار شایع ضایعات کورکی فوق‌الذکر می‌باشد. مکانیسم پیدایش این

یک اتیت چرکی ظاهراً بهبود یافته) بنفع تشخیص استافیلوکوکمی میباشد(دریکی از بیماران ماعفونت استافیلوکوکمی لب فوقانی وجود داشته است) .

۳- تشخیص سوقعی قطعی میشود که بوسیله پونکسیون پلور یا بوسیله پونکسیون یکی از حبابها یا یکی از آبسه‌ها از جدار قفسه صدری وجود استافیلوکوکک طلائی را قطعی سازند و بوسیله آزمایش‌های زیر خاصیت بیماری زائی آنها را باثبات برسانند:

الف - بوسیله فرماتاسیون مانیتول (Mannitol) در محیط Chapman .

ب - ایجاد ترشح کوآگولاز (Coagulase): استافیلوکوکهای بیماری زا خون‌سیرانه ویا اکسالات‌ها را منعقد مینمایند .

ج - اثبات قدرت همولیز زای آنها با کشت در روی آگار آغشته بخون گوسفند یا خرگوش که در اطراف هر پرگنه (Colonic) میکربی حلقه کدری که نماینده همولیز میباشد مشاهده میگردد .
د - اثبات خاصیت نکروز دهنده صاف کرده کشت آنها در روی پوست .

۴- وجود هیپرلوکوسیتوز و پولی نوکلئوز: گلبولهای سفید ممکن است در حدود ۱۲ هزار الی ۱۵ هزار یا در حدود ۲۰ حتی ۴۰ هزار باشد مگر در مرحله پنومونیاتی حبابی که آبسه‌ها تخلیه شده‌اند (بیماران مالوکوسیتوز و پولی نوکلئوز نداشتند و بنظر میرسد نبودن لوکوسیتوز و پولی نوکلئوز باین علت باشد که بیماران ما در مرحله‌ای از بیماری که کانونهای چرکی و آبسه‌ها در حال تخلیه شدن بودند مراجعه نموده‌اند و در مرحله حاد بیماری نبوده‌اند.)

معالجه: برای معالجه در مرحله اولیه و شروع بیماری آنتی‌بیوتیک‌ها را باید خیلی زود و توأم با هم بکار برد و چنانچه موفق به مجزا کردن ژرم شدیم باید آنتی‌بیوگرام ترتیب بدیم و آنتی‌بیوتیکهای مؤثر را بکار ببریم و اگر نتوانستیم استافیلوکوکها را مجزا کنیم و در هر حال قبل از دریافت جواب آزمایشگاه باید آنتی‌بیوتیکهای مؤثر بر روی استافیلوکوک را بکار برد. ارئومیسین و ترامیسین و سایر تتراسیکلین‌ها کمتر بر روی استافیلوکوکها مؤثر میباشد اما کلرامفنیکل با دوز ۵ تا ۱۰ سانتی‌گرم برای کیلوگرم وزن بدن مخصوصاً ارتریسین و نوویوسین (Novobiocine) که با سم تجارتي آلباسیسین مشهور است بمقدار ۱-۲ گرم در ۲۴ ساعت و کانامیسین ۱-۲ گرم در روز نزد بزرگسالان و ۱ تا ۲ میلی‌گرم برای هر کیلوگرم وزن بدن نزد بچه‌ها داده میشود و ضمناً Staphcilline و Prostaphlin نیز ممکن است بکار برده شوند. پنی‌سیلین با دوز زیاد توأم با آنتی‌بیوتیک‌هایی که با پنی‌سیلین سینترزیسم دارند بکار برده میشود

1 - Dimethoxyphenyl penicillin

2- Sodium oxacillin

(. ۱ میلیون واحد نزد بچه ها و . ۲ تا . ۵ میلیون نزد بزرگها بصورت پرفوزیون) واستریپتومیسین هم روزانه ۵/۰ تا ۱/۰ گرم بر حسب وزن بیمار همراه باپنی سیلین بکار برده میشود . سعالجه باآنتی بیوتیکها باید بمدت طولانی ادامه یابد سعالجات اضافی مثل ویتامین ها و اکسیژن و نیدراته کردن بیمار ومقویات قلبی در صورت لزوم باید تجویز شوند .

مآخذ

- 1- Maladies de l'appareil respiratoire M. Bariety et P. Choubrnc
Masson Editeur, 1961.
- 2- La revue du praticien 9 Decembre, 1964 No. 31 bis
- 3- La revue du praticien No. 10, 1964
- 4- Conn, Current therapy. 1963