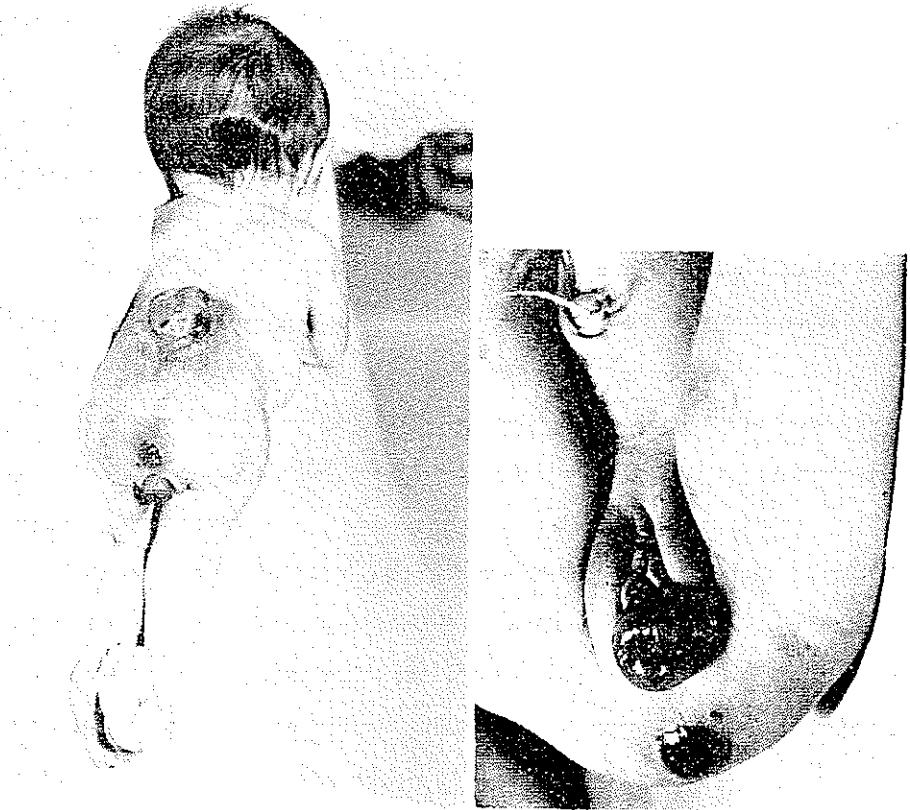


گزارش یک مورد پرولاپسوس اولیه در رحم نوزاد

از مشاهدات بخش زنان و زایمان بیمارستان شماره ۳ کمک

خانم و - ذ اعل آذربایجان ساکن تهران . ۲ ساله حاصله ۹ ماهه بار اول در تاریخ ۴/۸/۷۴ با دردهای زایمانی به بخش زنان و زایمان شماره ۳ کمک مراجعه و بستری شده است در سابقه بیمار نکته جالبی وجود ندارد دوران حاملگی نیز بطور عادی سپری شده است و در دوران حاملگی هیچ گاه برای کنترل مراجعه نکرده است حاملگی بیمار ۹ ماه طول کشیده درد زایمان بطور عادی از صبح روز ۴/۸/۷۴ شروع شده و در ساعت ۱۲ شب زایمان بطور طبیعی انجام گرفت و نوزاد دختر ۳/۱۲۰ کیلو متولد شد . مشخصات نوزاد در موقع تولد بقرار زیر بود پای راست کج بصورت واروس اکن (Varus Equin) پای چپ سالم در ناحیه کمری نوزاد پوست باندازه یک تخم مرغ بشکل بیضی باز و روی این ناحیه را پرده سفید رنگی که به پوست اطراف چسبندگی داشت پوشانده بود قسمتی از این پرده از پوست مجزا بوده و از آنجا مایع نخاعی کاسل^۱ روشن قطره قطره خارج میشد در واقع یک اسپینالیفیدا از نوع مننگوسیلوسل بود (Meningo Myelocel) معاینه سایر اعضاء طفل عارضه غیر طبیعی دیگری نشان نداد بند ناف معاینه شد دارای دوسرخ رگ و یک سیاهرگ بود (در موقع تولد هر نوزادی لازم است پس از قطع بند ناف وضع عروق آن بررسی شود زیرا در مواردیکه شریانهای بند ناف منفرد باشد احتمالاً در سایر اعضاء نوزاد ناهنجاری وجود خواهد داشت) قلب و ریه و تنفس نوزاد طبیعی بود و بلافاصله پس از تولد گریه کرد مادر طفل در تاریخ ۴/۷/۱۳ با اصرار و رضایت خود از بیمارستان مرخص گردید و طفل به بخش اطفال بیمارستان منتقل گردید در تاریخ ۴/۷/۱۵ یک هفته پس از تولد مشاهده شد که از شکاف فرج نوزاد تومور سرخ رنگی با استداد طولی که کل رحم بود خارج شده و جالب اینکه پرده بکارت پاره نشده بود بلکه اتساع پیدا کرده بود و رحم پرولاپسوس کاسل داشت سوراخ دهانه رحم عرضی و شبیه سوراخ دهانه چند زاواندازه آن بعلت احتقان بطوریکه در عکس هم دیده میشود هپرتروفیه بنظر میآید . کل

رحم با فشار دست براحتی بداخل مهبل میرفت و بامتصرگرید طفل مجدداً خارج میشدناحید آنال نیز برجسته و پرولاپسوس مخاط رکتوم نیز دارد در تاریخ ۱۳/۸/۴۴ معاینه مجدد از طفل بعمل آمد زخم ناحیه کمری مختصری بهبود یافته و محدودتر شده بود نوزاد لاغرتر و رنگ پریده بنظر میآید. دهان آن برفک زده بود وضع پرولاپسوس رحم هیچگونه تغییری نکرده است مادر طفل اظهار میداشت که یکی دو روز است بچه پاهایش را تکان نمیدهد برای جلوگیری از عفونت قطره خوراکی تتراسیکلین تجویز شد برای جلوگیری از زخمی شدن دهانه رحم گاز استریل و باندا T بکار برده شد.



در تاریخ ۱۳/۸/۴۴ نوزاد در منزل فوت شد و متأسفانه با تمام سعی و کوششی که برای اتوپسی نوزاد شد والدین حاضر بانجام این کار نشدند. درخاتمه متذکر میشود تا آنجا که متذکر بود جستجو شد در هیچ یک از نوشتهجات پزشکی مورد مشابهی ذکر نشده بود و بنظر میرسد که این اولین مورد پرولاپسوس نوزاد در ایران و احتمالاً در دنیا میباشد که گزارش میشود. «موضوع پایان نامه آقای هوشنگ خاتمی کارورز بخش ۳ شماره ۳ کمک - ۵۸۷۷»