


یک مورد نادر همانژیوم پوست، دنده، مهره، مننژ و جمجمه (Angiome Cutaneo - Cranio - Costo - Vertebro - Meninge)

ط - س. دختر ۱ ساله اهل کاشان شغل قالیباف. بسبب ابتلای بفاج هر دو پا از تاریخ ۳/۹/۸ به بخش اعصاب بیمارستان پهلوی مراجعه و بستری شده است (شکل ۱).



(شکل ۱)

پیدایش بیماری - بیمار روز قبل بعارضه عفونی دچار شده و پس از ۴ روز تب بریده و بفاج پاها مبتلا شده و به بیمارستان مراجعه و بستری گردیده است.

سابقه بیمار - بیمار ۹ ماهه بدنیا آمده و هنگام تولد لکه ای قرمز مادرزاد در پشت کتف راست داشته است. رشد و نمو او طبیعی بوده، راه رفتن و دندان درآوردن عادی و در یکسالگی براه افتاده است. از سال دوم کودک ماهی یکبار به خارش در تمام بدن دچار میشده و دستهای او باد میکرد. این حالت ۵-۶ روز طول می-کشد.

کشیده و خوب میشده است. علاوه بر این گاهگاهی سردرد داشته است و هر چند مدت یکبار به کهیر مبتلا میشده است.

در ۱ سالگی قاعده شده و از سال گذشته تاکنون فقط سه مرتبه رگل شده است. ۹ ماه پیش هم به تب شدید توأم با سردرد و کهیر و درد گلو دچار شده، استفراغ کرده و پاهایش لمس گشته و بدن او متورم گردیده است و پس از ۲ روز بهبود کامل یافته است. بیمار از ۲ سالگی

هرسال ۳-۴ مرتبه بخونریزی بینی مبتلا میشده است.

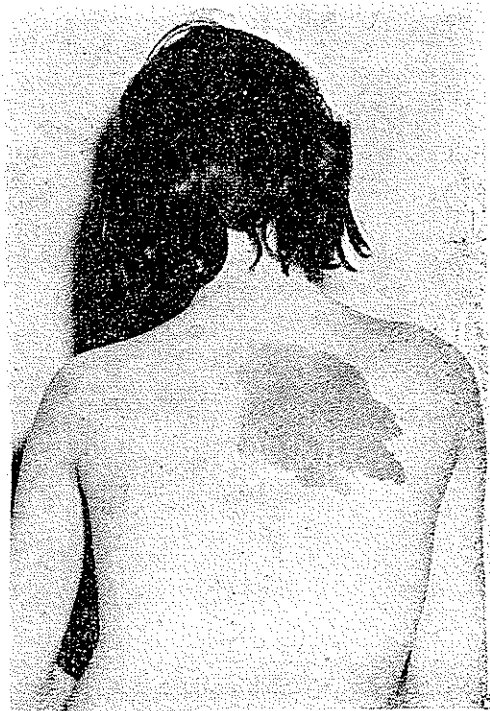
سابقه خانوادگی - پدر بیمار ۶۲ ساله و بعلت ابتلای به بیماری ریوی در بیمارستان

کاشان بستری است. مادر وی ۵۰ ساله و سالم است. دو برادر ۲ و خواهر سالم دارد. مادر. از ایمان داشته است. این دختر آخرین طفل اوست. طفل چهارم و پنجم و هفتم پس از چندماه بسبب اسهال و ورم بدن فوت کرده‌اند. دو اولاد دیگر هم بعلت ناشعوم فوت شده‌اند. بچه‌های دیگر خانواده هیچکدام خال یا لکه در بدن نداشته‌اند. سه دختر بزرگ خانواده که ازدواج کرده‌اند یکی ۴ اولاد، دیگری ۳ اولاد و سومی ۲ اولاد دارند ولی هیچکدام از آنها لکه و یا خال در بدن ندارند. دختر اول این خانواده مانند این بیمار ماهی یکبار دچار خارش بدن میشود.

آزمایش بیمار - بیمار قیافه

واندام عادی دارد. فقط در قسمت پشت طرف راست در منطقه کتف لکه بزرگ نامنظمی بطول ۸ سانتیمتر و عرض ۵ سانتیمتر ملاحظه میشود (شکل ۲).

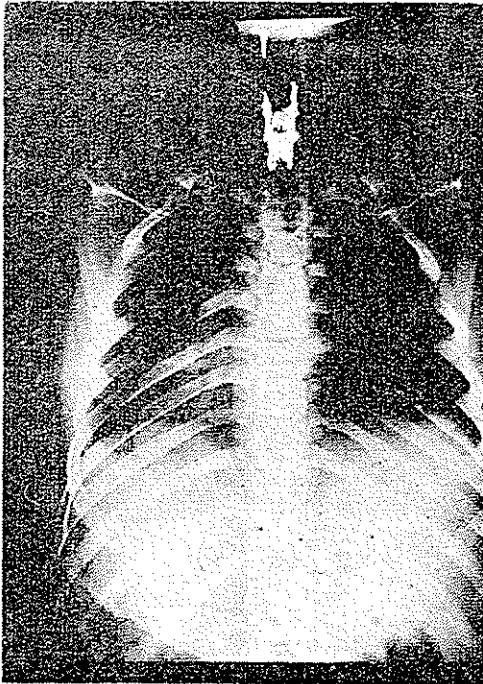
در اعصاب جمجمه چیز غیر عادی دیده نمیشود. سر گیجه و سردرد ندارد. دید چشم طبیعی است. دستها از نظر شکل و قدرت عضلانی طبیعی هستند. در دستها تنوس عضلات و انعکاسها طبیعی است. پاها بفالچ مبتلا و در آنها مور مور و گزگز از بدو پیدایش. بیماری احساس مینماید (پارستزی - Paresthesie) علاوه بر این حس به لمس و درد و سرما و گرما نقصان یافته است. این اختلال



(شکل ۲)

بصورت آنستزی در انتهای اندام است که تدریجاً بانزدیک شدن بیابای اندام به هیپراستزی تبدیل میشود. حس درد و حرارت مشابه حس لمس است. این اختلال حس در شکم و سینه تا D₆ وجود دارد. حس عمقی در پاها مختل است. استراوگنوزی در پاها مختل شده بیمار نمیتواند اشیاء را با پایهای خود تشخیص دهد. انعکاسهای کشکی و آشیل تندپولی سینه تیکک

(Polycinetique) و کلونوس (Clonus)، رتول و آشیل وجود دارد. انعکاس تریپل رتره در پاها مثبت است. علائم بابنسکی (بابنسکی بشکل بادبزنی)، شفر (Schaeffer)، اپنهایم (Oppenheim) و گوردن (Gordon) در هر دو پا مثبت است. قوه عضلانی در پاها نقصان یافته تنوس متغیر است گاهی اوقات هیپرتونی بشکل اسپاسم در پاها عارض میشود و پاها بحالت هیپراکستانیون در میآید. اختلالات تعادلی ملاحظه نمیشود ولی بیمار اظهار میدارد گاهی اوقات پاهایش بد لرزش دچار میشود. راه رفتن بیمار غیر ممکن است اصولاً نمیتواند سرپا بایستد. بمحض بلند شدن پاها بشکل فلکسیون در میآید و بیمار بزین می نشیند یا میافتد. انعکاسهای



(شکل ۳)

نورو ماسکولر و مدیو پلانتر (Medio - plantaire) طبیعی هستند. انعکاس های جلدی و شکمی جواب نمیدهد. انعکاسهای نازو پالپبرال (Naso - palpebral)، ماسترن (Masseterin)، قرنیه ولو پالاتان (Velo - palatin) مثبت و طبیعی است. حس احشائی طبیعی است. تعادل در دستها طبیعی است. آزمایش چشم و گوش و بینی و زبان چیز غیر عادی نشان نمیدهد.

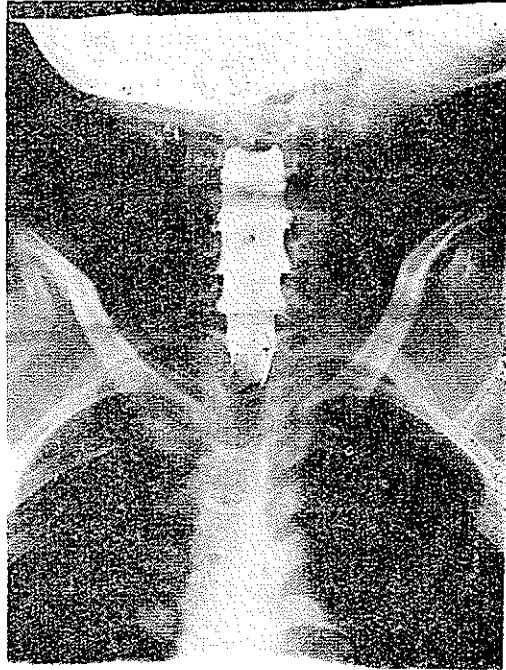
در تاریخ ۱۲/۹/۳۰ آزمایش آرنج آب نخاع بعمل آمد. فشار آب نخاع در حالت خوابیده ۳ سانتی کوپ بوده است. فشار روی شکم آب نخاع را کمی بالا برد. آب نخاع که در بدو

اسر زلال بود پس از آنکه یک سانت خارج شد خونی گردید. پونکسیون در یک مهره بالاتر مجدداً شد ولی موفقیت آمیز نبود. در آزمایش آب نخاع ۶ لنفوسیت، ۲ پولی نوکلنر، ۱۲۴ گلبول سرخ، ۷/۵ گرم کلرور، ۶۸/۱ گرم قند و ۱/۱ گرم آلبومین دیده شد.

در آزمایش خون گلبول سفید ۶۲۰۰، سگمانده ۷۶، لنفوسیت ۱۸، منوسیت ۶ مشاهده میشود. شکل و اندازه گلبولهای سرخ طبیعی است. آزمایشهای واسرمن و کان و ماییکه منفی، سدیمان تاسیون ۳۳ میلیمتر در ساعت اول بود.

درآزمایش ادرار فقط ترانس آلومین ملاحظه شد.

در تاریخ ۱۶/۹/۴۳ از بیمار پونکسیون زیرمحدوی بعمل آمد و ساعتی کوپ لیپیدول (Lipiodol) تزریق گردید، میلوסקپی (Myeloscopic) و میلوگرافی (Myelographic) شد (شکل ۳ و ۴).



(شکل ۴)

چنانکه در شکل‌های ۳ و ۴ دیده می‌شود ماده حاجب بمحاذات دومین مهره ظهری متوقف شده است و در روی منتر گره‌هائی (Nodosité) دیده می‌شود. در رادیوگرافی ستون مهره‌ها از هفتمین مهره گردنی تا یازدهمین مهره ظهری تصویر مشخص آنزیم مهره‌ای ملاحظه می‌شود. در مهره‌های مذکور تراکول‌های بافت استخوانی دیده می‌شود که کانون‌های شبک گرد یا بیضی بوجود آورده و نسج استخوان کاملاً رقیق شده است (Rarefaction) و منظره کاغذ سمباده (Ground glass) طبیعی مهره‌ها بکافی از میان رفته (شکل‌های ۷ و ۸)

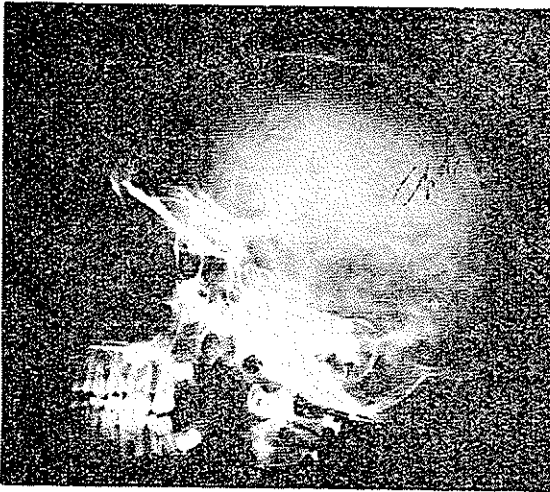
علاوه بر این در دنده‌های ظهری این تغییرات واضح می‌باشد. در عکس جمجمه در منطقه استخوان پاریتال تصویر گرد با خطوط شعاعی از مرکز آن (اشعه خورشیدی - Rayon Solaire) ملاحظه می‌شود که مشخص آنژیوم استخوان جمجمه است (شکل ۵).

آنژیوگرام (Angiographie) و سریوگرافی (Seriographie) مخ در تاریخ ۷/۱۰/۴۳

صورت گرفت ولی طبیعی و فاقد تصویر آنژیومی بود (شکل ۶) از تاریخ ۲/۱۰/۴۳ بیمار را تحت درمان بارادیوتراپی قرار دادیم و مدت ۲ روز ۲۰۰۰ R اشعه در قسمت قدام و ۲۰۰۰ R در قسمت خلف ستون مهره‌های ظهری داده شد (مدت هر جلسه ۷/۷ ثانیه و وسعت میدان اشعه ۲۰ × ۱۲).

از تاریخ ۵/۱۰/۴۳ بیمار احساس بهبودی نمود و در تاریخ ۱۲/۱۰/۴۳ توانست

پاهای خود را حرکت دهد و در تاریخ ۳/۱۱/۵ توانست روی پاهای خود بایستد و در ۳/۱۲/۱۲ توانست راه برود. بدیهی است فیزیوتراپی در این بهبودی کمک مؤثری نمود.



(شکل ۵)

آزمایش بالینی که در تاریخ ۲۵ اردیبهشت ماه ۴۴ صورت گرفت بقرار زیر بود:

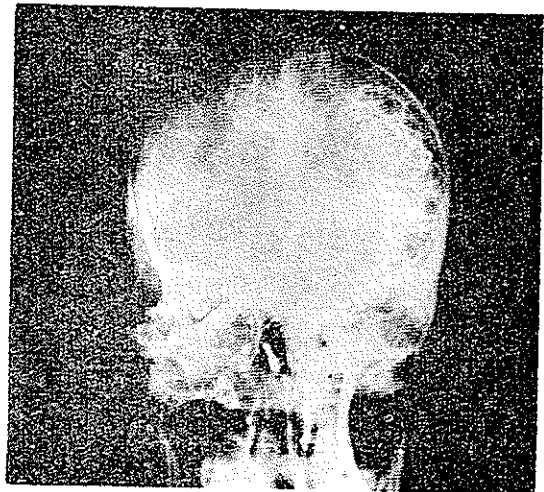
انعکاسهای شکمی فوقانی و متوسط طبیعی - انعکاس شکمی تحتانی ضعیف
انعکاسهای کشکی طبیعی - انعکاس آشیل مثبت - بابنسکی و معادلات آن منفی - حس به لمس و درد و حرارت در اطراف سافله طبیعی بود. اختلال تعادل نداشت.

رادیوگرافی مهره های ظهري در آن تاریخ بهبودی زیادی نشان میداد.

بیمار در تاریخ ۲۷ اردیبهشت ماه ۴۴، ۳، ۴ پاهای خود بیمارستان را ترک گشت. اینک برای استحضار خاطر خوانندگان چند کلمه درباره آنژیوم ها مینگاریم:

تعریف - همانژیومها تومورهای عروقی خونی خوش خیم هستند که در تمام دستگاههای بدن ممکن است ملاحظه شود. همانژیومهای استخوانی نسبتاً کمتر از همانژیومهای نسجهای نرم دیده میشود.

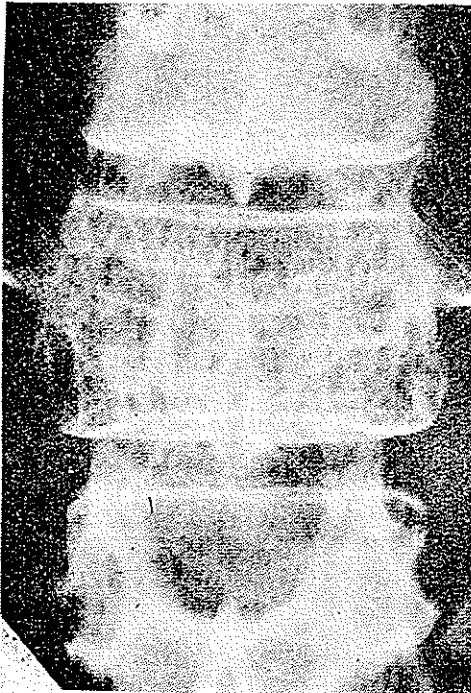
همانژیومها غالباً مبدأ جنینی دارند و از جنس شدن یک قطعه از بافت مزودرم (Mesoderme) بوجود می-آید بدین طریق که از رشته های بافت اندوتلیال (Endothelial) مولد عروق



(شکل ۶)

که ابتدا سخت و توپر میباشد جوانه هایی منشعب میگردد. این جوانه ها مولد همانژیوم

میباشند. رشته‌های اندوتلیال تدریجاً توخالی میشود و عروق را درست میکنند ولی جوانه‌های مذکور که از عروق اصلی منشعب شده‌اند در سطوح محدودی برشد خود ادامه داده و نسوج اطراف را تحت فشار قرار میدهد. از جهت مبدأ شریانی یا وریدی یا عروق شعریه‌ای همانژیومها این موضوع بحرله پیدایش جوانه‌های آنژیومی دستگاه عروقی بستگی دارد ولی بهر حال اینطور بنظر میرسد که بیشتر از سیستم وریدی یا شعریه‌ای بوجود میآید و بدینجهت جدار حجرات همانژیوم ممکن است از پرولیفراسیون (Proliferation) سلولهای اندوتلیال و یا از نسج فیبروز پوشیده شده باشد.



همانژیومها در پوست به سه شکل همانژیوم کاپیلر (Capillaire) همانژیوم کاورنو (Cavernoux) و همانژیوم مرکب (Mixte) دیده میشود.

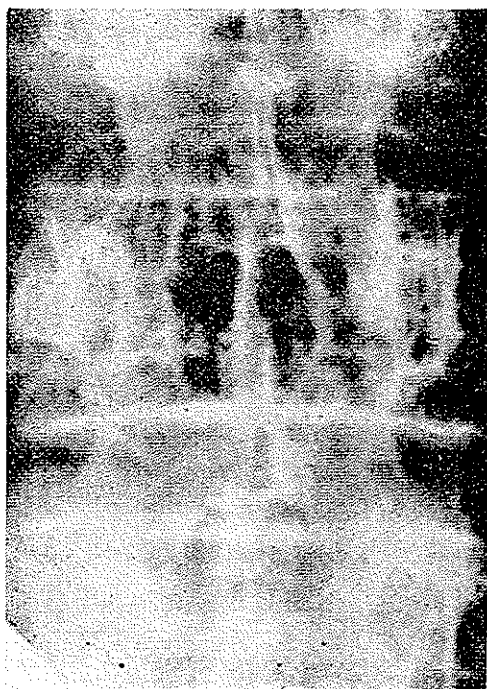
همانژیوم کاپیلر پوست بشکل لکه‌باز گرفتگی یا خال Grain de beauté ملاحظه میشود و واجد توده‌های پرولینر سلولهای اندوتلیال میباشد. نوع مخصوص همانژیوم تصلبی (H. Sclereux) نیز بشکل خال (ندول - Nodule) سخت و برجسته است که مقطع آن صاف و زرد رنگ میباشد و از پیگمانهای آهن پراست. (شکل ۷) ←

آنژیوم کاورنو تومور عروقی است که از حجره‌های وریدی وسیع با کاورن (Caverne) تشکیل شده است و یک یا چند عدد میباشد و بشکل تومورهای ارغوانی منفرد یا گلبولر (Globulaire) یا مولتی لبر (Moltilobaire) یا بشکل خال توت‌فرنگی مانند ملاحظه میشود. اما همانژیومهای استخوانی تقریباً ۹۰ درصد تومورهای استخوانی را تشکیل میدهند و ۲/۳ آنها در استخوان جمجمه یا موره‌های ستون فقرات ملاحظه شده است.

مک کارتی (Mc Carthy) و واتسون (Watson) [A] در ۱۰۰ مورد تومورهای عروقی که در مسوریال هاسپیتال (Memorial Hospital) مورد بررسی قرار داده اند فقط ۶ مورد

همانژیوم استخوانی پیدا کرده اند که ۳ مورد در مهره های کمری و یک مورد در دنده و یک مورد در مندیبول (Mendibule) بوده است .

شومن (Scherman) با بررسی ۶ مورد همانژیوم استخوانها که منتشر شده است نشان داده که ۲ آنها در جمجمه و ستون مهره بوده است و بموجب مقاله ای که ویک (Wyke) در نشریه رادیولوژی (Radiologie) [B] منتشر نموده است از ۴ مورد همانژیوم جمجمه بیشتر آنها در استخوانهای جبهه و پاریتال (Parietal) بوده اند . بعنیده متخصصین آسیب شناسی همانژیومها در اتوپسی خیلی زیاد ملاحظه میشود .



(شکل ۸)

توپفر (Topfer) در ۲۱۵۳ اتوپسی (Autopsy) که نموده است [C] ۲۷۵ مورد (۱۱/۹۳٪) و شمزل (Schmorl) در ۱۱۴۲ مورد اتوپسی ۱۱۵ مورد همانژیوم مهره دیده است [D] شیوع همانژیوم نزد زنان و در سنین بالا بیشتر است .

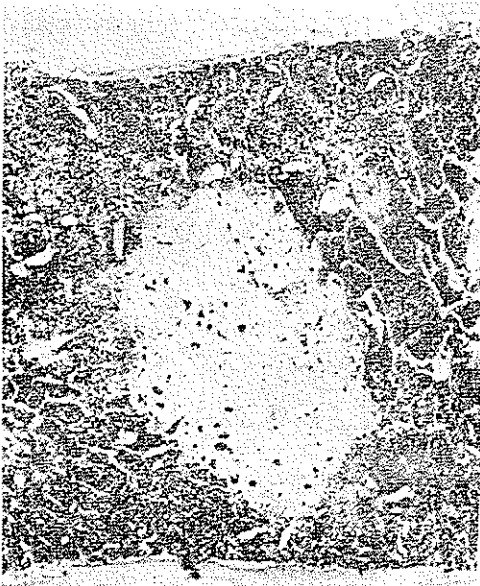اجتماع آنژیوم استخوانی با آنژیوم نسوج نرم خیلی نادر است . و معمولاً آنژیومهایی که دیده شده است منحصر به یک یا دو مهره میباشد . اهمیت شرح حالی که منتشر میکنیم از این جهت است که آنژیوم نزد بیماران در پوست و جمجمه و دنده و مهره های ظهری (از هفتمین گردنی تا یازدهمین مهره ظهری) و حتی مننژ ملاحظه میشود (شکل ۵) .

علائم : در همانژیوم مهره ای درد ، اسپاسم و سختی عضلانی در منطقه مربوطه ، اختلال حسی بشکل درد ریشه ای (Radiculaire) یا پاراپلژی (Paraplegic) دیده میشود . همانژیوم قشر مهره را برجسته نموده به ریشه یا نخاع فشار وارد میآورد و یا اینکه پریوست (Perioste) را شکسته و خرد میکند و فی الحقیقه نسج توموری میان دوسر استخوان ریشه میکند و یا اینکه مهره فرو میریزد و نخاع تحت فشار قرار میگیرد .

همانژیوم جمجمه شایعتر از همانژیوم مهره‌ها است و علائم آن منحصر به احساس برجستگی در سر می‌باشد که تدریجاً بزرگ می‌شود. این تومور معمولاً دردناک نیست برخی اوقات بیمار احساس فشار در آن منطقه می‌کند و باستفراغهای دوره‌ای مبتلا میگردد. ریشه تومور بیشتر در قشر خارجی استخوان است.

علائم رادیولوژی - در همانژیوم مهره در حالات خفیف و بدون علائم بالینی علامتی دیده نمیشود. در حالات شدید منظره مشبک و مخطط (Striation) و کانون تقلیلی متخلخل و خشن مشاهده میگردد. پایین و انتریکولهای (Ventricule) که به حاذات مجور عمودی مهره هستند و استریاسیون (Striation) طبیعی مهره را نشان میدهند، مناطق تقلیل یافته

ملاحظه میشود و تدریجاً قطر عرضی مهره مبتلا بیشتر و قطر عمودی آن کمتر از طبیعی میگردد (شکل ۷). اگر زوائد عرضی و شوکی مهره هم مبتلا باشد حجم مهره بیشتر از طبیعی شده و دانسیته استخوان تقلیل می‌یابد. تراپکولهای (Trabecule) ضخیم در جسم مهره عمودی و در زوائد عرضی افقی هستند. (شکل ۸)



(شکل ۹)

متذکر میشویم که این منظره بسبب انحلال تراپکولهای ظریف و تقلیل کلسیم بین نسجی نمایان میگردد. فی الحقیقه نمای معمولی استخوان که بشکل کاغذ سمباده (Ground glass)

باید باشد دیده نمیشود و برجستگی قشر مهره یا شکستگی آن ملاحظه میشود. در حالات پیشرفته اندام مهره و دیسک (Disc) و فضای دور مهره تغییر میکند.

علائم همانژیوم جمجمه بصورت کانون مشبک گرد یا بیضی است که حدود آن مشخص است و درون آن نسج استخوانی تقلیل یافته است. معمولاً این کانون مرکزی دارد که از آن خطوط (تراپکول) شعاعی (Striation) با طرف می‌رود و شکل اشعه خورشید در می‌آید

(Les signes d'H du crane et l'image reguliere avec striation rayonnante en forme de rayon solaire)

از جهت آسیب‌شناسی، تذکر می‌شویم که عروق منطقه ضایعه بوسیله سلولهای اندوتلیال محدود شده‌اند و در داخل شبکه عروقی غالب اوقات ترومبوز ملاحظه می‌شود. گاهی اوقات جسم سهره نمای چربی بخود می‌گیرد که به‌عقیده برخی مشخص مراحل پیشرفته آنژیوم جسم سهره می‌باشد (شکل ۹).

Références:

A-Watson W.L. and Mc Carthy W.D.

Blood and Lymph vessel Tumors.

A report of 1056 cases

Surg. Gynec & Obst.

71: 559-1940.

B-Wyke. B.D. Primary Hemangioma of the Skull. Arare.

Cranial Tumor, Am. J. Roentgenol 61: 302, 1949.

C-Topfer, D.: Ueber ein infiltrierend Wachsendes Hemangiom.

der Haut und Multiple Kapillarektasien der Haut und inneren organe:

Zur Keuntnis der wirbelangiome, Frankfurt. Ztsch. f. path

36:337, 1928.

D-Schmorl G.: Die Pathologische Anatomie der Wirbelsaule, Verhandl d.

deutsch Orthop. Gesellsch, Kong. 21 P. 3, 1927.