

نامه دانشکده پزشکی تهران

بهمن ماه ۱۳۴۳

شماره پنجم از سال بیست و دوم

جستجوها و گردآوری علمی

دکتر حمید اعتبار
دکتر منوچهر رهبر

تترالوژی فالو

از کارهای بخش جراحی قفسه صدری بیمارستان پهلوی

تترالوژی فالو یکی از شایعترین علل سیانوز ناشی از ناهنجاریهای مادرزادی قلب و عروق درجه هاست و نکته قابل توجه این بیماری آنستکه بوسیله عمل جراحی اصلاح پذیر میباشد این بیماری در ۱۸۸۸ توسط Fallot شرح داده شد و سپس بتدریج با تشریح کامل علت سیانوز و مخلوط شدن خون قرمز و تیره (شریانی و وریدی) و سایر نکات فیزیولوژی و فیزیوپاتولوژی این بیماری توسط Taussig قدم بسیار مهمی در راه معالجه این بیماری که فقط و فقط عمل جراحی است برداشته شد .

تشریح مرضی - از نقطه نظر تشریح مرضی این بیماری شامل چهار ضایعه مهم در

دستگاه قلب و عروق است که عبارتند از :

۱- تنگی شریان ریوی که خود بردونوع است Infundibulaire, Valvulaire نامدتها راجع باینکه کداسیک از دونوع فوق بیشتر وجود دارد بحث بود ولی اخیراً بر اثر مطالعات و براساس آمار ثابت شده که نوع دوم یعنی Infundibulaire بیشتر است و این مسئله امروزه قطعیت یافته و مورد قبول عامه واقع شده است .

گاهی بجای تنگی شریان ریوی آترزی شریان ریوی دیده میشود که در اینصورت انجام هرگونه عمل جراحی اساسی و آناستوموز را غیر ممکن میکند .

۲- ارتباط بین دو بطن : محل ثابت این سوراخ بین دو بطن در زیر محلی است که آئورت و شریان ریوی شروع و از بطن ها خارج میشوند و باین ترتیب ناهنجاری سوم این بیماری ایجاد میشود .

۳- انترپوزیسیون آئورت : بعالت ارتباط بین دو بطن و وضع خاص تشریحی موجود بین این سوراخ و مبدأ آئورت مقداری از خون هردو قلب وارد آئورت میشود .

۴- بزرگی (هیپرتروفی) قلب راست . بعالت تنگی شریان ریوی و نیز کار بیشتر قلب راست از نظر انترپوزیسیون آئورت قلب راست بزرگ میشود و گاهی جدار آن مساوی و حتی کلفت تر از بطن چپ میگردد .

غیر از چهار ناهنجاری اصلی که در فوق ذکر شد گاهی (در حدود ۲٪ موارد) ناهنجاریهای اضافی دیگری نیز بشرح زیر در تترالوژی فالو ممکن است دیده شود :

۱- ارتباط بین دو دهلیز

۲- وجود کانال آرتریل

۳- در طرف راست قرار گرفتن آئورت (Dextroposition) .

علائم کلینیکی :

مهمترین علائم بالینی این بیماری باختصار عبارتند از :

- ۱- سیانوز- که یکی از زودرس ترین و مشخص ترین علائم است و بخصوص در لبها- ناخنها و گوشها بارزتر بوده و با حرکت و یا گریه طفل تشدید میگردد .
- ۲- ناخنهای هیپوکراتیک که شکل و وضع و رنگ ناخنها کاملاً مشخص و اختصاصی است
- ۳- تنگی نفس که مخصوصاً هنگام حرکت یا گریه طفل شدیدتر شده و در فرم خیلی شدید بیماری حرکت طفل را تقریباً غیر ممکن میکند .

۴- در سمع سوفل سیستولیک در کانون شریان ریوی شنیده میشود ولی باید دانست که این سوفل در مواقعی که تنگی زیاد باشد کمتر بگوش میخورد و هرگاه آترزی شریان ریوی موجود باشد اصلاً شنیده نمیشود .

۵- توقف رشد ونمو طفل .

علائم آزمایشگاهی :

این علائم بطور خلاصه عبارتند از :

- ۱- افزایش گلبولهای قرمز که گاه به ۱۱-۹ میلیون در میلی متر مکعب میرسد .
- ۲- مقدار هموگلوبین خون بالاست .
- ۳- هماتوکریت بالاست و گاه به ۸۰ - ۷۰ - ۶۰ درصد میرسد .

۴- اکسیژن خون در حال عادی کم و در موقع حرکت و فعالیت کمتر میشود .

در الکتروکاردیوگرافی انحراف محور بسمت راست دیده میشود که بعلت هیپرتروفی بطن راست است از نظر رادیوگرافی تصویر تقریباً مشخصی وجود دارد و غالباً رادیوگرافی تشخیص راتسهیل و گاه مسجیل میکند .

قلب بزرگ شده و بعلت بزرگی بطن راست نوك قلب بالا میآید و تصویر معروف *Coeur en Sabot* را ایجاد مینماید . شریان ریوی کوچک و بخصوص در رادیوسکپی شریان آن کم شده است در ۱/۵ موارد آنورت در طرف راست قرار گرفته است سطوح ریوی بعلت کمی و نقصان جریان خون شریان ریوی شفافیت بیشتری دارد و خطوط مشخص ریوی در رادیوگرافی خیلی کمتر از معمول است . کاتاتریسم کمک بسیار ذقیمتی در تشخیص بیماری میکند کاتاتراز سوراخ ارتباطی بین دو بطن عبور کرده وارد بطن چپ میشود گاهی ممکن است کاتاتر را مستقیماً از قلب راست وارد آنورت نمود و گاهی هم ممکن است کاتاتر وارد شریان ریوی گردد و در هر حال با اندازه گیری از نمونه های مختلف خون کمک باارزشی به نوع تنگی شریان ریوی میشود .

پیش آگهی - تعیین پیش آگهی در این بیماری بستگی بشدت و ضعف علائم موجود دارد در اطفالی که سیانوز بیشتر است غالباً مرگ در سال اول عمر مخصوصاً بین ۲-۴ سالگی بسیار زیاد میباشد و علت آن بیشتر .

۱- ضایعات مغزی .

۲- عفونتهای شدید ریوی .

۳- عدم تکافوی قلب میباشد .

در اینجا باید متذکر شویم که لازم نیست تمام بیمرانی را که باین مرض مبتلا هستند تحت عمل جراحی قرار داد . هر گاه سیانوز طفل زیاد نباشد بهتر است صبر کرد زیرا گاه گاهی با گذشت زمان و بخودی خود بنظر میرسد که بهبودی نسبی پیدا میشود ولی گاهی هم برعکس حال طفل مرتباً رو بوخاست گذاشته و عمل جراحی فوری را ایجاب میکند .

بطور کلی برای ۲. مبتلایان باین بیماری باید پیشنهاد عمل جراحی نمود ولی ضمناً بایستی بخود بیمار (در صورت امکان) و بخصوص باولهای بیمار خاطر نشان ساخت که بهیچوجه بعد از عمل جراحی نباید انتظار معجزه داشته باشند و منتظر باشند که حال بیمار بکلی و کاملاً خوب گردد و بهبود یابد ولی درعین حال باید به آنان گوشزد نمود که با عمل جراحی تا حدود ۸۵٪ بهبود در بیمار و علائم پیدا خواهد شد.

نتیجه عمل جراحی را بهیچوجه نمیتوان قبلاً حدس زد و پیش گوئی کرد گاهی نتیجه آن فوق العاده درخشان و رضایت بخش است و گاه برعکس نه تنها تفاوتی در وضع بیمار حاصل نمیشود بلکه ممکن است بدتر از اول هم شود و دلیل این امر بعلت وجود ناهنجاریهای مختلف و انواع آنهاست. بطور مثال در بیماران که تنگی شریان ریوی بخصوص زیاد باشد نتیجه بسیار عالی است و برعکس در آنها که ناهنجاری در وضع آنورت زیاد باشد نتیجه خیلی خوب نخواهد بود.

رویه مرفته با وجود شرایط و علائم زیر تا حدی میتوان پیش بینی خوب پس از عمل برای بیمار نمود.

- ۱- سن که معمولاً از ۴ سال ببالا و هرچه سن بیشتر باشد نتیجه بهتر خواهد بود.
 - ۲- وجود سوفل سیستولیک شدید در کانون شریان ریوی.
 - ۳- کوچک بودن شریان ریوی و کوچکی ضریب آن.
 - ۴- علائمی که دلالت بر پرینوستیک نامطلوب میکند عبارتند از:
 - ۱- کم بودن سن بیمار مخصوصاً پائین تر از ۴ سال.
 - ۲- عدم یا خفیف بودن سوفل سیستولیک در کانون ریوی.
 - ۳- کم بودن سیانوز.
 - ۴- عدم قرینگی و تفاوت بین نتایجی که از آزمایشات مختلف پاراکلینیکی و علائم کاینیکی بدست آید. با توجه به نکات فوق حتی الامکان بایستی از اقدام بعمل جراحی در مورد اطفال کوچک مخصوصاً بعلت کوچک بودن قفسه صدی و عروق احتراز نمود. بهترین سن انتخابی جهت عمل جراحی بین ۴-۱۴ سالگی است.
- در خاتمه مختصری راجع به انواع تکنیکهای مخصوص عمل جراحی در این بیماری ذکر میکنیم:

- انواع مختلف تکنیکهای جراحی در این بیماری بطور خلاصه بشرح زیر است:
 - ۱- آناستوموز Potts - Smith که عبارت است از برقرار کردن ارتباط بین آنورت و شریان ریوی چپ. شرط انجام این طریقه وجود آنورت در طرف چپ است.
 - ۲- آناستوموز بین یکی از شاخه های بزرگ آنورت سینهای و شریان ریوی چپ یا

آناستوموز Blalock در این طریقه معمولاً ارتباط بین شریان تحت ترقوه‌ای چپ و شریان ریوی چپ برقرار می‌گردد.

۳- در صورت امکان (بندرت) اگر شریان ریوی آنرزی نداشته باشد میتوان Broc کرد ولی چون در ۸ درصد موارد استنوز از نوع انفانندیولر است معمولاً نتیجه خوب نمیدهد

۴- عمل با طریقه قلب باز که در این مورد بهتر است ترمیم ضایعات داخل قلب را بسنین بالاتر موکول کرد تا بچه رشد و نمو کافی برای تحمل این عمل را پیدا نماید .

۵- اخیراً در امریکا اطاقهای عمل مخصوصی درست کرده‌اند که اکسیژن با فشار زیاد در آن جریان داشته موقع عمل از راه پوست و نسوج مختلف جذب بدن بچه میشود و از این راه کمک مؤثری به طفل میشود نکته مهم در این جا این است که تمام کسانی که از این اطاق عمل بیرون می‌آیند قبلاً باید تدریجاً وارد اطاقهای با فشار اکسیژن کمتر شوند تا از نظر اکسیژن زیاد با اصطلاح Decompression پیدا کنند .

ابرواسیون اول

علیرضا فرزند قاسم ۷ ساله در تاریخ ۱۰/۷/۴۳ از بیمارستان کودک به بخش جراحی قفسه صدری بیمارستان پهلوی فرستاده میشود بیمار بعلت تنگی نفس کبودی زبان و لبها و انتهاها و ناراحتی موقع راه رفتن در بیمارستان بستری شده .

این علائم از بدو تولد وجود داشته و بتدریج تشدید یافته است ضمناً پای چپ طفل نیز دچار یک، اکی نیسم میباشد .

در معاینات بالینی علاوه بر مشاهدات بالا سوفل سیستولیک در مژ و کارد و بخصوص کانون شریان ریوی موجود بود سیانوز صورت لبها و بینی و هیپوکراتیسم انگشتان جلب توجه مینمود سایر دستگاهها سالم بودند . فشار خون $\frac{95}{55}$ نبض ۱۲۰ - ۱۰۰ در دقیقه .

فورمول خونی بیمار: ۶۲ - سگمانته

۶۶ - لنفوسیت

۵ - متوسیت

۵ - ائوزینوفیل

۲ - باتونه

هما توکریت ۱۴٪ - آزمایش ادرار طبیعی بود .

E. C. G هیپرتروفی بطن راست را نشان میداد و رادیوگرافی نیز حکایت از بزرگی قلب راست مینمود بیمار با تشخیص تترالوژی فالو تحت عمل جراحی تورا کتومی چپ قرار گرفت و آناستوموز - Blalock انجام گردید و نتیجه از روز بعد از عمل بسیار عالی بود .

ابسر و اسیون دوم :

اعظم فرزند ابوالفضل ۵/۴ ساله بعلت سیانوز لب و اطراف چشم و هیپوکراتیسم انگشتان و تنگی نفس در ۱۱/۴/۴۲ بد بیمارستان بهرانی مراجعه میکند طبق اظهار نزدیکان طفل سیانوز از ماهگی دورد توجه اولیای طفل واقع شده و قبل از آن بحساب رنگ پوست گذاشته میشده است. هنگام معاینه متوجه سوپل سیستولیک و آرگانیک طفل میشوند. فشار خون $\frac{75}{35}$ آزمایشات پاراکلینیک از این قرار بوده است.

سدیمانتاسیون	۴ میلی ساعت اول و ۹ ساعت دوم
هموگلوبین	۹۰٪
گلبول سفید	۸۰۰۰ (۵۲٪ سگمانته ۴٪ باتونه ۲٪ ائوزینوفیل ۶٪ منوسیت ۰/۳۶٪ لنفوسیت)
گلبول سرخ	۶/۵۰۰۰۰۰

ادرار عادی

در رادیوگرافی قلب en Sabot و آنورت در طرف راست .

بیمار در تاریخ ۲۱/۴/۴۲ به بخش جراحی قفسه صدری بیمارستان پهلوی منتقل و پس از چند روز تحت عمل جراحی قرار میگردد .

تورا کتومی چپ و آناستوموز Blalock

آنورت در طرف راست .

ابسر و اسیون سوم

عفت حسین ۴ ساله در تاریخ ۱۰/۱/۴۲ در بیمارستان بستری میشود علت مراجعه سیانوز صورت بخصوصاً لبها و تنگی نفس و بیقراری در شب بود سیانوز از بدو تولد موجود بوده است .

زایمان بیمار بسختی انجام گرفته - بیمار آنمیک و جثه اش کمتر از سن وی نشان میداده (تقریباً دو سال) انگشتان سیانوزه و هیپوکراتیک - نبض ۴۰ . سوپل سیستولیک موجود - سایر دستگاه‌ها طبیعی E. C. G هیپرتروفی بطن راست رانشان داد . فورمول شمارش بیمار نزدیک به طبیعی است .

بیمار تحت عمل جراحی قرار گرفت (تورا کتومی چپ) ولی ملاحظه گردید که شریان روی چپ بیمار کوچک و ناچیز است و مناسب برای آناستوموز نمیشد لذا قفسه سینه بدون انجام کاری مثبت بسته شد .

ابسرواسیون چهارم

سعود محمدباقر ۴ ساله در تاریخ ۱۳۸۴/۷/۲۲ بعلت کبودی رنگ و تنگ نفس در بیمارستان بستری میشود. انگشتان بیمار سیانوزه و ناخنهای هیپوکراتیک موجود بود. طفل حتی در وضع عادی نیز تنگی نفس داشت .
درامتحانات بالینی یک-سوفل سیستمولیک شدید در کانون ریوی بگوش میخورد سایر دستگاہ‌ها طبیعی بودند .

E. C. G نیز هیپرتروفی بطن راست را نشان میداد .
آزمایش خون بیمار بشرح زیر بود .

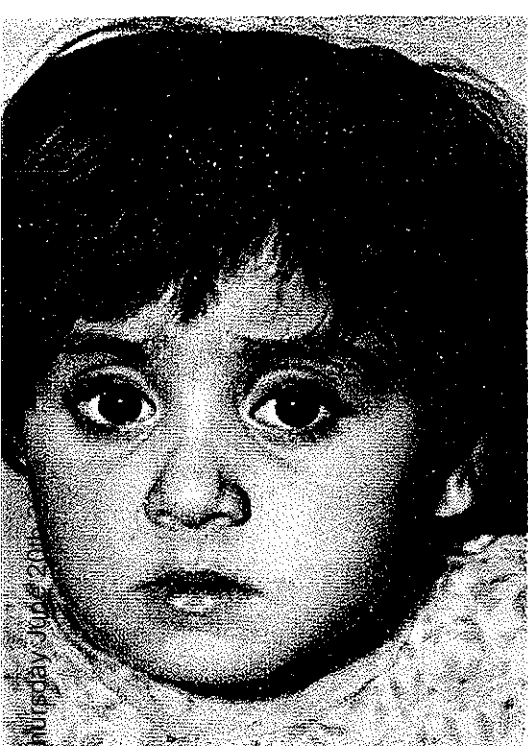۷۰۰۰۰۰	گلبول سرخ
۸۴۰۰	گلبول سفید
۴۸	سگمانته
۴۰	لنفوسیت
۲	منوسیت
۱۰	اُتوزینوفیل
٪۱۰۰	هموگلوبین بیمار

بیمار تحت عمل جراحی تورا کوتومی چپ قرار گرفت و آناستوموز Blalock گردید نتیجه عالی بود .

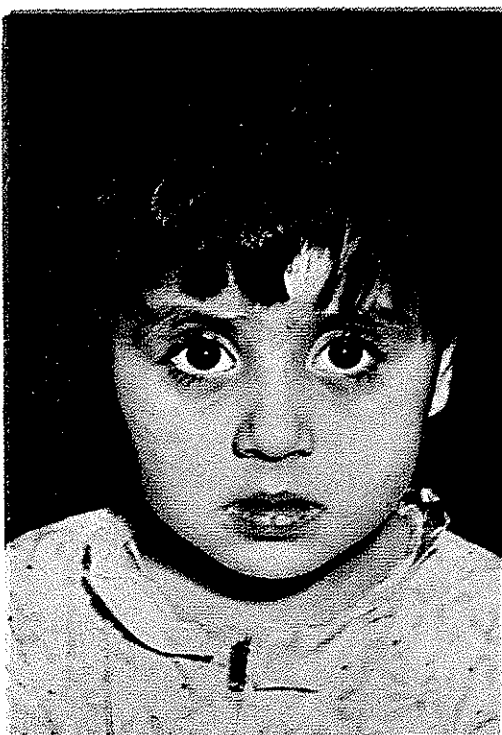ابسرواسیون پنجم

سیاره بکناش ۶ ساله در تاریخ ۱۳۸۴/۸/۴ به بیمارستان پهلوی مراجعه و در بخش جراحی قفسه صدری بستری گردید علت مراجعه سیانوز دائمی بود که موقع فعالیت تشدید میگردد مخصوصاً سیانوز شدیدی در لبها و سرخی مخصوص و تندگونه ها و نیز انگشتان هیپوکراتیک در بیمار موجود بود در سابقه بیمار ابتلاء به سیاه سرفه و سرخک یرقان و اریون وجود داشته در امتحان بالینی سوفل شدید سیستمولیک بخصوص در کانون ریوی بگوش میخورد سایر دستگاہها طبیعی بودند الکتروکاردیوگرافی هیپرتروفی بطن راست را نشان میداد .
آزمایش خون بیمار بشرح زیر بود .

۴	منوسیت
۲۶	لنفوسیت
۶۸	سگمانته

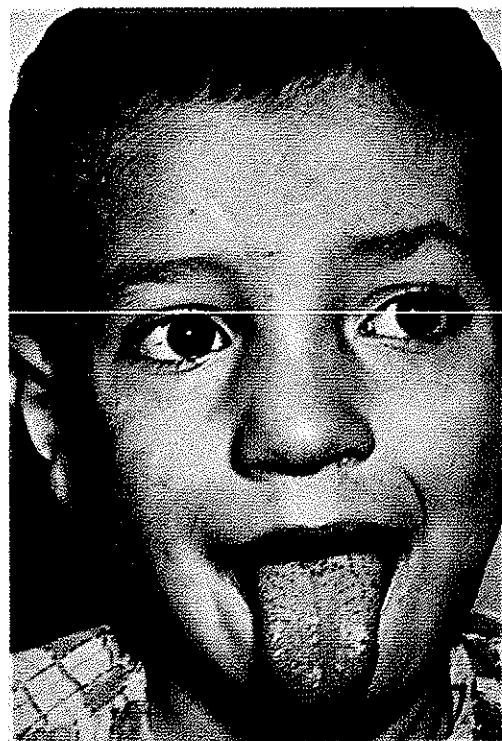
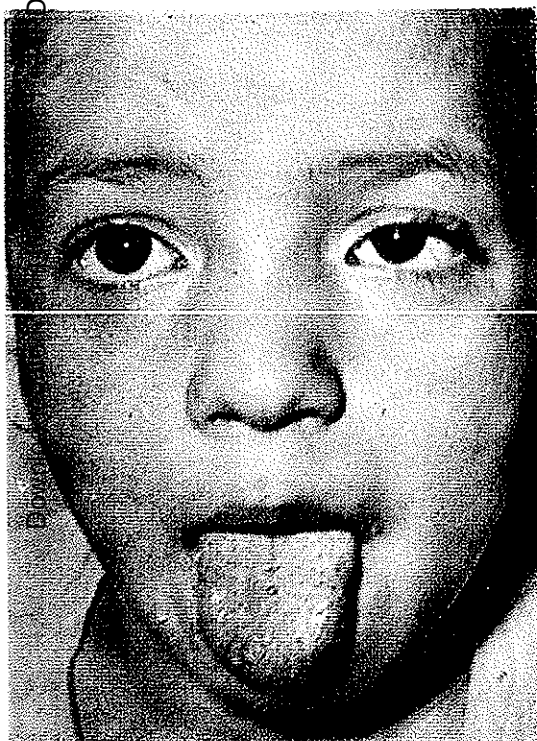

بعد از عمل



قبل از عمل

مربوط با پروازسیون اول



DT on Thursday June 2nd

Blow