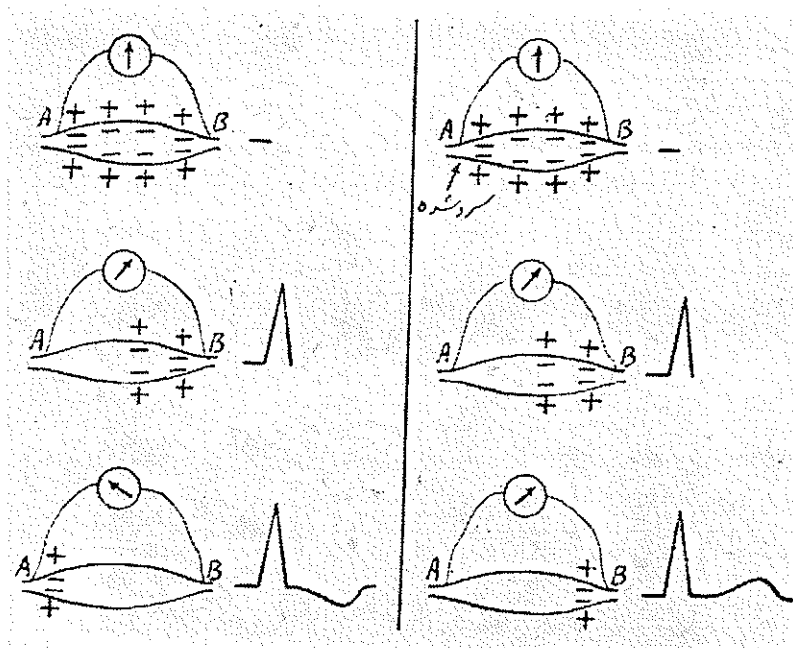


اهمیت شکل اکستراسیستولهای بطنی در تشخیص ضایعات میوکاردر

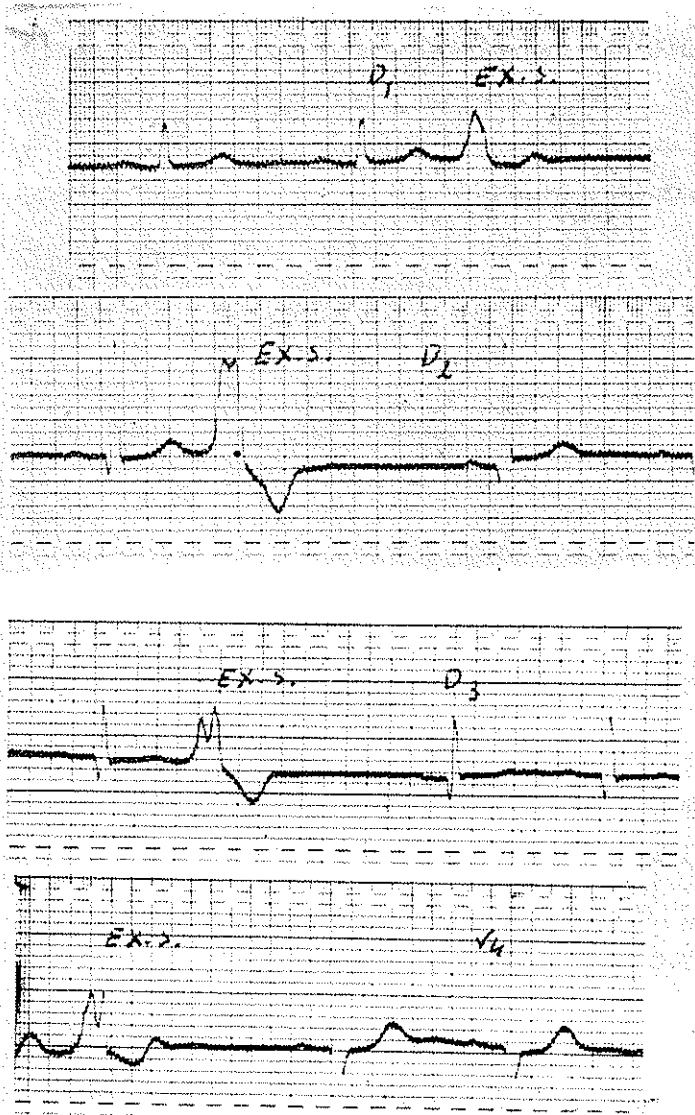
اکستراسیستولی عارضه‌ایست که کمتر در کاردیولوژی مورد توجه قرار می‌گیرد زیرا نه تنها در اغلب بیماریهای قلب دیده می‌شود بلکه گاهی در اشخاص سالم نیز وجود دارد. مثلاً کافی است شخص مبتلا بسوء هاضمه و یا پارازیت روده‌باشد و یا قهوه وچای زیاد مصرف کند که نظم قلب مختل شده و اکستراسیستول ظاهر گردد. همچنین بعضی داروهای قلبی مانند دیژیتالین و یا کینیدین ممکن است اکستراسیستول ایجاد کنند از نظر فیزیوپاتولوژی نیز نمی‌توان اهمیت خاصی برای اکستراسیستول قائل شد زیرا میدانیم که در میوکاردر مخصوصاً در ناحیه گره تاوارا و رشته‌های هیس سلولهای عصبی بطور پراکنده وجود دارند که هر یک از آنها ممکن است تحریک شود و تولید اکستراسیستول نماید حتی اگر این تحریک طولانی باشد گاهی امواج سینوسی متوقف می‌گردد و انقباضات قلب از ناحیه دیگری شروع میشود مانند تاکیکاردیهای فوق بطنی و بطنی با این حال مطالعه شکل اکستراسیستول از لحاظ الکتروکاردیوگرافی قابل توجه است و گاهی از این راه میتوان ضایعات میوکاردیپی برد.

بعضی از دانشمندان موج دپلاریزاسیون را در اکستراسیستول مورد مطالعه قرار داده اند و وجود موج Q را نشانه انفارکتوس دانسته‌اند زیرا بتجربه در حیوان و انسان دیده شده است که موقعیکه موج سریع اکستراسیستول مثبت باشد بهیچوجه در ابتدای آن موج منفی وجود ندارد و در آزمایشهایی که در سنگ بعمل آمده یکی دوساعت پس از تولید انفارکتوس موج Q پهن و واضحی در اکستراسیستول ظاهر شده است (شکل ۲ و ۱) گاهی حتی در امواج سینوسی علامت نکروز ظاهر نشده و فقط از روی شکل اکستراسیستول ممکن بوده بوجود انفارکتوس پی برد. همچنین بعضی اوقات که در بیمار باوگ شاخه چپ وجود داشته و تشخیص انفارکتوس مشکل بوده فقط مورفولوژی اکستراسیستول تشخیص را روشن کرده است.

متابولیک آن تغییر کند رپلاریزاسیون آن ناحیه بتأخیر افتاده و بالنتیجه جهت موج بطنی معکوس میگردد بطوریکه موج دپلاریزاسیون و رپلاریزاسیون هر دو دارای یک جهت خواهد شد و تغییرات الکتریکی عضله گرادیان پیدامیکنند (شکل ۴)؛ لذا می توان نتیجه گرفت که هر وقت در اکستراسیستول بطنی این کیفیت مشاهده شود می توانیم آنرا اکستراسیستول آتی پیک بنامیم و این تغییر شکل را نشانه ایسمی و ضایعه میوکارد بدانیم.



شکل ۴ - در سمت چپ شکل در نقطه A عضله را تحریک کرده و منحنی تغییرات الکتریکی آن بوسیله گالوانومتر ثبت شده است چنانکه مشاهده می شود جهت موج دپلاریزاسیون و رپلاریزاسیون عکس یکدیگر است. در سمت راست شکل پس از سرد کردن نقطه A جهت موج T معکوس شده و ثبت گردیده است بطوریکه موج QRS و T هر دو دارای یک جهت میباشند



شکل ه - چنانکه ملاحظه می‌شود در D_1 و D_2 جهت موج QRS و T در اکستراسیستول عکس یکدیگر است ولی در D_3 جهت هر موج مثبت در V موج T اکستراسیستول دینفازیک است. این دو اکستراسیستول آتی پیک هستند.

ایسکمی میوکارد و کوروناریت و عوارض آرتریوسکلروز و پنج نفر دیگر مبتلا به عوارض روماتیسمی و میوکاردیت بوده اند لذا میتوان نتیجه گرفت که وجود اکستراسیستول آتی پیک می تواند نتیجه یک اختلاف هدایت داخل بطنی باشد که معمولا بعلت ضایعه میوکاردیا ایسکمی تولید میشود و نباید آنرا بعوارض خارج قلبی و یا عصبی نسبت داد .

بیبلیوگرافی :

۱- الکتروکاردیوگرافی دکتر پزشکپان '۱۳۳۹ - صفحه ۱۸۰ .

- 2- Electrocardiographic Clinique. E. Cabrera 1959 p. 108,167
- 3- Principles of Clinical Electrocardiography Mervin j. Goldman p. 229.
- 4- Textbook of physiology Fulton 1955 p. 674.
- 5- Dressler, W.: A case of myocardial infarction wasked by bundle branch block but revealed by occasional premature ventricular beat , Am. J. M. Sc. 207:361, 1943
- 6- Bisteni, A., Medrano, G. A., and Sodi-Pallares, S.: Ventricular premature beats in the diagnosis of myocardial infarction, Brit. Heart J. 23:521, 1961
- 7- Katz, K.H., Berk, M.S., and Mayman, C.I.: Acute myocardial infarction revealed in an isolated premature ventricular beat, Circulation 18:897, 1958
- 8- Szilagyi, N., and Ginsburg, M.: Acute myocardial infarction revealed in the presence of right bundle branch block and vintricular extrasystoles, Am. J. Cardiol. 9:632, 1962
- 9- Alberto Benchimol J. E. Larsy, F.R. Carvalho, J. Calif. Am. H. J. 1963 P. 334