

نامه دانشکده پزشکی

تهران

شرح يك مورد پیوند حالب در پیوند نفروز بعالت

سرخ رگ غیر طبیعی

دکتر روح الله اقراری *

دکتر کریم معتمد *

مکانیسم ایجاد هیدرونفروز و در نتیجه پیوند نفروز در اثر عروق غیر طبیعی :

یکی از علل مهم هیدرونفروز و پیونفروزها وجود عروق غیر طبیعی کلیه میباشد و این عروق غیر طبیعی یا مستقیماً از آئورت یا از سرخ رگ اصلی کلیه شروع شده قسمت کم و بیش مهمی از کلیه را تغذیه میکند و فشاری که این رگ بانهای فوقانی میزنای وارد میآورد سبب پیدایش ضایعات تشریحی مشخصی مثل چین خوردن میزنای و در نتیجه تصلب در محل تقاطع میزنای و سرخ رگ یا سیاه رگ میشود و در نتیجه ادرار در کلیه جمع شده و حفرات داخل کلیوی بعالت فشار ادرار از داخل متسع میشود و بعالت کم خونی که خود نتیجه افزایش فشار داخلی حفرات کلیه است نسج اصلی کلیه دچار صفر میگردد و هیدرونفروز ایجاد میشود .

گاهی فشار رگ غیر طبیعی بر میزنای چندان قابل توجه نیست ولی موج حرکات دودی میزنای در این محل مختل شده و ادرار بطور کامل از لگنچه داخل میزنای شده و ادرار پس میزنند در نتیجه حوضچه کم کم متسع شده هیدرونفروز ایجاد میگردد .

برعکس گاهی دیده میشود که وجود رگ غیر طبیعی باعث اتساع کلیه و هیدرونفروز نمیشود

* رئیس بخش میزراه بیمارستان سینا

** دستیار بخش میزراه بیمارستان سینا

دلیلش اینستکه بطور طبیعی وضع تشریحی این نوع حوضچه‌ها کاملا بشکل قیف است و با وجود اینکه سرخرک اثری روی حالب گذاشته است تخلیه بدون اختلال حرکات دودی انجام می‌گردد. اساسا عروق غیر طبیعی اگر از جلوی کلیه گذشته و بلبه قدامی ناف کلیه یا بسطح قدامی کلیه وارد شود کمتر باعث هیدرونفروز میشود. اگر عروق از عقب میزنای گذشته و بلبه خلفی ناف یا بسطح خلفی کلیه متصل گردد باز هم هیدرونفروز ایجاد نخواهد شد.

در حالاتیکه سرخرک از جلوی حالب گذشته و بلبه خلفی ناف یا بسطح کلیه وارد شود حتما تماس و فشار سرخرک به میزنای وجود دارد و هیدرونفروز ایجاد میشود. طبق آمار پاپین (۱) و ایگلز یا (۳) کهسی و دو مورد عروق غیر طبیعی کلیه را مورد مطالعه قرار داده‌اند مشاهده کرده‌اند که یازده مورد از سی و دو مورد بعلاوه سه مورد مشکوک عروق از جلو حالب گذشته و بجلو کلیه وصل شده.

در پنج مورد شریان از جلو حالب گذشته بلبه خلفی کلیه وصل میشده در چهار مورد، بعلاوه دو مورد مشکوک شریان از عقب کلیه گذشته و بلبه خلفی ناف کلیه وصل شده و در شش مورد عروق از عقب میزنای گذشته بلبه قدامی کلیه وصل شده، در یک مورد دمورب بوده ولی در عمل بیشتر عروقیکه از جلو میزنای میگذرند و میزنای را بسطح خلفی شکم که نسبتا مقاوم است میچسبانند انسداد ایجاد میکنند و در نتیجه هیدرونفروز ایجاد میشود.

گاهی دیده میشود که سرخرک از عقب میزنای گذشته و بسطح خلفی کلیه هم وصل شده ولی باز هیدرونفروز ایجاد شده است در اینجا اینطور میشود توجه کرد که سرخرک غیر طبیعی بمیزنای چسبیده بوده و فشار دائمی ایجاد می‌کرده و در نتیجه چین خوردگی و خمیدگی روی میزنای سبب هیدرونفروز شده است.

گاهی سرخرک طوری بحوضچه و میزنای چسبیده و جابرای خود درست کرده است که در موقع عمل تصور میرود از داخل حوضچه گذشته در این موارد هرچه بیماری پیشرفته‌تر باشد عمل سرخرک ضعیفتر میشود و آن قسمتی از کلیه را که باید تغذیه کند کمتر مشروب میسازد و رفته رفته سرخرک بکلی مسدود میشود و در هیدرونفروزهای خیلی بزرگ (مثلا باندازه يك هندوانه) اصولا نمیشود سرخرک غیر طبیعی را که عامل اصلی هیدرونفروز بوده است پیدا کرد.

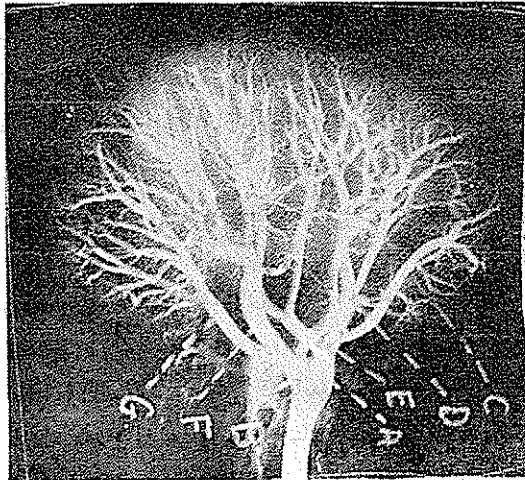
مرکب (۳) در موزه ارلانگن (۴) هفت مورد هیدرونفروز را که علتش معلوم نبود مورد مطالعه قرار داد و ملاحظه کرده است که پنج مورد از آنها بواسطه وجود عروق غیر طبیعی بوده که تشخیص نداده‌اند.

آقای دکتر رضا معصومی درفرانسه شرح حال ۹۸ بیمار مبتلا به رگهای غیرطبیعی کلیه را مورد مطالعه قرار داده و نتیجه گرفته :

۱- هیدرونفروز بعلت عروق غیرطبیعی قطب تحتانی کلیه فراوان است .
 ۲- دراین ۹۸ بیمار ۸۷ نفر دچار هیدرونفروز يك کلیه که پنجاه و سه نفر درکلیه چپ و فقط چهار نفر دچار هیدرونفروز هر دو کلیه بوده اند .

۳- سه نفر از این بیماران هیدرونفروزشان بعلت وجود سیاهرک غیرطبیعی - یازده نفر سرخرک غیر طبیعی و در ۸۴ نفر بقیه سرخرک و سیاه رک تواماً سبب هیدرونفروز بوده است .
عروق طبیعی و غیر طبیعی کلیه:

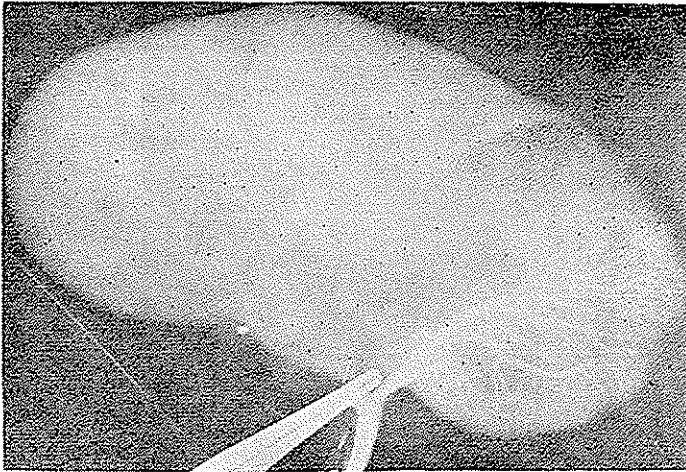
عروق کلیه بطریق خاصی کلیه را تغذیه مینماید و برعکس سایر اعضا سرخرکهای کلیه پسوند ندارند و تقریباً مستقل و انتهائی میباشند . سرخرک اصلی کلیه وقتی وارد ناف کلیه شد بدو قسمت یکی قدامی و یکی خلفی تقسیم میشود شاخه قدامی خود سه قسمت میشود فوقانی و تحتانی و میانی و شاخه خلفی بدو قسمت میشود مطابق شکل (۱)



شکل (۱)

(این شکل از مجله اورولوژی آمریکا سال ۱۹۶۳ جلد سوم اقتباس شده) .

اکثر در یکی از شاخه های سرخرک کلیه ماده حاجب تزریق کرده و عکس برداشته شود فقط همان قسمت از کلیه که آن سرخرک مشروب میکند نمایان شده و ماده حاجب داخل شاخه های دیگر سرخرک کلیوی نمیشود (مثل کلیشه شماره ۲) که يك شاخه از سرخرک کلیه را آزاد گذاشته




شکل (۲)

و در آن تزریق ماده حاجب شده و بقیه شاخه‌ها را مسدود کرده‌اند و چنانچه ملاحظه می‌شود هیچ‌گونه ارتباطی بین سرخرک تزریق شده و سایر شاخه‌های سرخرک کلیوی وجود ندارد . فقط مختصری مویرگها با هم ارتباط دارند که آنهم برای تغذیه نسج کلیوی کافی نیست . برعکس سیاهرگهای کلیوی ارتباط و ویوندهای فراوان دارند بطوریکه اگر در یک شاخه وریدی با فشار معین تزریق ماده حاجب بعمل آید تمام قسمتهای مختلف سیاهرگهای کلیوی از ماده حاجب پر میشود مثل (شکل ۳ که شاخه‌های اصلی وریدی را بسته و در یک شاخه فرعی ماده حاجب تزریق میشود ولی بعلت پیوند وریدها ماده حاجب داخل تمام شاخه‌های وریدی گردیده) . آقای جرج اسمیت (۱) در روی صدفش و همچنین نتیجه عملیات جراحی پیوند کلیه را مورد مطالعه قرار داده و ارتباط بسیار وسیع وریدهای کلیوی را ثابت کرده و حتی نشان داده که این سیاهرگها با سیاهرگهای خارجی و کلیه سیاهرگهای کیسول کلیوی ارتباط دارند .

طرق عملیات جراحی

با مطالعه مطالب فوق و نتیجه عملیات جراحی سرخرک غیرطبیعی که سابقاً فقط قطع سرخرک را توصیه میکردند ممکن است درائر قطع عوارض زودرس مثل تب و درد عفونت ادراری نکروز کلیه و فیستول کلیه و خونریزی و عوارض دیررس مثل فشار خون ایجاد شود .



شکل (۳)

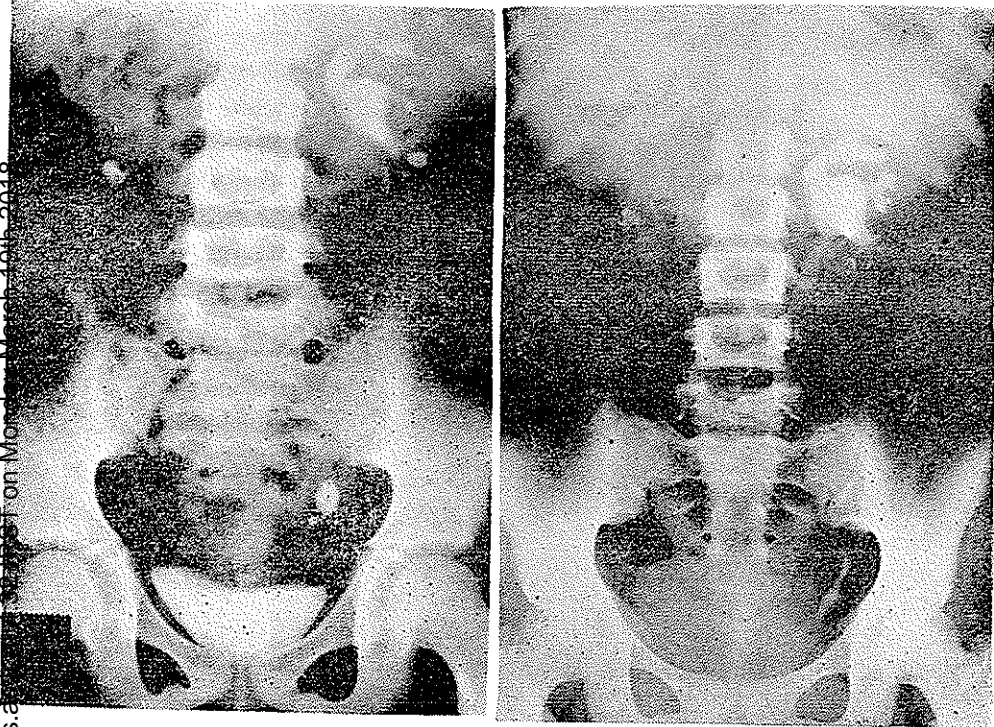
در سال ۱۹۴۴ پرار (۱) درانجمن متخصصین میزه راه فرانسه پیشنهاد کرد که پس از قطع سرخرک غیرطبیعی بهتر است نفر کتومی پارسیل همان قسمت کلیه که بی خون است بشود و عده‌ای طرق دیگر پیشنهاد کرده‌اند که هیچکدام طرف توجه واقع نشد.

میشون (۲) عروق غیر طبیعی را بوسیله یک قطعه نسج آپونوروتیک و عضلاتی بالامیکشید تا فشار آن از روی میزنای برطرف شود و قطع نکردد ولی نتیجه این طریقه هم رضایتبخش نبود. بهترین راه عمل طریقه ویلهتز (۳) است در این طریقه سعی میشود سرخرک یاسیاهرک غیرطبیعی که باعث فشار بروی میزنای شده است حفظ شود و از قطع آن خود داری شود.

پس از تعیین محل تنگی میزنای آن قسمت از میزنای را که تنگی و تصلب دارد باید برداشت و میزنای راجلوی رگ غیر طبیعی قرار داد مرحله بعد عمل پیوند دوس میزنای یا پیوند سر فوقانی میزنای بقسمتی از باسینه خواهد بود.

ممکن است دوخت و دوز دو قسمت میزنای بر روی یک سند حالی انجام شود ولی بعد از عمل بلافاصله سند را خارج میکنیم تا وجود یک جسم خارجی باعث در رفتن بخیه‌ها نشود.

شرح حال بیمارما - ف - م - ح - هفده ساله اهل سمنان پنج سال قبل احساس درد پهلوی چپ داشته هنگام ادرار سوزش جود داشته و گاهی ادرار خونی میشده.



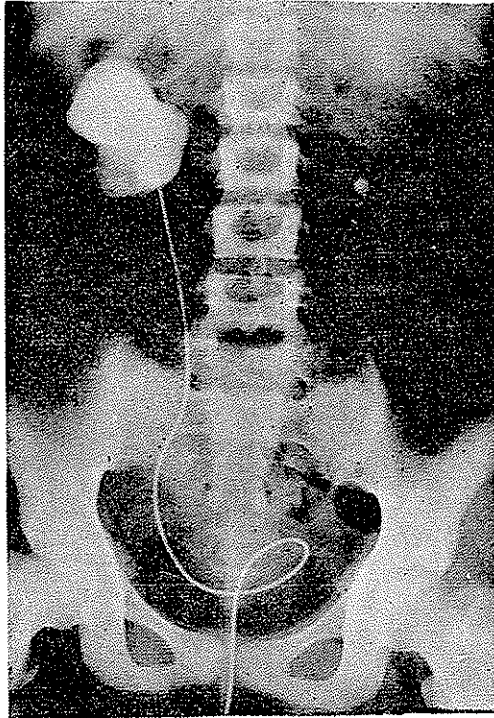
شکل (۴)

شکل (۵)

چهار سال قبل بتهران مراجعه و بعلت سنگ میزنای طرف چپ تحت عمل جراحی قرار گرفته پس از عمل یکسال بیمار زندگی عادی داشته ولی ناراحتی ادراری بکلی از بین نرفته و پهلوی راست بیمار نیز درد داشته، برای تسکین درد پهلوی راست بدرمان طبی و تسکین فناخت کرده تا اینکه در تاریخ ۴۲/۲/۲ به بیمارستان سینا بخش میزراه مراجعه و بستری میشود. دراورگرافی که از بیمار بعمل آمد مشاهده گردید که کلیه چپ با وجود اینکه سنگ میزنایش برداشته شده بود هیدرونفروز از بین نرفته و پیشرفت کرده است. کلیه راست اصلا شرح ندارد و رسوباتی در هردو کلیه مشهود است.

دریپلوگرافی تصاعدی - که از بیمار بعمل آمد اولاً ازسند کلیه راست ادرار خارج نگردید

و پس از تزریق ۳۰ سانتی متر مکعب ماده حاجب داخل سند انشع شدیدری در کلیه راست مشهود بود (شکل ۶)



(شکل ۶)

آزمایشهاییکه از بیمار بعمل آمد نتایجی بشرح زیر داشت

اوده خون ۳۳ سانتی گرم

واسرمن منفی

انعقاد وسیلان طبیعی

فرمول لکوسیت و شمارش کلبولی

کویچه قرمز ۴۵۰۰۰۰۰

کلبول سفید ۹۸۰۰

سکمانته ۶۸

ائوزینوفیل ۱۰

منوسیت ۲

لنفوسیت ۲۰

فسفرخون ۴۰ میلیگرم درلیتر

کلسیم خون ۹۴

آزمایش ادرار -

چرك در ادرار وجود دارد:

در معاینه کلینیکی :

ریتین طبیعی بود، کلیه راست دردناک و بزرگ - کلیه چپ دردناک و کمی بزرگ

دستگاه قلب و عروق طبیعی - فشار خون ۷/۵-۱۱

کبد و طحال در لمس طبیعی بود

بیمار را برای کلیه عمل راست آماده کردیم -

شرح عمل - شکاف معمولی کمی افقی - پس از رسیدن بجایگاه کلیه ملاحظه شد کلیه راست

بزرگ و پیو، نفریتیک و باطراف چسبندگی دارد و بزحمت کلیه از چسبندگی جدا گردید . و در

قسمت تحتانی يك نسج سفت فیروز وجود داشت از داخل این نسج سرخرگ نسبتاً درشتی میگذشت

و این سرخرگ غیر طبیعی را وقتی فشار آوردیم دو ثلث این کلیه بزرگ کی بود رنگ شد و پس

ازرقم، کلیه برنگ عادی برکشت . بالای این سرخرگ باسینه متسع و ابتدای میزنای نازک

و متصلب و سفت شبیه قیطان بود و تصلب شدید داشت .

در این موقع تصمیم گرفته شد چون کلیه طرف مقابل هم مبتلاست و ترشح کافی ندارد بهتر تریبی

هست این کلیه را حفظ کرد . لذا نفرستو می کردیم و از داخل کلیه بوسیله آسپیراتور مقدار

زیادی چرك و ادرار خارج کردیم و قسمت فوقانی کلیه تخلیه شد ولی قطب تحتانی همانطور پر و

ارتباطش با سایر قسمت‌های کلیه تقریباً قطع بود. مجبور شدیم باسینه را باز کنیم ملاحظه گردید که

اساساً ارتباط بین باسینه و کالیس تحتانی و میزنای از مجرایی خیلی باریک برقرار و تقریباً میتوان

گفت قطع شده است بطوریکه بزحمت بایک استیله نازک ارتباط را برقرار کردیم و کالیس تحتانی را

کم کم بیاسینه راه و اتساع دادیم . محتویات کالیس تحتانی بتدریج خالی شد .

در اینجا دريك محیط عفونی و چرکی فکر کردیم عمل قطع میزنای و پیوند آن بیاسینه

شاید نتیجه ندهد و پیوند نگیرد ولی چه میتوان کرد حیات بیمار در خطر بود دو چیز عمل نفر کنومی

را ایجاد میکرد یکی وجود پیونفروز و دیگری انسداد و تصلب میزنای در اثر وجود سرخرگ

غیر طبیعی و سرخرگ غیر طبیعی هم بعلم قطر قابل توجهش قابل قطع شدن نبود چون تقریباً

دوسوم کلیه از بین میرفت لذا تصمیم گرفته شد که عمل اساسی باعلم باینکه ممکن است پیوند

نتیجه نداشته باشد انجام شود لذا میزنای تا آنقسمتی که تنگ و متصلب بود قطع گردید و بشکل

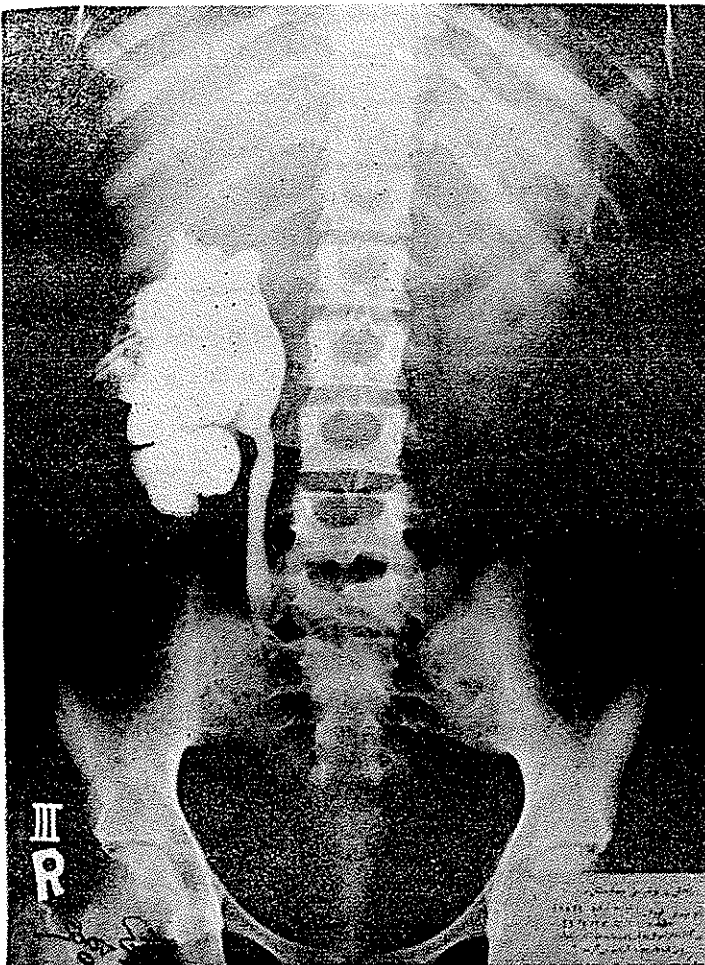
لبه قلم‌نی فارسی نویس آماده شد و پیوند در جلوی شریان انجام شد و قسمتی از باسینه متسع

برداشته شد و يك سند نایلون زبر در فضای متسع کالیس تحتانی متمکن گردید .

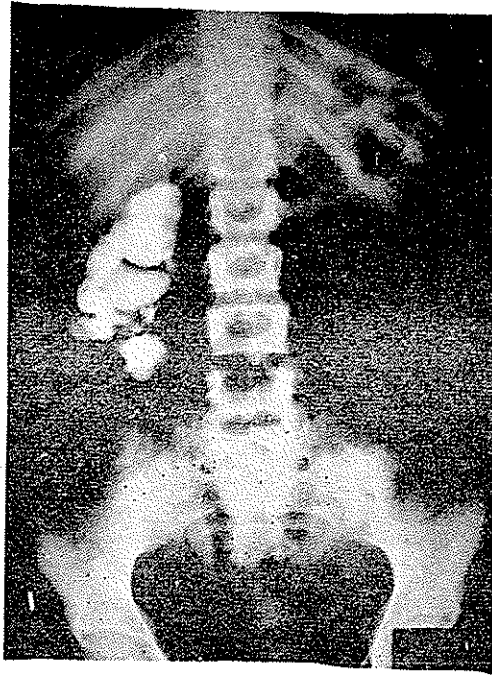
بعد از عمل عارضه‌ای ظاهر نگردید و تب بیمار که پیش از عمل باعث ناراحتی بود قطع گردید.

از پزر ادرار و چرك مرتب خارج میشد و مدت ده روز شستشوی کلیه بامحلول فوراسین انجام میشد و پس از یکماه از راه سند پزر ماده حاجب تزریق شد و درعکسبرداری ملاحظه گردید ارتباط کلیه و باسینه و میزنای موجود است همچنین در پیلوگرافی آساندانت که بعمل آمد ماده حاجب براحتی از میزنای عبور کرد و وارد باسینه گردید و باسینه بشکل قیف بود که بهترین نتیجه ممکن گرفته شد.

در تاریخ ۱۳۵۱/۴ مجدداً از بیمار اوروگرافی بعمل آمد کلیه‌ای که تا بحال هیچ نوع ترشعی



شکل (۷)



شکل (۸)

نداشت شروع بترشح کرده و به بیمار توصیه شد دو ماه دیگر مجدداً مراجعه کند و پس از ۳۶ روز بیمار با حالت عمومی خوب در صورتیکه هیچ نوع شکایتی نداشت مرخص گردید ولی کلیه چپ دردهائی داشت که قرار شد بیمار دو ماه بعد مراجعه کند پس از دو ماه مراجعه کرد کلیه چپ تحت عمل جراحی قرار گرفت و برای طرف چپ نیز همین عمل انجام گردید و بیمار با هر دو کلیه نسبتاً سالم بزندگی خود ادامه میدهد ولی اتساع در کلیه راست هنوز باقیست .

کلیه چپ کاملاً نجات یافته است قرار شد تا یکسال تحت ابروآسیون باشد و چنانچه لازم باشد و هنوز چرک در ادرار باشد نفرکتومی کلیه راست با ممانع خواهد بود

نتیجه - تا بحال تصور میشود در محیط عفونی و چرکی پیوند کلیه نخواهد گرفت ولی اضطراب را

این پیوند در محیط چرکی انجام شد و نتیجه خوب بود .
مآخذ و مدارک :

- 1- Radiologie du rein de l'ureter R. Gouvirneur. P. Procher. R.Hikel
- 2- Catheterism ureteral G. Marion. M. Heitz boyer
- 3- Anatomie H. Rouvier.
- 4- Traite d'urologie G. marion.
- 5- Traite de Technique chirurgicale fey, R. dosso louis Quenu
- 6- Chirurgie plastique et R. Küss
- 7- Journal d'urologie et de nephrologie Avril - Mai 1962 paris
- 8- Journal of urology March 1963 (American)