

# نامه ما مانده واشکده پزشکی

شماره نهم

خردادماه ۱۳۴۸

سال شانزدهم

## کیست هیداتیک رحم (۱)

تغارش

دکتر جهانشاه صالح

استاد کرسی جراحی بیماریهای زنان

### تعریف:

چنانچه انگل (اکی نو کو کوک) (۲) دوره رشد جنینی خود را در داخل اعضاء مختلف بدن انسان بگذرانند بیماری مخصوصی ایجاد میشود که آن را کیست هیداتیک مینامند.

آنچه مسلم است کیست هیداتیک در ایران بسیار شایع است و تاکنون همکاران متخصص مواردی از آن را در اعضاء مختلف گزارش داده اند. در بیمارستان زنان طی ۲۲ سال اخیر که چندین هزار عمل جراحی در روی رحم و تخمدانها شده و مواردی از کیست هیداتیک لگن که بیشتر در ضخامت رباط پهن و تخمدانها بوده است دیده شده و حتی يك مورد نیز در جدار مثانه کیست هیداتیک بزرگی مشاهده گردیده است اما کیست هیداتیک باین صورت که بشکل فیبروم رحم تظاهر نماید بسیار جالب است و طرز سرایت و جایگیری این بیماری شایان توجه میباشد.

علت شیوع بیماری در ایران آلودگی آبها و سبزیجات بمدفوع سگهای حامل این کرم است زیرا تماس مستقیم باسگ در ایران کمتر است چنانچه اصول بهداشتی رعایت نشود و سگها از لاشه و گوشت گاو و گوسفند و خوک مبتلا ببیماری، تغذیه نمایند

کرم در روده این حیوان نشو و نما میکند و هر آینه مدفوع این حیوان آب یاسبز بجات را آلوده نماید از این راه انسان نیز ممکن است مبتلا شود. تخم انگل از جدار روده میگذرد و خود را به کبد میرساند و ممکن است در آنجا متمرکز شود و کیست هیداتیک کبد را ایجاد بنماید یا خود را بقلب و از آنجا به ریه رساند کیست هیداتیک ریه را تولید نماید و اگر بتواند از مویر گهای ریه عبور نموده و وارد قلب چپ بشود و همراه گردش عمومی خون، در هر عضوی از قبیل مغز، طحال، و سایر احشاء شکم لانه گزینی کرده کیست هیداتیک آن اعضاء را بوجود میآورد.

طبق بعضی از گزارشها این بیماری به نسبت ۶۰ الی ۷۰ درصد در جگرو ۱۰ تا ۱۵ درصد در ریه و ۷۰ درصد کلیه ۷۰ درصد جمجمه ۲۰ درصد استخوانها و به نسبت ۲۰ تا ۵۰ درصد در دستگاه تناسلی جایگزین میشود.

با در نظر گرفتن مراتب فوق بنظر میآید که شرح حال بیماری که ذیلاً نگاهشته میشود و شاید تا کنون اغلب همکاران محترم در ایران و یادرنوشتهجات پزشکی خارجه مشاهده نکرده باشند خالی از اهمیت نباشد.

### شرح حال بیمار

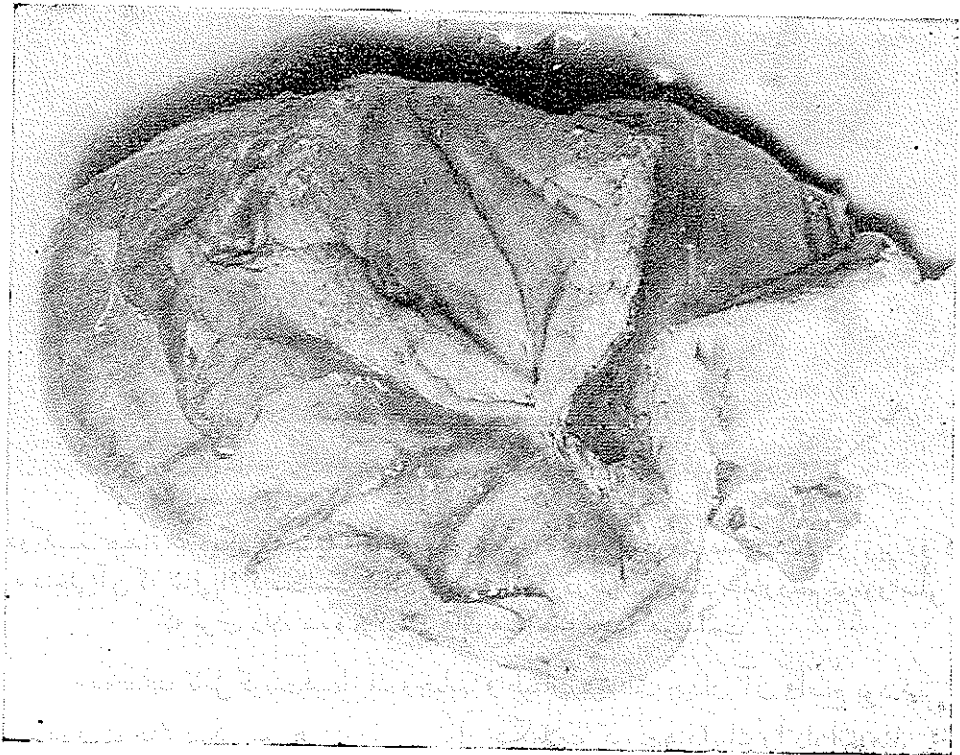
خانم ط - ر ۱۸ ساله اهل تهران بعلت وجود تومور بزرگی در شکم بییمارستان زنان در تاریخ ۲۵/۵/۳۷ مراجعه کرده و مدت دو سال بوده است که بتدریج این برآمدگی در قسمت پایین شکم او ایجاد شده در ۱۵ سالگی قاعدگی شروع شده و بدون اختلال و ناراحتی بوده است در ۵ سال پیش ازدواج نموده و دوبار زایمان طبیعی انجام داده است که آخرین آن در دو سال قبل بوده است.

در معاینه شکم توموری نامنظم سفت و تا اندازه ای متحرک حس میشود که قسمت اعظم آن در لگن قرار داشت در ملامسه يك قسمت از این تومور با قوام کیستیک و قسمتهای دیگر سفت و توپر بنظر میرسید در معاینه زنانه دهانه رحم طبیعی و سوراخ دهانه آن بسته بود و تومور چسبیده به جسم رحم با قوام سخت آن احساس میگردد که تمام بن بستهای طرفی و قدامی را اشغال نموده بود و يك قسمت از این تومور در طرف راست قوام کیستیک داشت و کاملاً متحرک بود. در معاینه معمولی بنظر میرسید که فیبروم رحم همراه با کیست تخمدان در کار باشد.

آزمایش خون- اندازه هموگلوبین ۸۰ درصد گویچه قرمز ۰۰۰ ر ۵۰۰۰ گویچه سفید ۰۹۷۰- سگمانته ۸۸- اتوزینوفیل ۲- لنفوسیت ۱۰- سدیمان تاسیون ساعت اول ۵ میلیمتر ساعت دوم ۱۴ میلیمتر- زمان انعقاد ۴ دقیقه- زمان سیلان ۱۵ دقیقه- اورده خون ۲۹۹ گرم در لیتر- آزمایش V.D.R.L و کان منفی بود.

بیمار با تشخیص فیبروم رحم و احتمال کیست تخمدان در دو طرف توام با چسبندگی زیاد در لگن تحت عمل جراحی قرار گرفت.


درباز کردن شکم تو مور بزرگی در جای رحم مشاهده گردید که ظاهر آشوبه فیبروم (شکل ۱) ولی قوام آن در نقاط مختلف متفاوت و در بعضی از قسمتها کیستیک بنظر



شکل ۱- تو مور رحم پس از برداشتن و باز کردن قسمتی از آن

میرسید و جالبتر آنکه دو تو مور مجزا و مستقل با بعد  $۸ \times ۱۰ \times ۱۲$  سانتیمتر از صفاق جداری آویزان بود و این تو مور نیز شباهت کامل بفیبروم داشت به هیچوجه با حشاء لگن

ارتباطی نداشت (شکل ۲). با مشاهده این منظره و قبل از دستکاری، تشخیص کیست هیداتیک رحم داده شد پس از کاوش تجسسی وضع کبد و طبیعی بودن آن و رفع چسبندگی تومورهای مجزا برداشته شد و هیسترکتومی توتال بعمل آمد بعد از عمل برشی در روی قسمت‌های مختلفه غده رحم داده شد (شکل ۳) و مایع مخصوص کیست هیداتیک مشاهده گردید.

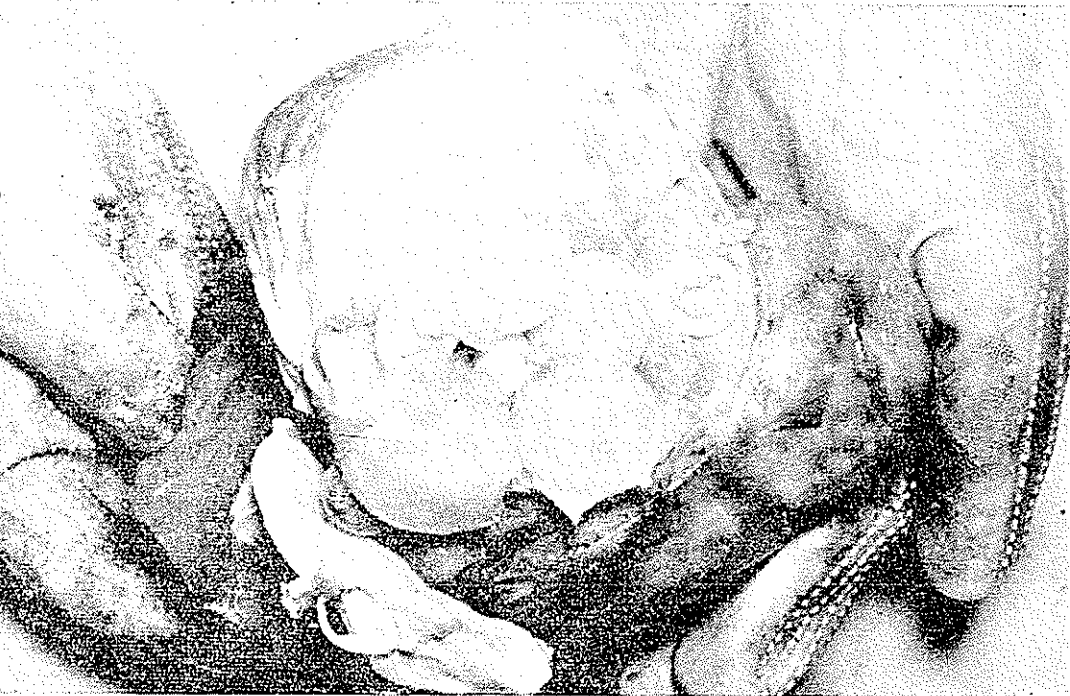

شکل ۲- دو کیست هیداتیک دیگر که با پایه‌ای از جدار شکم آویزان است مشاهده میشود در زیر دو کیست جسم و حفره داخلی آن که خالی از کیست است کاملاً نمایان میباشد و در طرف راست جدار رحم تومور اصلی است که برش داده شده و کیست های هیداتیک متعدد هویداست

مشخصات کامل کیست هیداتیک و حبابها و طبقات مختلف جدار آن واضح بود. دو تومور کوچک دیگر نیز همان مایع و تمام تشکیلات کیست هیداتیک را دارا بودند سوراخ دهانه رحم و محوطه داخلی آن کاملاً سالم بنظر میرسید و در واقع مشابه رحمی بود که دارای برآمدگی های (۱) متعدد فیبروم میانجی (۲) و زیر پاشامی (۳) باشد و

هر کدام از این غدد بر آمده ، از کیست های هیداتیک بزرگ و کوچک تشکیل یافته بود. نظر باینکه تشخیص بیماری قبل از عمل داده نشده بود برای تکمیل پرونده رادیوگرافی از مغز و ستون فقرات و ریه نیز بعمل آمد در هیچکدام ضایعه ای مشاهده نشد. امتحان کازونی بیست و چهار ساعت بعد از عمل بطور خفیف مثبت بود بیمار با بهبودی کامل روز هفدهم از بیمارستان مرخص گردید .

Downloaded from tumj.tums.ac.ir at 19:06 IRDT on Tuesday August 20th 2019



شکل ۳- جسم رحم با محتویات کیست هیداتیک، پس از برش

قسمتی از جدار یک محفظه برای آزمایش با آزمایشگاه آسیب شناسی دانشکده پزشکی ارسال و گزارش آزمایشگاه مزبور بشرح زیر است:

۱- امتحان ماکروسکوپی- بافت ارسالی از چهار قطعه بشکل پوسته تشکیل یافته که اندازه بزرگترین آنها بطول ۴ و عرض ۲ سانتیمتر و ضخامت یک میلیمتر با قوام نرم است .

۲- امتحان ریزینی - در آزمایش ریزینی بافت ارسالی ساختمان جدار کیست دیده میشود که از رشته های همبندی تشکیل یافته است . علاوه بر آن ساختمان جدار کیست هیداتیک مشاهده میشود که کنار بافت همبندی قرار گرفته است . بنا بر این کیست

هیداتیک رحم مطرح میشود. تشخیص کیست هیداتیک رحم

### نتیجه

۱- بیماری بان تشخیص فیبروم رحم همراه با کیست تخمدان تحت عمل جراحی قرار گرفته و در حین عمل قبل از دستکاری تشخیص کیست هیداتیک رحم داده شده است.

۲- کیست هیداتیک رحم نادر و در ظرف ۲۳ سال در بیمارستان زنان فقط یک مورد دیده شده است.

۳- رادیوگرافی از ریتین و مغز و ستون فقرات ضایعه ای نشان نداده است.

۴- بیمار با بهبودی پس از زهدان برداری کامل مرخص شده است.

### References

- 1- Anderson, W A, D., St Louis U S A. Pathology, 1953 Page 389-391.
- 2- Cecil. Russel L.W., B Saunders Company, Text Book of Medicine 1955-Page 418.
- 3- Christopher, F.W.B. Saunders Co. text book of Surgery 1957 Page 1283.
- 4- Dugald Baird, Wilkins a Wilkuis Co. Baltimore Combined Text Book of Obstetrics and Gynecology, 1950 Page 1078.
- 5- Faust, Ernest Carrell, Lea and Fibger, Philadelphia, Human - Helminthology 1949 Page 328

