

## آسیب ورید اجوف فوقانی به دنبال تعبیه کاتتر ورید مرکزی: گزارش موردی

تاریخ دریافت مقاله: ۱۳۸۹/۰۳/۰۸ تاریخ پذیرش: ۱۳۸۹/۰۴/۰۷

### چکیده

رضا باقری<sup>\*۱</sup>

سجاد نورشفیعی<sup>۲</sup>

۱- گروه جراحی توراکس

۲- گروه جراحی عمومی

دانشگاه علوم پزشکی مشهد، مشهد، ایران

\* نویسنده مسئول: مشهد، خیابان احمدآباد، بیمارستان قائم، گروه جراحی توراکس | تلفن: ۰۹۱۲-۳۴۶۳۷۵۲  
email: Bagherir@mums.ac.ir

**زمینه و هدف:** کاتتر ورید مرکزی از مفیدترین ابزارهای پایش بیماران بدحال و مسیر عمده تغذیه وریدی است و در بیمارستان‌های عمومی و بخش مراقبت‌های ویژه به‌طور شایع مورد استفاده قرار می‌گیرد. استفاده از این وسیله با عوارض شایع و نادر همراه است. **معرفی بیمار:** خانمی ۲۴ ساله به‌علت ترومای نافذ قفسه سینه و هموتوراکس حجیم که به اورژانس جراحی بیمارستان قائم (عج)، دانشگاه علوم پزشکی مشهد مراجعه نموده و تحت عمل جراحی اورژانس توراکتومی قرار گرفته و جهت احیای بیمار قبل از جراحی کاتتر ورید مرکزی (از طریق ورید ژگولر داخلی) گذاشته شد. حین کارگذاری کاتتر، ورید اجوف فوقانی دچار آسیب شد که به صورت یک هماتوم حجیم و تاخیری در مدیاستن خود را نمایان ساخت. **نتیجه‌گیری:** هدف از ارائه این گزارش، آگاه شدن بر این عارضه نادر و نحوه برخورد با آن است که می‌تواند بسته به شدت آسیب به صورت محافظه‌کارانه و یا مداخله جراحی باشد.

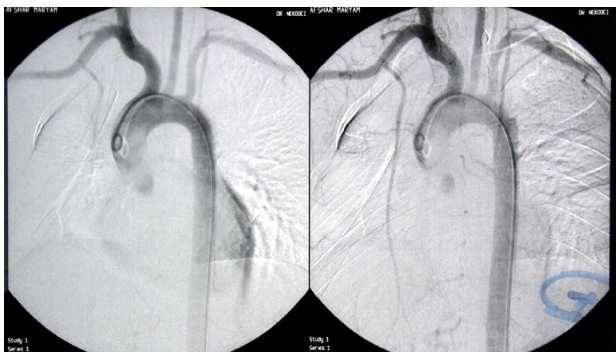**کلمات کلیدی:** آسیب، ورید اجوف فوقانی، کاتتر ورید مرکزی.

### مقدمه

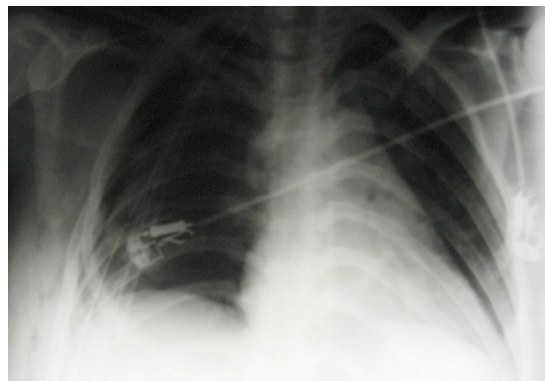
کاتتر ورید مرکزی (Central vein catheter) از وسایل مفید در پایش بیماران بدحال است. بسته به نوع کاتتر نواحی مختلفی برای پایش استفاده می‌شوند شامل وریدهای ژگولر، ساب کلاوین، فمورال و براکیال. عوارض استفاده از این وسیله شامل عفونت، عدم توانایی در تعبیه کاتتر، سوراخ کردن شریان، جای‌گذاری نامناسب کاتتر، پنوموتوراکس، هماتوم، هموتوراکس و آسیستول قلبی به‌علت نامعلوم است.<sup>۱</sup> عفونت به‌عنوان شایع‌ترین عارضه در ناحیه ساب کلاوین نسبت به سایر نواحی کمتر رخ می‌دهد همچنین ممکن است آریتمی و آمبولی هوا نیز رخ دهد. برآورد واقعی شیوع آسیب عروقی ناشی از تعبیه کاتتر ورید مرکزی مشکل است زیرا اکثر اطلاعات به صورت گزارش موردی هستند. میزان کلی آسیب مکانیکی عروق حدود ۱۴٪ ذکر شده است<sup>۲</sup> و به‌ازای هر کاتتر حدود ۰/۲٪ و میزان مرگ ناشی از آن تا ۷۴٪ می‌رسد.<sup>۳</sup> در این گزارش بر آن شدیم تا یک مورد از آسیب ورید اجوف فوقانی در یک خانم ۲۴ ساله با ترومای نافذ را ارائه کنیم.

### معرفی بیمار

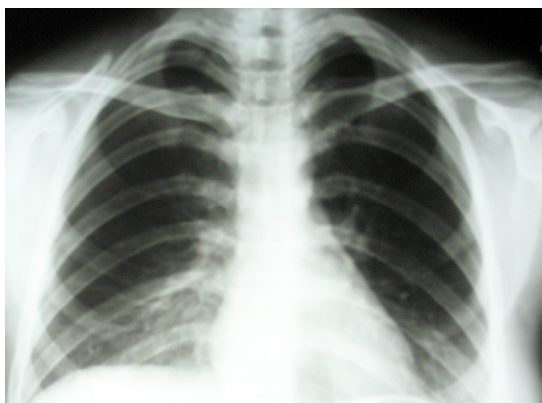خانم ۲۴ ساله به علت ترومای قفسه صدری به بخش اورژانس جراحی بیمارستان قائم(عج)، دانشگاه علوم پزشکی مشهد آورده می‌شود. تروما به‌دنبال اصابت جسم نافذ (چاقو) بوده و بیمار دچار جراحات‌های متعدد در خط پاراورتبرال چپ و یک زخم نافذ در خط آگزیلاری میانی چپ شده بود. در بدو مراجعه علائم حیاتی  $Temp: 36/8^{\circ}C$ ،  $RR: 35/min$ ،  $PR: 110/min$  و  $BP: 90/40 mmHg$  بود. بیمار هوشیار و بی‌قرار بود. ملتحمه pale بود. دیسترس تنفسی داشت. ورید ژگولر برجسته نبود. زخم‌های متعددی در پاراورتبرال چپ به ابعاد حداکثر ۱cm و یک زخم به‌طول ۲cm در خط آگزیلاری میانی چپ در فضای بین دنده‌ای پنجم داشت که خونریزی فعال و ورود و خروج هوا نداشت. سایر نواحی بدن در معاینه نکته خاصی نداشت. بعد از انجام گرافی قفسه‌سینه و وجود هموپنوموتوراکس برای بیمار لوله قفسه‌سینه گذاشته شد که حدود ۱۷۰ml خون خارج شد. با توجه به همودینامیک ناپایدار و میزان درناژ لوله قفسه‌سینه بیمار کاندید توراکتومی اورژانس شد. احیاء با سرم رینگر لاکتات و خون



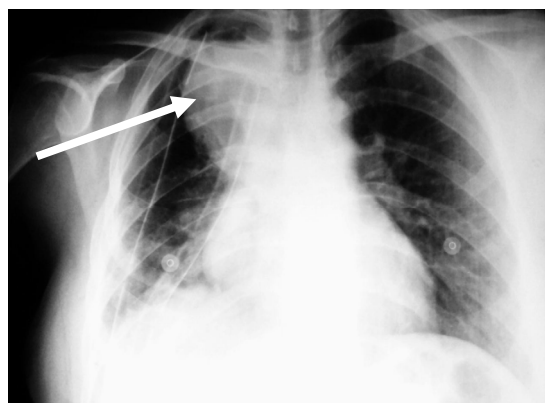
شکل-۴: آنژیوگرافی بیمار: سلامت قوس آئورت و شاخه‌های اصلی منتج از آن



شکل-۱: رادیوگرافی بیمار بعد از جراحی اولیه به‌علت ترومای نافذ

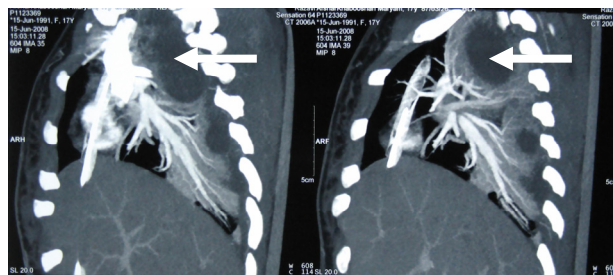


شکل-۵: نمای رادیوگرافی بیمار در هنگام ترخیص



شکل-۲: رادیوگرافی بیمار روز چهار بعد از عمل، که نمایان‌گر هماتوم در مجاور ورید اجوف فوقانی (SVC) می‌باشد. (فلش)

توراکتومی آنترولاترال چپ قرار گرفت. حین عمل چهار واحد خون کامل Packed cell ترانسفوزیون شد. در بررسی انجام شده در همی توراکس حدود ۱۰۰۰ ml خون و لخته بود که خارج شد و منشاء خونریزی در عروق بین دنده‌ای بود که لیگاتور شد و هموستاز کامل برقرار شد. نسج ریه سالم بود و پاتولوژی دیگری وجود نداشت. پس از تعبیه لوله قفسه‌سینه (chest tube)، قفسه‌سینه بسته شد. شکل ۱ رادیوگرافی بیمار را در روز بعد از عمل را نشان می‌دهد. در سیر بستری حال عمومی خوب بود. در روز چهار بعد از عمل طی گرافی قفسه صدری کنترل انجام شده، پهن شدگی میان سینه تشخیص داده شد که مشکوک به هماتوم ناشی از ترومای نافذ در ناحیه پاراووتیرال بود (شکل ۲). یافته فوق با سی‌تی آنژیوگرافی (شکل ۳) و آنژیوگرافی (شکل ۴) به‌صورت هماتوم میان سینه‌ای فوقانی بدون ارتباط با عروق شریانی اصلی تأیید شد. بیمار مجدداً کاندید توراکتومی با برش پوسترولاترال راست شد. طی بررسی



شکل-۳: سی‌تی آنژیوگرافی بیمار: هماتوم بدون ارتباط با شریانی اصلی (فلش)

شروع شد. برای بیمار کاتتر ورید مرکزی (Arrow- Germany) از ناحیه ژوگولر راست تعبیه شد (کاتتر پولی اورتال، با دیامتر ۲/۵ میلی‌متر و طول ۲۵ سانتی‌متر و تک‌مجرایبی). فشار ورید مرکزی حدود ۴ cmH<sub>2</sub>O بود. احیا تا حد ۲/۵ لیتر سرم رینگر لاکتات و ترانسفوزیون یک واحد خون در اتاق عمل ادامه یافت و بیمار تحت

سال	نویسنده	عنوان مقاله	منبع
۲۰۰۸	Imran Khalid, Tabindeh J Khalid, Bruno DiGiovine	A patient with an uncommon complication from insertion of a central venous catheter: A Case report	Case Journal 2008;1:353
۲۰۰۸	Inaba K, Sakurai Y, Furuta S, Sunagawa R, Isogaki J, Komori Y, Uyama I,	Delayed vascular injury and server respiratory distress as a rare complication of a central venous catheter and total parenteral nutrition	Nutrition 2008; Dec17 (Epub ahead of print).
۲۰۰۱	Schummer W, Schummer C, Fritz H	Perforation of the superior vena cava due to unrecognized stenosis Case report of a lethal complication of central venous catheterization	Anaesthesist 2001 Oct; 50(10): 772-7.
۲۰۰۸	Jost K, Leithauser M, Grosse thie C, Bartolomaeus A, Hilgendorf I, Andree H, Casper J, et al	Perforation of the superior vena cava- a rare complication of central venous catheters	Onkologie 2008 May; 31(5): 262-4.
۲۰۰۷	Eulmeskian PG, Perez A, Minces PG, Lobos P, Moldes J, Garcia Monaco R	Internal mammary artery injury after central venous catheterization	Pediatr Crit Care Med 2007 Sep; 8(5): 489-91
۲۰۰۵	Martinez Simon A, Lopez Olaondo LA, Rodriguez Paz JM, Cacho Asenjo E, Pueyo Villoslada FJ, Monedero Rodriguez P	Late mediastinitis with bilateral hydrothorax after vessel perforation by a central venous catheter	Rev Esp Anesthesiol Reanim 2005 Dec; 52(10): 634-6.

نیز سودمند است.<sup>۶</sup> عارضه مذکور عارضه‌ای دیررس است و تشخیص هنگامی مطرح می‌شود که بیمار با شرایط پایدار به‌طور ناگهانی دچار افت فشار، تراوش جنبی دو طرفه و دیسترس تنفسی است. توراکوستنز اورژانس برای کاهش فشار قفسه‌سینه یا تعبیه لوله قفسه‌سینه لازم می‌باشد.<sup>۵</sup> درمان قطعی خروج کاتتر است که نیاز به هیچ‌گونه اقدام اضافه‌ای ندارد.<sup>۷</sup> در مطالعه Eulmeskian، عارضه نادری بعد از تعبیه کاتتر ورید مرکزی گزارش شده‌است که آن آسیب شریان پستانی داخلی بوده است.<sup>۸</sup> البته عارضه نادر دیگری نیز توسط Martinez گزارش شده که بیمار به‌علت کارگذاری کاتتر ورید مرکزی دچار شیلوتوراکس دو طرفه و مدیاستینیت شده که نیاز به اکسپلور جراحی داشته است.<sup>۹</sup> در بیمار ما به‌علت وسعت هماتوم و شک به تشخیص تحت جراحی قرار گرفت و در نهایت تشخیص ترومای ناشی از تعبیه کاتتر ورید مرکزی برای بیمار مطرح شد که محل آسیب به ورید نیز ترمیم شد. گرچه عارضه فوق نادر است ولی ریسک فاکتورهایی که شامل کاتتریزاسیون ورید ساب کلاوین چپ و کاتتر بزرگ است باید در نظر گرفته شود. همچنین بعد از تعبیه کاتتر باید محل آن با CXR کنترل شود. همچنین در صورتی که به‌طور ناگهانی و بدون علت خاص دچار برهم‌خوردگی همودینامیک و دیسترس تنفسی شد، عارضه فوق باید مدنظر باشد. درمان شامل خروج کاتتر، پایدارسازی همودینامیک از طریق تعبیه لوله قفسه‌سینه، تجویز مایعات وریدی و حمایت تنفسی و در صورت لزوم جراحی می‌باشد.

انجام شده هماتوم در اطراف ورید اجوف فوقانی وجود داشت که ناشی از آسیب این ورید به دنبال تعبیه کاتتر ورید مرکزی بود. هماتوم تخلیه شد. کاتتر از ورید ژوگولر راست خارج شد و محل آسیب در پروگزیمال ورید اجوف فوقانی (SVC) با نخ پرولن ۳/۰ ترمیم شد. حفره توراکس بسته شد. گرافی کنترل طبیعی بود (شکل ۵) در نهایت بیمار با حال عمومی خوب بیمارستان را ترک نمود.

## بحث

عارضه آسیب به ورید اجوف فوقانی عارضه نادری است. عوامل خطر متعددی برای این حالت ذکر شده است.<sup>۴</sup> در مطالعه Mukau به این نکته اشاره شد که گذاردن کاتتر از طریق ورید ساب کلاوین چپ و استفاده از کاتترها با قطر بزرگ‌تر به‌عنوان عامل خطر محسوب می‌گردد. در این مطالعه از بین ۱۰۵۸ بیمار، چهار بیمار آسیب ورید اجوف فوقانی داشتند که همگی در سمت چپ و با کاتتر شماره ۱۴ بود و در تمام آن‌ها علائم ناگهانی و تراوش (افوزیون) پلورال داشتند.<sup>۵</sup> این در حالی است که بیمار ما بی‌علامت و دچار هماتوم در میان سینه فوقانی بوده است. روش پایش عمده کاتترهای ورید مرکزی که تمام مقالات بر آن اتفاق نظر دارند، رادیوگرافی قفسه‌سینه (CXR) است. سایر روش‌های پایش، الکتروکاردیوگرافی دهلیز راست، بازگشت آزاد خون از تمام مجراها، آنالیز گازهای خون و پایش فشار وریدی است. در موارد مشکوک بررسی آنژیوگرافیک از طریق کاتتر

## References

1. Shapiro ML, Angood PB. Patient safety, errors, and complications in surgery. In: Brunicki FC, Andersen DK, Billiar TR, editors. *Schwartz's Principles of Surgery*. 9<sup>th</sup> ed. Philadelphia: McGraw Hill; 2010. p. 337.
2. Khalid I, Khalid TJ, Digiovine B. A patient with an uncommon complication from insertion of a central venous catheter: A case report. *Cases J* 2008;1(1):353.
3. Inaba K, Sakurai Y, Furuta S, Sunagawa R, Isogaki J, Komori Y, et al. Delayed vascular injury and severe respiratory distress as a rare complication of a central venous catheter and total parenteral nutrition. *Nutrition* 2009;25(4):479-81
4. Frank M, Michael C, Carl E, Access and Port, Courtney M, et al. *Text book of surgery (sabiston)*, Eurpe, Japan, 2010; page: 2031.
5. Mukau L, Talamini MA, Sitzmann JV. Risk factors for central venous catheter-related vascular erosions. *JPEN J Parenter Enteral Nutr* 1991;15(5):513-6.
6. Schummer W, Schummer C, Fritz H. Perforation of the superior vena cava due to unrecognized stenosis. Case report of a lethal complication of central venous catheterization. *Anaesthesist* 2001;50(10):772-7.
7. Jost K, Leithäuser M, Grosse-Thie C, Bartolomaeus A, Hilgendorf I, Andree H, et al. Perforation of the superior vena cava - a rare complication of central venous catheters. *Onkologie* 2008;31(5):262-4.
8. Eulmesekian PG, Pérez A, Mincez PG, Lobos P, Moldes J, García Mónaco R. Internal mammary artery injury after central venous catheterization. *Pediatr Crit Care Med* 2007;8(5):489-91.
9. Martínez Simón A, López Olaondo LA, Rodríguez Paz JM, Cacho Asenjo E, Pueyo Villoslada FJ, Monedero Rodríguez P. Late mediastinitis with bilateral hydrothorax after vessel perforation by a central venous catheter. *Rev Esp Anesthesiol Reanim* 2005;52(10):634-6.

## Superior vena cava injury after central venous catheterization: a case report

Received: May 29, 2010 Accepted: June 28, 2010

### Abstract

Reza Bagheri MD.<sup>1\*</sup>  
Sadjad Nurshafiee MD.<sup>2</sup>

1- Department of Thoracic Surgery  
2- Department of General Surgery

Mashhad University of Medical  
Sciences

Mashhad, Iran

**Background:** Central venous catheters are useful instruments in monitoring of critical patients and are important roots for total parenteral nutrition. The catheters are widely used in general wards and intensive care units. Their use may be associated with serious and rare complications.

**Case presentation:** We reported a 24 years old woman that admitted to Ghaem hospital Mashhad University of Medical Science, in Mashhad, Iran, because of penetrating chest wall injury and surgical exploration indicated due to massive hemorrhage. Central vein (right jugular vein) was cannulated for resuscitation and monitoring. Superior vena cava was injured after cannulation and presented with delay massive mediastinal hematoma.

**Conclusion:** We aim to introduce this rare complication and its management. This management could be conservative or surgical intervention according to severity of the vein damage.

**Keywords:** Trauma, superior vena cava, central venous, catheterization.

\* Corresponding author: Dept. of  
Thoracic Surgery, Ghaem Hospital,  
Ahmad Abad St., Mashhad, Iran  
Tel: +98-912-3463752  
email: Bagherir@mums.ac.ir