

پارگی عضله پکتورالیس ماژور: مقاله مروری

تاریخ دریافت مقاله: ۱۳۸۸/۱۲/۰۳ تاریخ پذیرش: ۱۳۸۸/۱۲/۰۸

چکیده

محمد رضا گیتی*

امیررضا فرهود

گروه ارتوپدی، بیمارستان امام خمینی، دانشگاه علوم پزشکی تهران

*نویسنده مسئول، تهران، انتهای بلوار کشاورز، بیمارستان امام خمینی، بخش ارتوپدی
تلفن: ۶۱۱۹۲۷۶۷
email: m_guity@yahoo.com

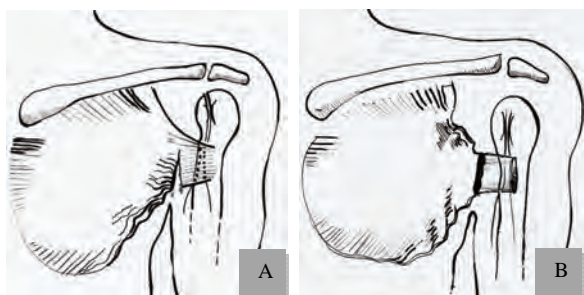
زمینه و هدف: پارگی عضله پکتورالیس ماژور یک آسیب بسیار نادر و اغلب ورزشی است که امروزه در کشور ما بیشتر از قبل دیده می‌شود این مسأله می‌تواند به دلیل رواج یافتن ورزش‌های مختلف مانند بدنسازی و وزنه‌برداری (خصوصاً پرس سینه) و پرداختن افراد غیرحرفه‌ای به صورت حرفه‌ای و بدون آمادگی کافی و همچنین بدون دریافت آموزش و رعایت احتیاطات لازم به این ورزش‌ها باشد. در این مقاله سعی شده است تا مروری بر جنبه‌های مختلف این آسیب از جمله آناتومی پیچیده عضله پکتورالیس ماژور، اپیدمیولوژی، مکانیسم، تظاهرات بالینی، روش‌های تصویربرداری کمک‌کننده، اندیکاسیون‌های جراحی و تکنیک درمان پارگی این عضله صورت گیرد. آناتومی پیچیده و ویژه عضله پکتورالیس ماژور، مخصوصاً در محل اتصال آن به استخوان بازو، می‌تواند در آسیب پذیری آن در انقباض اکستریک و ناگهانی (به‌عنوان شایع‌ترین مکانیسم پارگی) نقش عمده‌ای داشته باشد. از سوی دیگر اعاده این آناتومی در هنگام ترمیم جراحی، در ایجاد دوباره عملکرد طبیعی عضله مهم به نظر می‌رسد.

کلمات کلیدی: عضله پکتورالیس ماژور، پارگی، انقباض اکستریک.

مقدمه

است، اما اکثراً بین سنین ۴۰-۲۰ سال و تقریباً به صورت انحصاری، در جنس مذکر رخ داده است.^۶ آناتومی: پکتورالیس ماژور یک عضله بزرگ و پهن است که وظیفه آن اداکسیون، فلکسیون و اینترنال روتاسیون شانه می‌باشد. الیاف این عضله از دو منشأ کلاویکولار و استرنو-کوستال، شروع شده و در یک منطقه پنج سانتی متری به لبه خارجی ناودان اینترتوبرکولار می‌چسبد. الیاف سر استرنو-کوستال از زیر الیاف سر کلاویکولار عبور کرده و لایه عمقی تاندون را تشکیل می‌دهد که ۱۸۰ درجه چرخیده و پایینی‌ترین الیاف آن به بالاترین نقطه هومروس می‌چسبد. سر کلاویکولار لایه سطحی تاندون را تشکیل می‌دهد و به ناحیه دیستال‌تر می‌چسبد^۲ (شکل ۱). بر اساس این آناتومی الیاف استرنو-کوستال در هنگام اداکسیون، اکستنسین و چرخش خارجی (مانند پرس سینه وقتی که وزنه در پایین‌ترین نقطه قرار دارد، ۱۸۰ درجه چرخیده) در حداکثر کشش قرار گرفته و در نتیجه زودتر پاره می‌شود. (شکل ۱ و ۲).^{۷،۶} علی‌رغم اینکه احتمالاً در موارد بیشتری،

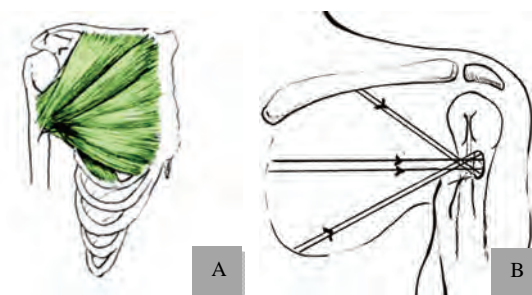
پارگی عضله پکتورالیس ماژور (Pectoralis major) آسیب ناشیایی است که اولین بار توسط پاتیسیر (Patissier) در سال ۱۸۲۲ شرح داده شد.^۱ براساس گزارشات مختلف اخیر (تا سال ۲۰۰۷ میلادی)، در حدود ۱۵۰ تا ۲۰۰ مورد پارگی عضله پکتورالیس ماژور در منابع گزارش شده است،^{۲،۳} لیکن با توجه به رایج شدن ورزش‌های مختلف، به‌صورت حرفه‌ای و تفریحی، تعداد رو به افزایشی از آن در گزارش‌ها و کلینیک دیده می‌شود. این آسیب اغلب به دنبال انقباض اکستریک ناگهانی و شدید عضله حاصل شده و با اینکه در اثر آسیب‌های غیر ورزشی (به‌صورت آسیب‌شغلی) نیز ایجاد می‌شود، ولی بیشتر در ورزشکاران (البته به صورت ناشایع) رخ می‌دهد.^۴ تاکنون شایع‌ترین ورزش ایجاد کننده این آسیب وزنه‌برداری و مخصوصاً پرس سینه در حالت خوابیده (Bench pressing) و با شیوع کمتر ورزش‌های دیگر شامل کشتی، اسکی روی آب و راگبی بوده است.^۵ با اینکه این آسیب در افراد نوزاد تا ۷۲ سال گزارش شده



شکل - ۲: نمای نشان دهنده محل های شایع پارگی عضله پکتورالیس مازور (A): پارگی در محل اتصال تاندون به عضله و (B): پارگی در محل اتصال تاندون به استخوان بازو.^۳

می‌دهد) منجر به پارگی ناکامل در قسمت عضلانی و ترومای غیر مستقیم منجر به پارگی در محل اتصال دیستال عضله به تاندون یا محل اتصال تاندون به استخوان بازو می‌شود.^{۳،۴}

تظاهرات بالینی: در آسیب حاد، سابقه کشیدگی شدید عضله یا ضربه مستقیم به شانه، درد تیز و شدید و همچنین احساس پاره شدن در محل پارگی وجود دارد که با تورم، اکیموز (که گاه بسیار وسیع است) و اختلال عملکرد شانه همراه می‌شود. معاینه بالینی از بعضی جهات به محل پارگی بستگی دارد. اگر پارگی در قسمت پروگزیمال باشد (فرم ناشایع)، تورم و اکیموز در قدام قفسه سینه بوده و توده عضله به سمت چین آگزیلاری کشیده شده و ایجاد برجستگی می‌کند، ولی در پارگی قسمت دیستال (فرم شایع) تورم و اکیموز می‌تواند در بازو و/ یا در قفسه سینه باشد که توده عضله در قدام قفسه سینه برجسته شده و چین آگزیلاری لاغر می‌شود. در معاینه تندرینس و نبودن عضله در محل پارگی در نگاه و لمس وجود دارد. اداکسیون و چرخش داخلی بازو در مقابل مقاومت با ضعف همراه بوده و منجر به تشدید درد و نقص موجود در امتداد ساختار عضله می‌شود.^۶ با این وجود، Zeman و همکاران شرح داده‌اند که در یک بیمار، تاندون در لمس در محل اتصال به بازو، سالم فرض شده بود، اما در حین جراحی پارگی کامل در محل اتصال عضله به تاندون دیده شده است و فاشیای پوشاننده عضله که پارگی نداشته، باعث سالم به نظر رسیدن تاندون بوده است. Zeman بر این نکته تاکید کرده است که عدم وجود نقص قابل لمس در آگزیلا علامت قابل اعتمادی برای سالم بودن پکتورالیس مازور نمی‌باشد.^{۱۱} در مراجعه دیر بیمار (موارد مزمن)، در واقع ضعف در اداکسیون و چرخش



شکل - ۱: نمای نشان دهنده آناتومی (A) و جهت الیاف عضله پکتورالیس مازور (B)^۳

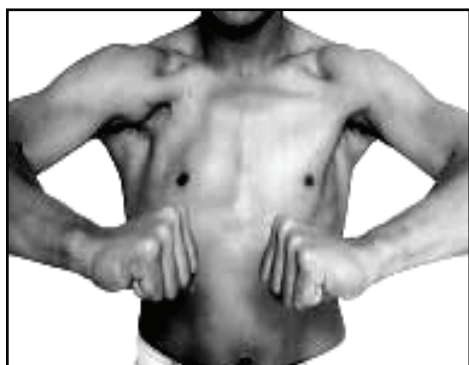پارگی پارشیل (ناکامل) می‌باشد، اما بیشترین گزارش‌ها تاکنون از موارد پارگی کامل بوده است که در محل اتصال دیستال عضله به تاندون یا محل اتصال تاندون به بازو رخ داده است.^۴ در برخی از گزارشات قبلی، بیشتر پارگی‌های ایجاد شده در محل اتصال دیستال عضله به تاندون، از نوع ناکامل و بیشتر پارگی‌های ایجاد شده در محل اتصال تاندون به بازو از نوع کامل بوده است (شکل ۲).^{۸،۹}

مکانیسم: با اینکه مکانیسم آسیب پکتورالیس مازور می‌تواند ترومای مستقیم باشد، در بیشترین موارد پارگی به دنبال کشش بیش از حد در هنگام پرس سینه (وقتی که بازو در اداکسیون و چرخش خارجی می‌باشد) و به خصوص در هنگام پایین آوردن وزنه (انقباض اکستریک عضله)، رخ می‌دهد. عضله به صورت نرمال سرعت پایین آوردن وزنه را کم می‌کند و از افتادن آن بر روی سینه جلوگیری می‌کند. اگر این انقباض اکستریک در عضله یک طرف به علت خستگی یا ضعف، ناهماهنگ باشد، فرد در حمایت از سمت ضعیف‌تر، بیشتر وزن را به سمت دیگر (و تنها یک طرف) متمایل می‌کند که منجر به انقباض اکستریک ناگهانی عضله و پارگی آن می‌شود.^۲ (شکل ۳). Schepsis و همکاران پرس سینه را عامل ۴۷٪ موارد پارگی عضله پکتورالیس دانسته است.^{۱۰} علی‌رغم اینکه در بیشتر گزارشات قبلی، مکانیسم پارگی در پرس سینه انقباض اکستریک ناگهانی بوده است، تنها در یک گزارش از Pochini و همکاران، زمان دقیق پارگی عضله در مرحله انقباض کنستریک اتفاق افتاده که در هنگام بالا بردن وزنه ۱۶۰ کیلوگرمی توسط یک قهرمان پرس سینه در طی مسابقات قهرمانی پرس سینه بوده و به صورت جالبی لحظه پارگی عضله در فیلم ویدیویی گرفته شده، مشخص می‌باشد.^{۱۱} معمولاً ترومای مستقیم (که به صورت بسیار نادر رخ

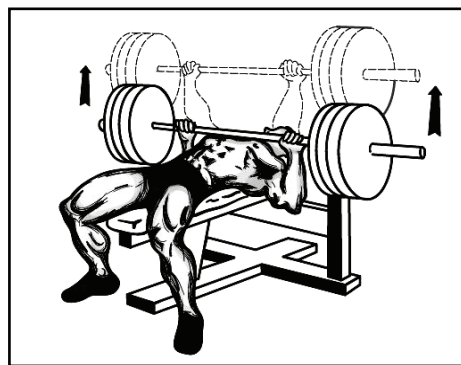
داخلی بازو در مقابل مقاومت نشانه غالب بوده که با وجود نقص در لمس عضله یا تاندون آن تایید کننده تشخیص می‌باشد.^۶ همچنین به هم خوردن شکل چین قدامی آگزایلا (و آتروفی) می‌تواند منجر به مشکلات زیبایی برای بیمار (خصوصاً در رشته بدنسازی) شود^۲ (شکل ۴). در کشور ما (احتمالاً) به علت مسایل فرهنگی و عدم آشنایی ورزشکاران و به خصوص مربیان آنها، بیماران در بسیاری از موارد دیر مراجعه می‌کنند و در تجربه شخصی نویسندگان متوسط مراجعه بین سه تا چهار ماه پس از آسیب بوده است. آسیب‌های همراه پارگی عضله پکتورالیس ماژور در گزارشات مختلف شامل مواردی مانند هیپوستزی در درماتوم C6-C8 و T1، پارگی پکتورالیس مینور، پارگی روتاتور کاف یا پارگی در قسمت آنتریور دلتوئید و شکستگی هومروس یا ساعد بوده است. از جمله عوارض این آسیب نیز می‌توان به سپسیس که در اثر عفونی شدن هماتوم در محل پارگی ایجاد و در سه مورد گزارش شده است، میوزیت اسفیکان و در یک مورد، ایجاد رابدومیوسارکوم، ده سال بعد از پارگی و در همان محل اشاره نمود.^۶

تکنیک‌های تصویربرداری: سه دلیل را می‌توان برای استفاده از روش‌های پیشرفته (مانند MRI سونوگرافی) برای تشخیص و تعیین شدت پارگی عضله پکتورالیس برشمرد: ۱- به علت تورم، تدرنس، اکیموز و اسپاسم عضلانی به دنبال پارگی حاد عضله پکتورالیس ماژور و همچنین آناتومی پیچیده آن، تشخیص بالینی پارگی و افتراق انواع کامل از ناکامل همیشه آسان نمی‌باشد، ۲- با اینکه در ارزیابی‌های

رادیولوژیک اولیه، که شامل نماهای استاندارد شانه بوده (و برای رد کردن شکستگی، دررفتگی و جداسازی استخوانی احتمالی همراه صورت می‌گیرد)، ممکن است از بین رفتن سایه عضله پکتورالیس ماژور (در پارگی‌های کامل) و تورم بافت نرم دیده شود، اما تشخیص این علائم آسان نبوده و نمی‌تواند شدت آسیب را مشخص نماید.^{۱۳} ۳- به علت اینکه تشخیص سریع از تأخیر در جراحی احتمالی، چسبندگی، به عقب کشیده شدن سرهای آزاد عضله یا تاندون و آتروفی (که در شش هفته بعد از آسیب رخ می‌دهد) جلوگیری می‌نماید، از این رو از تکنیک‌های تصویربرداری مانند MRI و سونوگرافی برای ارزیابی پارگی‌های پکتورالیس ماژور و تعیین روش درمانی (غیرجراحی یا ترمیم)، مخصوصاً در موارد آسیب حاد استفاده شده است.^{۱۵ و ۱۴} در مطالعات مختلفی MRI به‌عنوان روش انتخابی برای بررسی آسیب‌های عضله پکتورالیس ماژور مطرح شده است.^{۱۸} ۴- در بررسی Lee و همکارانش بر روی شش جسد، شش فرد سالم و پنج مورد پارگی عضله پکتورالیس ماژور، به وسیله MRI، محل دقیق چسبندگی تاندون عضله به هومروس با استفاده از شاخص‌های مختلفی، مشخص شده است، به صورتی که لبه فوقانی تاندون عضله (که در افراد مختلف طول آن می‌تواند از پنج تا ۱۵ میلی‌متر متغیر باشد)، یک تا ۱/۵ سانتی‌متر پایین‌تر از فضای چهار گوش (Quadrilateral space) و پنج تا ۱۰ میلی‌متر بالاتر از شروع سر خارجی تریسپس بر روی هومروس قرار داشته و لبه تحتانی تاندون عضله بالاتر از توبروزیتی دلتوئید بر روی استخوان بازو می‌چسبد. در



شکل ۴: نمای نشان‌دهنده نقص ایجاد شده در چین قدامی آگزایلا (بر گرفته از مقاله Hanna و همکارانش ۲۰ با گرفتن اجازه از ناشر)



شکل ۳: نمای نشان دهنده مکانیسم شایع پارگی عضله پکتورالیس ماژور در انقباض اکستریک (نشانه رو به پایین) در پرس سینه

مفصلی)، نیاز ورزشی بیمار (نوع ورزش و ورزش کردن به صورت حرفه‌ای یا غیرحرفه‌ای) و مسایل مربوط به زیبایی و ظاهر بدن، بستگی دارد. به‌طور کلی، معمولاً پارگی‌های ناکامل تاندون و پارگی‌های قسمت عضلانی به صورت غیرجراحی درمان می‌شوند و در موارد پارگی دیستال، در افراد پیر با فعالیت کم یا غیر مناسب برای جراحی، درمان کانسرواتیو به کار می‌رود. اما در سایر موارد پارگی دیستال (کامل یا نزدیک به کامل) با توجه به احتمال ضعف بعدی و به هم خوردن ظاهر قدام آگزیلا توصیه به ترمیم آناتومیک پارگی می‌شود، که نیاز به تکنیک دقیق جراحی و بازتوانی دارد.^{۱۳} در مطالعات مختلفی نتایج درمان کانسرواتیو با ترمیم جراحی (اولیه یا تاخیری) مقایسه شده است. Aärimaa و همکاران در بررسی بر روی ۳۳ بیمار و با متاآنالیز انجام شده در ۷۳ مورد که حداقل شش ماه پی‌گیری شده‌اند، نتایج بهتری را با درمان جراحی اولیه نسبت به درمان جراحی تاخیری و همچنین درمان جراحی تاخیری نسبت به درمان کانسرواتیو، در پارگی پکتورالیس ماژور گزارش کرده‌اند. با اینکه Aärimaa نشان داده است که مصرف طولانی مدت استروئیدهای آنابولیک در خرگوش، مقاومت تاندون در برابر کشش را کاهش می‌دهد، اما در مطالعه وی (بر روی ۳۳ بیمار مورد مطالعه) به صورت جالبی، مصرف استروئیدهای آنابولیک، به‌طور معنی‌داری با نتایج بهتر درمان جراحی، همراه بوده است ($p=0/033$). همچنین بدترین نتایج در پارگی‌های بافت عضله (نه تاندون) و در تاخیر طولانی در جراحی گزارش شده است.^۳ Hanna و همکاران در یک مطالعه گذشته‌نگر در ۲۲ پارگی پکتورالیس ماژور (در ۲۱ بیمار)، از ایزوکیتیک برای ارزیابی عینی قدرت عضله بعد از درمان جراحی و غیرجراحی استفاده کرده‌اند. در گروه جراحی شده (۱۰ مورد) برگشت متوسط ۹۹٪ حد اکثر نیرو نسبت به سمت مقابل حاصل شده است، در صورتی‌که در گروه درمان غیرجراحی، به صورت معنی‌داری نتایج ضعیف‌تری (برگشت ۵۶٪ حد اکثر نیرو) به‌دست آمده است.^{۲۰} متاآنالیز Back و همکارانش نیز نشان‌دهنده نتایج بهتری با درمان جراحی (۸۸٪ نتایج عالی یا خوب) در مقایسه با درمان غیرجراحی (۲۷٪ نتایج عالی یا خوب) بوده است.^۵ همچنین در بررسی Kakwani و همکارانش که بر روی ۱۱ بیمار با پارگی در قسمت دیستال عضله پکتورالیس ماژور و با ارزیابی میزان درد، عملکرد (بر اساس دامنه حرکت مفصلی، ظاهر قفسه سینه، توانایی برگشت به ورزش و

این بررسی توصیه شده که ابتدا MRI شانه برای رد کردن آسیب‌های همراه انجام شده و سپس تصاویر T1، T2 و تراکم پروتون (Proton density) در مقاطع آگزیال (از محل عضله و تاندون آن) تهیه شود به طوری‌که برای مشخص شدن محل اتصال عضله به تاندون و محل اتصال تاندون به هومروس، حد فوقانی تصویر، فضای چهارگوش و حد تحتانی آن توپروزیته دلتوئید باشد.^{۱۴} با اینکه Lee نمای آگزیال را بهترین نما برای تشخیص پارگی دیستال عضله پکتورالیس ماژور دانسته است، اما نمای کروئال مایل نیز می‌تواند اطلاعات اضافه‌ای را در مورد میزان پارگی در محل اتصال تاندون به استخوان بازو فراهم آورد. در صورت تحمل بیمار، ابداکسیون و چرخش خارجی بازو می‌تواند باعث تحت کشش قرارگرفتن محل اتصال عضله به بازو و بهتر دیدن آن شود.^{۱۴،۹} Connell و همکارانش نیز از MRI برای تشخیص محل و میزان پارگی و تعیین نیاز به درمان جراحی یا غیر جراحی، استفاده کرده‌اند. این نویسندگان تصاویر کروئال مایل را که در امتداد عضله باشد برای تشخیص آناتومی غیرطبیعی عضله، ارجح دانسته‌اند و همچنین به امکان استفاده از MRI برای پی‌گیری درمان غیرجراحی، از لحاظ جذب هماتوم و ارزیابی کیفیت عضله و تاندون آن (جهت بازگشت به ورزش) اشاره کرده‌اند.^۸

از سونوگرافی برای بررسی آناتومی و درجه‌بندی آسیب عضله پکتورالیس ماژور استفاده شده است. Rehman و Robinson در مقایسه سه فرد نرمال و چهار فرد مبتلا به آسیب عضله پکتورالیس ماژور، دقت بالای سونوگرافی با فرکانس بالا (۹/۴-۱۳/۵ مگاهرتز) را، برای بررسی قسمت‌های مختلف عضلانی، محل اتصال عضله به تاندون و محل اتصال تاندون به بازو (انتزیس (Enthesis))، مطرح نموده و دینامیک بودن سونوگرافی را، مزیت این روش دانسته است. همچنین سونوگرافی امکان تشخیص تاندون کاذب (Pseudotendon) را که در نتیجه تجمع چسبندگی‌های بین عضله جمع شده و تاندون واقعی ایجاد می‌شود، دارا می‌باشد، چرا که تشخیص و جدا کردن تاندون کاذب در هنگام ترمیم جراحی، مهم می‌باشد.^{۱۵}

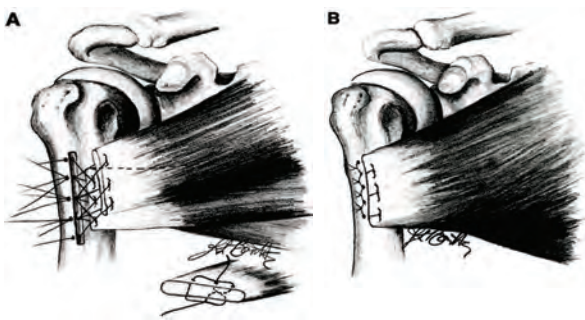
درمان: با توجه به تعداد محدود پارگی عضله پکتورالیس ماژور، در مورد نیاز به درمان به صورت ترمیم جراحی یا به‌صورت کانسرواتیو، هنوز اتفاق نظر کامل وجود ندارد. نوع درمان به عوامل متعددی از جمله محل و میزان پارگی، سن و شرایط عمومی بیمار، نیاز عملکردی بیمار (از لحاظ ضعف عضله و محدودیت حرکت

سوراخ‌های استخوان بازو (که با دریل ایجاد شده) عبور داده می‌شود، می‌توان مجدداً به استخوان بازو متصل نمود.^۶ Schepsis و همچنین Anbari در بررسی‌های جداگانه از تکنیک ایجاد یک فرورفتگی طولی (Trough) در لترال ناودان اینترتوبریکولار (و مدیال به تاندون باقیمانده در صورت وجود) و ایجاد چهار سوراخ در یک سانتی‌متری لترال این فرورفتگی استفاده نموده‌اند. در این روش، با نخ‌های غیر قابل جذب شماره پنج، دو ردیف سوچور کسلر تغییر یافته در لبه آزاد تاندون دوخته شده و از طریق چهار سوراخ به فرو رفتگی ایجاد شده متصل می‌شود.^{۱۰،۲۲} Richardson و Kretzler. از ایجاد دو ردیف سوراخ ایجاد شده با دریل در محل اتصال تاندون به جای فرورفتگی عمودی بهره برده‌اند.^{۲۱} Quinlan و همکاران در ترمیم تاندون عضله پکتورالیس ماژور در دو بیمار، از انسزیون دلتوپکتورال و دو عدد پیچ کنسلوس ۴/۵ همراه با واشر برای اتصال تاندون عضله به لبه لترال ناودان اینترتوبریکولار استفاده کرده که موفق بوده‌اند.^{۲۳} و همچنین Egan و همکاران از Staple برای این منظور بهره برده‌اند.^{۲۴} وقتی که مقداری از تاندون هنوز به بازو متصل مانده است، از ترمیم انتها به انتها (End to end) و تقویت ترمیم با استفاده از نخ‌های Anchor در استخوان بازو استفاده شده است.^{۲۵} پارگی محل تاندون به عضله را شاید بتوان به صورت مستقیم به هم متصل نمود، ولی عضله که به صورت رشته رشته در آمده است، بافت لازم برای ترمیم را فراهم نمی‌کند و می‌تواند منجر به نتایج ضعیف‌تر در ترمیم این نوع از پارگی شود.^۶ اما Rijnberg و VanLinge با استفاده از نخ و ویکریل دو، پارگی محل اتصال تاندون به عضله را در یک ورزشکار ترمیم نموده و نتیجه موفق داشته‌اند.^{۲۶} تکنیک جراحی که نویسنده اول مقاله حاضر در تجربه شخصی خود برای ترمیم پارگی‌های قسمت دیستال عضله پکتورالیس ماژور به کار برده است، بدین صورت می‌باشد: بیمار از در پوزیشن شبیه به پوزیشن شانه (Modified beach chair) قرار گرفته، به صورتی که اندام فوقانی نیز استریل و آزاد باشد. بیهوشی عمومی برای راحتی در آزادسازی سر آزاد تاندون و عضله همراه ترجیح داده می‌شود و از اپروچ دلتوپکتورال به صورتی که قسمت پروگزیمال انسزیون داخل تر و قسمت دیستال آن خارج تر باشد، استفاده می‌شود. در موارد قدیمی انسزیون بزرگ‌تر، می‌تواند به دایسکسیون آسان‌تر با توجه به میزان فراوان چسبندگی کمک نماید. عضله دلتویید و ورید سفالیک با دقت کنار کشیده می‌شود. در بیشتر

ارزیابی ایزوکینتیک) انجام گرفته، نتایج عالی و خوب با ترمیم جراحی اولیه در ۹۵٪ و با درمان کانسرواتیو در ۷۰٪ موارد گزارش شده است.^۲ در بررسی منتشر نشده Ellingson که از ایزوکینتیک و معیار ناتوانی بازو، شانه و دست DASH Score: Score of Disability of Arm, Shoulder and Hand ((DASH Score بهره‌گیری شده است، قدرت عضله در فاز انقباض کنستریک، در سمت ترمیم شده نسبت به سمت سالم ۸۳٪ در اداکسیون افقی، ۸۴٪ در اداکسیون دیاگونال و ۹۵٪ در چرخش داخلی و در فاز انقباض اکستریک، به ترتیب ۸۶٪، ۹۰٪ و ۹۶٪ حاصل شده است.^{۱۹} در مورد ترمیم تأخیری نیز نتایج مطالعات قبلی، بهبود عملکرد و قدرت عضله را (نه به صورت کامل) مطرح می‌کنند.^۶ Richardson و Kretzler، در مطالعه بر روی ۱۶ ترمیم، دو مورد ترمیم تأخیری پس از گذشت پنج سال و نیم از آسیب را نشان دادند که با اینکه قدرت کامل عضله اعاده نشده، لیکن در یک بیمار ۳۰٪ (از ۵۰ به ۸۰٪) و در دیگری ۲۴٪ (از ۶۰ به ۸۴٪)، بهبود در قدرت اداکسیون افقی ایجاد شده است. این نویسندگان اعتقاد داشتند که با آزاد نمودن چسبندگی‌ها و اتصال محکم تاندون به هومروس، ترمیم تأخیری ارزشمند می‌باشد.^{۲۱} در تجربه شخصی نویسنده (اول) این مقاله نیز، علی‌رغم مراجعه دیر بیمار در بیشتر موارد موجود، بعد از ترمیم جراحی، بهبودی کلینیکی چشمگیر در قدرت کاهش یافته عضلات و حفظ محدوده حرکتی مفصل و همچنین امکان بازگشت بیشتر ورزشکاران به سطح فعالیت قبلی، حاصل شده است. به‌طور کلی بیشتر نویسندگان، درمان جراحی (فوری) را در موارد پارگی عمده در محل اتصال عضله به تاندون یا در محل اتصال تاندون به بازو و درمان کانسرواتیو را در موارد پارگی ناکامل یا پارگی در توده عضله توصیه می‌نمایند.^{۱۳،۳۰}

تکنیک درمان: درمان کانسرواتیو به صورت استراحت و کمپرس سرد برای کنترل هماتوم در مرحله حاد و سپس استفاده از گرما و اولتراسوند و تمرین‌های حرکتی پاسیو و اکتیو همراه با کمک می‌باشد. تمرینات کششی بدون مقاومت را می‌توان در مراحل اولیه بازتوانی تجویز نمود اما تمرینات کششی در مقابل مقاومت را بایستی تا شش هفته و پس از فروکش کردن درد و بهبود حرکت شانه به تعویق انداخت.^۶ تاکنون تکنیک‌های مختلف جراحی، برای ترمیم عضله پکتورالیس ماژور به کار رفته است. تاندون جدا شده از استخوان بازو را به وسیله نخ‌های غیرقابل جذب و قوی که از

در صورت لزوم برای ترمیم پارگی بافت عضله، Petilon توصیه به بخیه‌های متعدد، با نخ غیر قابل جذب شماره دو در سه لایه فاشیای خلفی، لایه (عضلانی) میانی و فاشیای قدامی، برای توزیع نیرو در محل ترمیم می‌نماید.^{۱۳} با اینکه بعضی از نویسندگان، بعد از جراحی، استفاده از Sling را برای چهار تا شش هفته (و در موارد ترمیم با آزادسازی با تنش بیش‌تر، مدت طولانی‌تر (یعنی شش هفته) و شروع حرکات ملایم و حرکات غیرفعال و پاندولی را بعد از هفته اول توصیه می‌کنند،^{۱۳،۱۴} Kakwani و همکاران که در ۱۱ بیمار، ترمیم را با استفاده از Anchor و Corckscrew انجام داده‌اند، محدوده ایمن (Safe arc) را برای روتاسیون خارجی در حین جراحی، مشخص و ثبت نموده، دو هفته پس از ترمیم، روتاسیون خارجی غیرفعال را در این محدوده ایمن، همراه با تقویت ایزومتریک روتاتور کاف و عضله پکتورالیس ماژور در وضعیت نوترال شانه به کار برده‌اند و تنها در یک بیمار پارگی مجدد را گزارش کرده‌اند.^۲ ما در بیماران خود، که پارگی عضله پکتورالیس ماژور، در همه آنها، با ایجاد فرورفتگی (Trough) و استفاده از روش کراکو (Krackow) ترمیم می‌شود، بعد از عمل جراحی بی‌حرکتی کامل را در Sling and swath یا بانداژ ولپو برای چهار تا شش هفته به کار برده، حرکات آرنج را بعد از یک هفته با حفظ اداکسیون و روتاسیون داخلی (با حذف جزء Swath) شروع می‌کنیم. در هر حال بیمار از اداکسیون، فلکسیون و روتاسیون خارجی به صورت فعال (و در روش ما حتی به صورت غیرفعال) منع شده و بعد از شش هفته، اعاده تدریجی دامنه کامل حرکت



شکل- ۵: سر آزاد عضله پاره شده به روش Mason-Allen (پایین تصویر A) سوچور شده و نخ‌ها از سوراخ مجاور عبور داده و سر استرنال از عمق سر کلاویکولار و سوچورها از سوراخ‌های پروگزیمال‌تر می‌گذرد. (A) سوچورها بر روی استخوان بین سوراخ‌ها گره می‌شود (B). (مقاله Petilon^{۱۳} با گرفتن اجازه از ناشر) روش ترجیحی نویسنده مقاله حاضر استفاده از روش Krackow می‌باشد.

مواقع سر کلاویکولار و فاشیای متصل به آن سالم باقی می‌ماند، که اگر لازم باشد می‌توان فاشیا را برش داد تا دسترسی به تاندون بهتر شود. می‌بایست بافت اسکار موجود را کاملاً برداشت. پس از مشخص کردن سر آزاد عضله، آنرا از بافت‌های اطراف آزاد کرده و با دوختن Stay suture به آن، کشیده می‌شود. امتناع از دایسکسیون وسیع برای جلوگیری از آسیب به عصب‌های پکتورال داخلی و خارجی (که از زیر عضله می‌گذرد و به آن عصب‌دهی می‌کند) ضروری می‌باشد. مرحله بعد، آماده‌سازی محل اتصال تاندون می‌باشد. محل اتصال تاندون در قسمت لترال ناودان ایترتوبرکولار و تاندون بایسپس می‌باشد، همچنین سالم ماندن قسمتی از فاشیای تاندون یا سر کلاویکولار و قسمتی از فاشیا می‌تواند در تعیین محل اتصال تاندون کمک کننده باشد (چرا که سر استرنال به محلی بالاتر و عقب‌تر از آن متصل می‌شود). پس از مشخص کردن محل اتصال تاندون، در این محل با استفاده از Burr، یک فرورفتگی طولی (Trough) به طول سه تا پنج سانتی‌متر ایجاد می‌گردد. سپس با سر دریل دو میلی‌متری، سه تا پنج سوراخ (Hole) با فواصل مساوی، در یک سانتی‌متری لترال به فرورفتگی (Trough) تا بستر آن، به وجود می‌آید. در مرحله بعد، سر تاندون، با استفاده از نخ قوی و غیرقابل جذب شماره دو یا پنج به روش کراکو (Krackow) آماده می‌گردد. (البته در مقاله مروری خود روش میسون-آلن را ارجح دانسته است^{۱۳} (شکل ۵). سپس هر کدام از نخ‌های هر سوچور، از سوراخ (Hole) مجاورش عبور داده شده و در حالتی که بازو در وضعیت نوترال (و در موارد مزمن با کوتاهی عضله در فلکسیون و چرخش داخلی) قرار دارد، بر روی استخوان گره زده می‌شود. وقتی که هر دو سر کلاویکولار و استرنال پاره شده باشند، پتیلون و همکارانش توصیه به ایجاد اتصال در دو لایه و در فرورفتگی‌های (Troughs) متناسب با آناتومی شبیه به نرمال می‌کنند، به صورتی که سر استرنال به سوراخ‌های پروگزیمال و میانی، و عقب‌تر از سر کلاویکولار و سر کلاویکولار به سوراخ‌های دیستال‌تر تثبیت شود (شکل ۵). با اینکه تکنیک ایجاد فرورفتگی (Trough) را می‌توان در تمام بیماران از جمله در پارگی‌های حاد و قدیمی و همچنین افراد با کیفیت ضعیف استخوانی به کار برد، اما Petilon نیز استفاده از نخ‌های Anchor را در پارگی‌های حاد در افراد جوان، در صورت تنش کم در محل ترمیم، توصیه می‌نمایند، که روشی آسان‌تر و سریع‌تر می‌باشد.

محل اتصال تاندون به استخوان بازو و محل اتصال عضله به تاندون گزارش شده است. در آسیب‌های حاد درد، تورم و اکتیموز و در آسیب‌های مزمن ضعف در اداکسیون و روتاسیون داخلی و همچنین از بین رفتن چین قدیمی آگزایلا تظاهرات شایع می‌باشند. MRI (و همچنین سونوگرافی با قدرت تفکیک بالا) در تشخیص و تعیین شدت آسیب و در نتیجه تصمیم‌گیری درمانی، بسیار کمک‌کننده می‌باشد. درمان در موارد پارگی‌های ناکامل، در پارگی‌های قسمت عضلانی و همچنین در افراد پیر با فعالیت کم یا بیماری زمینه‌ای به صورت غیرجراحی و در سایر موارد به صورت ترمیم جراحی صورت می‌گیرد. ترمیم جراحی اولیه نتایج بهتری از ترمیم تاخیری داشته و با روش‌های مختلفی از جمله اتصال مجدد با ایجاد فرورفتگی (Trough) یا استفاده از نخ‌های Anchor در محل اتصال تاندون یا پیچ‌های کنسلوس همراه واشر قابل انجام می‌باشد. آموزش و رعایت دستورات و احتیاط‌های بعد از عمل جراحی می‌تواند در نتیجه درمان، از اهمیت زیادی برخوردار باشد.

سپاسگزاری: بدین وسیله از زحمات سرکار خانم ستاره تقی ذوقی که ما را در ترسیم شکل‌ها یاری نموده‌اند، سپاسگزاری می‌گردد.

References

1. Patissier P. *Traite des maladies des artisans* Paris. Paris, 1882.
2. Kakwani RG, Matthews JJ, Kumar KM, Pimpalnerkar A, Mohtadi N. Rupture of the pectoralis major muscle: surgical treatment in athletes. *Int Orthop* 2007;31(2):159-63.
3. Aarimaa V, Rantanen J, Heikkilä J, Helttula I, Orava S. Rupture of the pectoralis major muscle. *Am J Sports Med* 2004;32(5):1256-62.
4. Catterson PR, Jarman RD. Rupture of pectoralis major: an occupational injury. *Emerg Med J* 2007;24(11):799.
5. Bak K, Cameron EA, Henderson IJ. Rupture of the pectoralis major: a meta-analysis of 112 cases. *Knee Surg Sports Traumatol Arthrosc* 2000;8(2):113-9.
6. Caughey MA, Welsh P. Muscle ruptures affecting the shoulder girdle. In: Rockwood CA Jr, Matsen FA, editors. *The Shoulder*. 2nd ed. Philadelphia, Pa: WB. Saunders; 1998. p. 1114-17.
7. Travis RD, Doane R, Burkhead WZ Jr. Tendon ruptures about the shoulder. *Orthop Clin North Am* 2000;31(2):313-30.
8. Connell DA, Potter HG, Sherman MF, Wickiewicz TL. Injuries of the pectoralis major muscle: evaluation with MR imaging. *Radiology* 1999;210(3):785-91.
9. McEntire JE, Hess WE, Coleman SS. Rupture of the pectoralis major muscle. A report of eleven injuries and review of fifty-six. *J Bone Joint Surg Am* 1972;54(5):1040-6.
10. Schepsis AA, Grafe MW, Jones HP, Lemos MJ. Rupture of the pectoralis major muscle. Outcome after repair of acute and chronic injuries. *Am J Sports Med* 2000;28(1):9-15.
11. Pochini AC, Ejnisman B, Andreoli CV, Monteiro GC, Fleury AM, Faloppa F, et al. Exact moment of tendon of pectoralis major muscle rupture captured on video. *Br J Sports Med* 2007;41(9):618-9; discussion 619.
12. Zeman SC, Rosenfeld RT, Lipscomb PR. Tears of the pectoralis major muscle. *Am J Sports Med* 1979;7(6):343-7.
13. Petilon J, Carr DR, Sekiya JK, Unger DV. Pectoralis major muscle injuries: evaluation and management. *J Am Acad Orthop Surg* 2005;13(1):59-68.
14. Lee J, Brookenthal KR, Ramsey ML, Kneeland JB, Herzog R. Magnetic resonance imaging assessment of the pectoralis major myotendinous unit: an magnetic resonance imaging-anatomic correlative study with surgical correlation. *AJR Am J Roentgenol* 2000;174(5):1371-5.
15. Rehman A, Robinson P. Sonographic evaluation of injuries to the pectoralis muscles. *AJR Am J Roentgenol* 2005;184(4):1205-11.
16. Miller MD, Johnson DL, Fu FH, Thaete FL, Blanc RO. Rupture of the pectoralis major muscle in a collegiate football player. Use of magnetic resonance imaging in early diagnosis. *Am J Sports Med* 1993;21(3):475-7.
17. Shellock FG, Mink J, Deutsch AL. MR imaging of muscle injuries. *Appl Radiol* 1994(2):11-6.
18. Ohashi K, El-Khoury GY, Albright JP, Tarse DS. MRI of complete rupture of the pectoralis major muscle. *Skeletal Radiol* 1996;25(7):625-8.
19. Carrino JA, Chandnani VP, Mitchell DB, Choi-Chinn K, DeBerardino TM, Miller MD. Pectoralis major muscle and tendon

بحث

پارگی عضله پکتورالیس ماژور آسیب نادری است که غالباً به دنبال انقباض اکستریک ناگهانی و شدید عضله، در فعالیت‌های ورزشی و خصوصاً پرس سینه ایجاد می‌شود و به طور شایع‌تر در

- tears: diagnosis and grading using magnetic resonance imaging. *Skeletal Radiol* 2000;29(6):305-13.
20. Hanna CM, Glenny AB, Stanley SN, Caughey MA. Pectoralis major tears: comparison of surgical and conservative treatment. *Br J Sports Med* 2001;35(3):202-6.
21. Kretzler HH Jr, Richardson AB. Rupture of the pectoralis major muscle. *Am J Sports Med* 1989;17(4):453-8.
22. Anbari A, Kelly JD 4th, Moyer RA. Delayed repair of a ruptured pectoralis major muscle. A case report. *Am J Sports Med* 2000;28(2):254-6.
23. Quinlan JF, Molloy M, Hurson BJ. Pectoralis major tendon ruptures: when to operate. *Br J Sports Med* 2002;36(3):226-8.
24. Egan TM, Hall H. Avulsion of the pectoralis major tendon in a weight lifter: repair using a barbed staple. *Can J Surg* 1987;30(6):434-5.
25. Orava S, Sorasto A, Aalto K, Kvist H. Total rupture of pectoralis major muscle in athletes. *Int J Sports Med* 1984;5(5):272-4.
26. Rijnberg WJ, van Linge B. Rupture of the pectoralis major muscle in body-builders. *Arch Orthop Trauma Surg* 1993;112(2):104-5.

Rupture of pectoralis major muscle: *review article*

Received: February 22, 2010 Accepted: February 27, 2010

Abstract

Mohammad Reza Guity M.D.*
Amir Reza Farhoud M.D.

*Department of Orthopaedic Surgery,
Imam Khomeini Hospital, Tehran
University of Medical Sciences.*

Background: Rupture of pectoralis major muscle is a very rare and often athletic injury. These days in our country this injury occurs more frequently. This could be due to increase in professional participation of amateur people in different types of sport, like body building and weight-lifting (especially bench-pressing) without adequate preparation, training and taking necessary precautions. In this article, we have tried to review several aspects of complex anatomy of pectoralis major muscle, epidemiology, mechanism, clinical presentations, imaging modalities, surgical indications and techniques of its rupture. Complex and especial anatomy of pectoralis major muscle, in its humeral insertion particularly, have a major role of its vulnerability to sudden and eccentric contraction as the main mechanism of rupture. Also, restoration of this complex anatomy seems to be important during surgical repair to have normal function of the muscle again.

Keywords: Pectoralis major muscle, bench pressing, eccentric contraction.

*Corresponding author: Orthopaedic
Ward, Imam Khomeini Hospital, Blvd.,
Keshavarz, Tehran, Iran.
Tel: +98-21-61192767
email: m_guity@yahoo.com