

نتایج درمانی تزریق توام پلاسمای غنی از پلاکت و چربی در بیماران مبتلا به نارسایی و لوفارنژیال

چکیده

حمیدرضا فتیحی*

فرید فریدونی

گروه جراحی پلاستیک و ترمیمی، دانشگاه علوم پزشکی تهران، تهران، ایران.

تاریخ دریافت مقاله: ۱۳۹۲/۰۳/۰۶ تاریخ پذیرش: ۱۳۹۲/۰۳/۲۹

زمینه و هدف: پلاسمای غنی از پلاکت مشتق اتولوگ خون است که به تازگی اهمیت استفاده بالینی از آن در جراحی پلاستیک مورد توجه قرار گرفته است. در این مطالعه نتایج درمانی تزریق توام پلاسمای غنی از پلاکت و چربی در بیماران مبتلا به نارسایی و لوفارنژیال ارزیابی شد.

روش بررسی: در این مطالعه آینده‌نگر، در ۱۵ بیمار (۹ نفر پسر و شش نفر دختر) در گروه سنی ۲۰-۱۵ سال مبتلا به شکاف کام و نارسایی و لوفارنژیال خفیف/متوسط، تزریق ترکیب یک میلی‌لیتر Platelet-Rich Plasma (PRP) و چهار میلی‌لیتر چربی تحت سدیشن در دیواره خلفی حلق در محاذات ولوم روی فاشیای پره‌ورتبرال انجام شد. قبل از تزریق، شش هفته و شش ماه پس از تزریق با اندوسکوپی نازال صدای بیمار ضبط شد و پاتولوژی گفتاری بیمار توسط گفتار درمان تعیین شد.

یافته‌ها: جابه‌جایی ولار شش هفته پس از تزریق افزایش معناداری را نشان داد ($P=0/049$). سائز Gap شش هفته پس از تزریق در ۶۰٪ بیماران ناپدید شد ($P=0/019$). شش ماه پس از تزریق میزان جابه‌جایی دیواره‌های طرفی فارنژیال در ۷۳/۳٪ موارد افزایش معناداری را نشان داد ($P=0/04$). در ارزیابی آئرودینامیک، عبور هوا از بینی هنگام تکرار کلمات کاهش معناداری را داشت ($P<0/05$). همچنین ارزیابی گفتار درمانی بهبود معناداری را در کیفیت تکلم بیماران نشان داد ($P<0/05$).

نتیجه‌گیری: به نظر می‌رسد، تزریق توام پلاسمای غنی از پلاکت و چربی منجر به بهبود رزونانس صوتی و کاهش عبور هوا از بینی در موارد درمان شده می‌شود که می‌توان آن را جایگزین پروسیجرهای مازور مانند لوفارنژیوپلاستی در درمان نارسایی و لوفارنژیال خفیف/متوسط نمود.

کلمات کلیدی: نارسایی و لوفارنژیال، تزریق توام پلاسمای غنی از پلاکت و چربی، هیپرنالیتی، تکلم.

* نویسنده مسئول: تهران، بلوار کشاورز، خیابان قریب
تلفن: ۰۲۱-۶۶۴۳۸۱۵۳
E-mail: hamifathi@yahoo.com

مقدمه

مشتق می‌شوند. درمان مرسوم این نارسایی جراحی و براساس لوفارنژیوپلاستی می‌باشد. این نارسایی می‌تواند از عوارض پس از عمل ترمیم شکاف کام باشد.^۱ ترمیم دیواره خلفی فارنژیال می‌تواند با تهاجم کم‌تر و با گرافت چربی نیز انجام شود.^{۲،۳} در جراحی پلاستیک، استفاده از مشتقات خونی اتولوگ به‌طور وسیعی به فیبرین محدود شده است که به‌طور عمده برای ایجاد هموستاز و چسبندگی فلاپ‌های پوستی از آن استفاده می‌شود.

کام نرم و دیواره فارنژیال از لحاظ آناتومی ساختمانی شبیه دریچه را تشکیل می‌دهند که به‌عنوان اسفنکتر و لوفارنژیال شناخته می‌شوند. به انسداد ناقص و لوفارنژیال نارسایی و لوفارنژیال گفته می‌شود که موجب ایجاد هیپرنالیتی و تکلم مبهم و نامفهوم می‌شود. بیش‌ترین موارد نارسایی و لوفارنژیال از ناهنجاری‌های مادرزادی بافت نرم

بیمار ضبط شد. سپس در اتاق عمل تحت سدیشن با میدازولام برای تمام بیماران اندوسکوپی نازال انجام شد و با آنالیز فیلم اندوسکوپی نازال در بیماران میزان جابه‌جایی کام نرم، دیواره جانبی فارنژیال و قسمت خلفی فارنژیال حین تکرار کلمات و جملات ارایه شده توسط گفتار درمان اندازه‌گیری و ثبت شد. هم‌زمان با انجام اندوسکوپی نازال صدای بیمار نیز ضبط شد و پاتولوژی گفتاری بیمار توسط گفتار درمان تعیین شد. روش سنجش گفتار درمان استفاده از اصوات مختلف با آوای کوتاه و بلند و کلمات و جملات کامل بود. پس از اندوسکوپی نازال، نوار ویدیو ضبط شده مرور گردید و میزان فاصله و لوفارنژیال، جابه‌جایی کام نرم و دیواره طرفی و خلفی فارنژیال توسط جراح ترمیمی و پلاستیک و رزونانس هیپرنازال و خروج هوا از بینی، عبور هوا از بینی، قابلیت فهم کلمات توسط گفتار درمان ارزیابی شد.

میزان فاصله و لوفارنژیال، جابه‌جایی کام نرم و حرکت دیواره خلفی و طرفی فارنژیال در زمان‌های مختلف قبل از عمل، شش هفته و شش ماه پس از عمل با آنالیز فیلم اندوسکوپی نازال با استفاده از نرم‌افزار Viewbox4, version 4.0.1 (dHLA Software Co., Kifissia, Greece) با بررسی سکانس‌های یک ثانیه‌ای از فیلم‌های ویدیویی ضبط شده اندازه‌گیری شد. میزان فاصله و لوفارنژیال براساس پنج درجه تقسیم‌بندی می‌شود که بیماران با نارسایی و لوفارنژیال درجه یک تا سه دارای قابلیت تزریق توام چربی و PRP می‌باشند.^۶ درجه‌بندی نارسایی و لوفارنژیال به صورت زیر می‌باشد: انسداد کامل و لوفارنژیال، مشاهده فاصله ناپایدار مخاط، درگیری فاصله کم‌تر از ۲۵٪ و لوفارنژیال هنگام استراحت، درگیری فاصله ۲۵٪ تا ۵۰٪ و لوفارنژیال، درگیری شدید فاصله بیش از ۵۰٪ و لوفارنژیال.

ارزیابی فهم گفتار، هیپرنالیتی و عبور هوا از بینی توسط گفتار درمان تعیین شد. ارزیابی فهم گفتار براساس پنج درجه تقسیم‌بندی می‌شود که صفر بدون اختلال و چهار با اختلال شدید می‌باشد. هیپرنالیتی و عبور هوا از بینی براساس چهار درجه تقسیم‌بندی می‌شود: صفر (طبیعی)، یک (اختلال خفیف)، دو (اختلال متوسط)، سه (اختلال شدید).

تکنیک تهیه PRP: ۱۰ میلی‌لیتر خون وریدی بیمار را در دستگاه سانتریفیوژ با دور ۸۰۰۰ گراد در سه دقیقه با استفاده از کیت PRP (Mycell, USA) سانتریفیوژ شد که پلاسما و خون جدا شده و PRP

به‌تازگی در مطالعاتی مزایای استفاده از ترکیب Platelet-Rich Plasma (PRP) و بافت چربی را نشان داده‌اند که افزودن PRP به گرافت چربی منجر به طولانی شدن مدت نگه‌داری گرافت چربی شده و در رژنراسیون بافت موثر است.^۴ بنابراین PRP مانع جذب چربی اوتولوگ شده و بهبودی به‌نسبت پایدار و طولانی مدتی را ایجاد می‌کند.

لذا پژوهشگران در این مطالعه به‌دلیل افزایش روزافزون ترمیم شکاف کام، اهمیت درمان نارسایی و لوفارنژیال ثانویه به ترمیم شکاف کام، اهمیت بهبودی در آوا و ادای کلمات به‌طوری که واضح‌تر بوده و ابهام کم‌تری داشته باشد، استفاده از روشی غیرتهاجمی، کاهش هزینه‌های بیمار، عدم تحقیق ثبت شده‌ای در این زمینه در ایران و کاهش هزینه‌های درمانی بیماران به ارزیابی نتایج درمانی تزریق توام پلاسما غنی از پلاکت و چربی در بیماران مبتلا به نارسایی و لوفارنژیال پرداخته‌اند.

روش بررسی

این مطالعه به‌روش کارآزمایی بالینی در بین بیماران مبتلا به نارسایی و لوفارنژیال ثانویه به ترمیم شکاف کام که در بخش جراحی ترمیمی و پلاستیک بیمارستان امام‌خمینی (ره) در سال ۱۳۹۱ بستری شده بودند، انجام شد. بدین ترتیب که کلیه افراد مراجعه‌کننده تا تکمیل حجم نمونه موردنظر به شرط دارا بودن معیارهای پذیرش انتخاب شدند.

معیارهای ورود شامل رضایت مبنی بر شرکت در طرح تحقیقاتی، بیماران با شکاف کام ترمیم‌شده، سن ۲۰-۱۵ سال، بیماران با هر نوع نقص در ناحیه لوم و دیواره فارنژیال، بیماران کاندید تزریق توام چربی و PRP، ابتلا به نارسایی و لوفارنژیال خفیف و متوسط با تایید تشخیص اندوسکوپی نازال و معیارهای خروج شامل بیماران با عدم رضایت برای شرکت در طرح، اختلالات نورولوژی، عقب‌افتادگی ذهنی، تومور در ناحیه و لوفارنژیال، کاهش شنوایی، وجود فلپ فارنژیال، فیستول اورونازال، لوزه‌های بزرگ و نارسایی و لوفارنژیال شدید بودند.

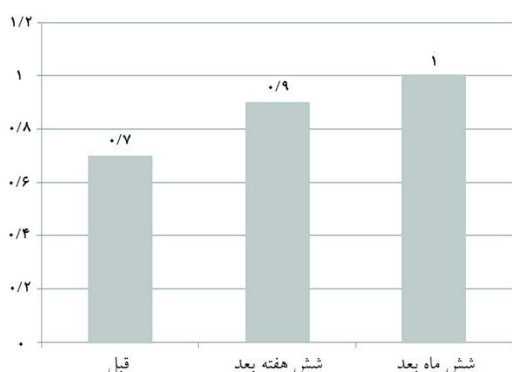
قبل از اندوسکوپی نازال، ابتدا گفتار درمان کلمات و عباراتی را بیان می‌کرد و از بیمار خواسته می‌شد که آن‌ها را تکرار کند و صدای

و حرکت دیواره خلفی و طرفی فارنژیال با آنالیز فیلم اندوسکوپی نازال توسط جراح ترمیمی و پلاستیک، رزونانس هیپرنال و خروج هوا از بینی، جریان هوا در بینی، قابلیت فهم کلمات توسط گفتار درمان در مدت پی‌گیری ارزیابی شد. سپس اطلاعات دموگرافیک، یافته‌های اندوسکوپی نازال و بررسی‌های گفتار درمانی در فرم‌های اطلاعاتی از پیش آماده‌شده ثبت گردید.

کلیه اطلاعات کدگذاری شده، توسط برنامه آماری SPSS ویراست ۱۶ وارد حافظه رایانه گردیدند. سپس تجزیه و تحلیل متغیرهای کمی با استفاده از تست‌های ANOVA، Repeated measurement ANOVA و متغیرهای رتبه‌ای با استفاده از Wilcoxon test صورت پذیرفت. $P < 0/05$ از نظر آماری معنادار در نظر گرفته شد.

یافته‌ها

میانگین سن افراد مورد بررسی $16/1 \pm 1/2$ سال در محدوده سنی ۱۵-۱۹ سال بود. میزان جابه‌جایی ولار شش ماه پس از تزریق $1/0 \pm 0/3$ میلی‌متر بود که در مقایسه با قبل از تزریق و شش هفته پس از تزریق کاهش معناداری را نشان داد ($P = 0/049$) (نمودار ۱). شش هفته پس از تزریق افزایش جابه‌جایی ولار در ۱۰ نفر ($66/7\%$) مشاهده شد. شش هفته پس از تزریق سایز Gap در دو نفر ($13/3\%$) بدون تغییر، چهار نفر ($26/7\%$) کاهش و در ۹ نفر (60%)



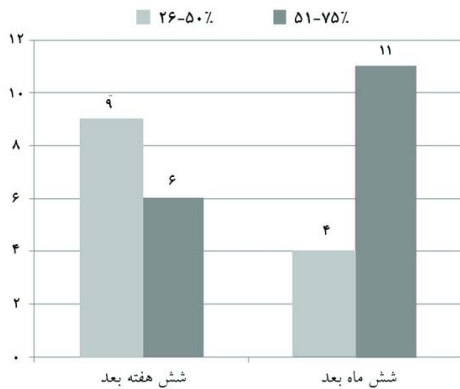
نمودار ۱: میزان جابه‌جایی ولار برحسب میلی‌متر در زمان‌های مختلف ($P = 0/049$)

از آن استخراج می‌شود. چربی از قسمت تحتانی شکم و در بیماران لاغر از ران به دست آمد. نواحی دهنده با لیدوکائین و اپی‌نفرین ۱:۱۰۰۰۰۰ واحد اینفیلتره شدند و بافت چربی با لیپوساکشن تحت فشار منفی خفیف با سرنگ Luer-lock (Supa medical devices, Tehran, Iran) ۱۰ میلی‌لیتر به کانولای ۲-hole انجام شد و چربی به دست آمد. تکنیک اسپیراسیون چربی با روش Coleman انجام شد.^۷ برای جداسازی سه لایه داخلی چربی با دور ۱۲۰۰ گراد در سه دقیقه سانتریفیوژ انجام شد. (چربی لایه فوقانی ادیپوسیت پاره شده، لایه میانی قطعات چربی و لایه آب‌دار تحتانی شامل خون و لیدوکائین). لایه چربی با استفاده از سوزن اسپیره شد و لایه مایع تحتانی با خروج سرپوش سرنگ Luer-lock خارج شد. چربی مطلوب باقی‌مانده به سرنگ ۵ml انتقال داده شد. لازم به ذکر است که تنها لایه ادیپوز تزریق شد.

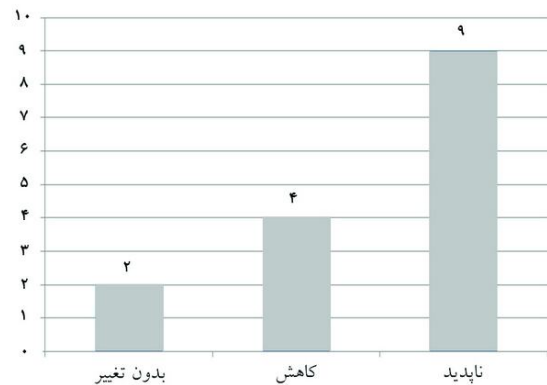
پس از سدیشن بیمار با $10 \mu\text{g}/\text{kg}$ فنتانیل و $0/1 \text{ mg}/\text{kg}$ میدازولام در حالی که بیمار در پوزیشن Rose قرار داشت، از دهان بازکن برای رویت فارنکس استفاده شد. کام نرم تحت کشش متوسط به سمت بالا کشیده شد، پس از رویت دیواره خلفی فارنکس با نازال اندوسکوپی تزریق توام چربی و PRP از داخل دهان در ساب موکوس فارنکس با کانولای شماره ۱۰ تحت دید نازال اندوسکوپی انجام شد.

ناحیه اصلی تزریق در قسمت میانی محل انسداد ولو فارنژیال حین تلفظ و ادای کلمات می‌باشد. تزریق ترکیب PRP یک میلی‌لیتر و چربی چهار میلی‌لیتر در دیواره خلفی حلق در محاذات ولوم (کام نرم) روی فاشیای پره‌ورترال انجام شد. هم‌چنین از تزریق عمیق به لیگامان ورترال یا طرفی در تماس با فاشیا اجتناب شد. پس از عمل و ریکاوری از سدیشن، بیمار قادر به صحبت و بلعیدن بود. بیماران به مدت پنج روز به صورت پروفیلاکسی کپسول سفالکسین ۵۰۰ میلی‌گرم هر شش ساعت و قرص سیپروفلوکساسین ۲۵۰ میلی‌گرم دو بار در روز دریافت کردند.

بیماران از طریق تماس تلفنی، مصاحبه و ویزیت مجدد شش هفته و شش ماه پس از تزریق پی‌گیری شدند. ویزیت مجدد بیماران به صورت مراجعه به درمانگاه جهت معاینه و اندوسکوپی نازال توسط جراح ترمیمی و پلاستیک و بررسی بهبود تکلم توسط گفتار درمان بود. لازم به ذکر است که میزان فاصله ولو فارنژیال، جابه‌جایی کام نرم



نمودار ۳: مقایسه میزان جابه‌جایی دیواره‌های طرفی فارنژیال بر حسب میلی‌متر پس از عمل در زمان‌های مختلف در بیماران مورد بررسی (P=۰/۰۴)



نمودار ۲: تغییرات سایز Gap بر حسب میلی‌متر شش هفته پس از عمل در بیماران مورد بررسی

جدول ۱: مقایسه ارزیابی اندوسکوپی نازال و گفتار درمانی در زمان‌های مختلف قبل و پس از درمان در بیماران مورد بررسی

P	شش ماه بعد	شش هفته بعد	قبل از تزریق	
*۰/۰۴۹	۱/۰±۰/۳	۰/۹±۰/۲	۰/۷±۰/۳	میزان جابه‌جایی ولار (mm)
**۰/۰۳۵	۰/۶۴±۰/۳۷	۰/۹۵±۰/۵۴	۲/۹۵±۰/۲۹	Nasoendoscopic rating
**۰/۰۴۰	۱/۱۰±۰/۲۴	۱/۲۵±۰/۶۲	۲/۸۷±۰/۴۶	هیپرنازالیتی
**۰/۰۳۹	۰/۲۵±۰/۶۷	۰/۴۰±۰/۵۹	۱/۷۵±۰/۹۲	خروج هوا از بینی
*۰/۰۱۵	۹/۶±۲/۹۵	۱۶/۵۷±۴/۹۴	۳۰/۲۵±۷/۹۲	جریان هوا در بینی (%)
**۰/۰۰۲	۰/۲۶±۰/۴۱	۰/۵۰±۰/۹۷	۲/۳۵±۰/۶۸	قابلیت فهم کلمات

* آزمون آماری ANOVA، مقادیر معنادار P<۰/۰۵ ** آزمون آماری Wilcoxon test، مقادیر معنادار P<۰/۰۵

بحث

در بیماران با ترمیم شکاف کام، مشکلات گفتاری به دو صورت نارسایی ولوفارنژیال و خطاهای گفتاری تظاهر می‌کند که نیاز به مداخلات جراحی و گفتار درمانی را در این بیماران برای بهبود عملکرد ولوفارنژیال مطرح می‌کند.^۹ چندین فاکتور با عملکرد ولوفارنژیال مرتبط هستند که می‌توان به طول و تحرک کام نرم، حرکت میانی دیواره جانبی فارنژیال، حرکت قدامی دیواره فارنژیال خلفی، وجود لبه Passavant و ضخامت بافت آدنوئید اشاره نمود.^{۱۰} در مطالعه حاضر تزریق توام چربی و PRP موجب کاهش معنادار

ناپدید شد که از نظر آماری کاهش معناداری را نشان داد (P=۰/۰۱۹) (نمودار ۲). افزایش جابه‌جایی ولار و تغییر سایز Gap شش ماه بعد از تزریق مشابه شش هفته پس از تزریق بود. میزان جابه‌جایی دیواره‌های طرفی فارنژیال شش ماه پس از تزریق در ۱۱ نفر (۷۳/۳٪) ۷۵٪-۵۱٪ و در چهار نفر (۲۶/۷٪) ۵۰٪-۲۶٪ بود که از نظر آماری افزایش معناداری را نشان داد (P=۰/۰۴) (نمودار ۳). در هیچ‌یک از بیماران قبل و پس از تزریق در دیواره خلفی فارنژیال جابه‌جایی مشاهده نشد. مقایسه ارزیابی اندوسکوپی نازال و گفتار درمانی در زمان‌های مختلف قبل و پس از درمان انجام شد که در تمام موارد از نظر آماری تفاوت معناداری به دست آمد (جدول ۱).

ناحیه ترمیم در مدت پی گیری می شود. به نظر می رسد که PRP می تواند شرایط مناسبی را برای واسکولاریزاسیون نئوآنژیوژنتیک و فعالیت فیبروبلاست ها و به دنبال آن بقای بافت آدیپوز و سازمان دهی سه بعدی فراهم نماید. از طرفی تزریق سلول های چربی در مناطقی که دارای قابلیت حل در چربی نمی باشند به دلیل کاهش نکروز چربی که ناشی از بهبود رشد عروقی در منطقه تزریق می باشد موجب افزایش بقای چربی در این نواحی می شود. در مطالعه حاضر تکنیک مورد استفاده در تهیه چربی به گونه ای است که بافت چربی با خلوص بالا به دست آمده و با وجود جداسازی مایع قسمت چربی از سروزی خون دیواره آدیپوسیت بافت چربی به خوبی حفظ شده است.^{۱۹} در مطالعات مختلف بسته به استفاده از گرافت چربی در بیماری های مختلف از روش های مختلفی برای تهیه آن استفاده شده است.^{۱۹-۲۱} در مطالعه ما از تکنیک کلنن برای آماده سازی چربی به منظور تزریق در ناحیه مورد نظر استفاده شده است. افزودن PRP به چربی باعث طولانی شدن مدت نگهداری بافت چربی گرافت شده و افزایش مدت اثر آن بر رژنراسیون بافت می شود.

با توجه به یافته های به دست آمده در مطالعات اخیر دریافت بافت آدیپوز طبیعی حاوی اجزای استرومال-واسکولار که غنی از سلول های بنیادی هستند، فاکتورهای آنژیوژنتیک را ترشح می کنند که می تواند منجر به تولید عروق کوچک و بهبود گردش خون در آن ناحیه شود.^{۲۲،۲۳} براساس یافته های به دست آمده در دیگر مطالعات وقایع زنجیره ای که منجر به مزانشیمالیزاسیون بافت می شوند می تواند به دنبال هدف قرار دادن نواحی آسیب دیده، ترشح فاکتورهای آنژیوژنتیک، تشکیل عروق جدید و اکسیژناسیون ایجاد شود. این روند می تواند شرایط لازم برای ایجاد سلول های بنیادی در آدیپوسیت های مچور و میکروسیرکولاسیو نهایی که به تازگی تشکیل شده اند و جایگزین های بافت های آسیب دیده موجود را فراهم نماید.^{۱۹}

پالایش لیپوآسپیرات و کارگذاری چندلایه ای آن از فاکتورهای مهم افزایش بقای پیوند چربی می باشند.^۷ چربی می تواند باعث بهبود خواص ویسکوالاستیک بافت ولار شود که در موارد نارسایی و لوفارنژیال ثانویه به ترمیم کام با اثرات درمانی مطلوبی همراه است. تزریق چربی با نرم کردن ولوم سخت سیکاتریسی می تواند با افزایش برآمدگی و کشش اسفنکتر و لوفارنژیال حین انسداد موجب بهبود نارسایی و لوفارنژیال شود.

هیپرنالیتی و بهبود کیفیت گفتاری در بیماران مبتلا به نارسایی و لوفارنژیال با درجه خفیف تا متوسط شد.

در بعضی از مطالعات انجام شده برای ترمیم دیواره خلفی فارنژیال لبه neo-Passavant را ایجاد کردند.^{۲۴} در مطالعه دیگری از تزریق چربی در نواحی ولوم و دیواره های طرفی و خلفی لترال برای بهبود نارسایی ولوم فارنژیال و از تزریق بیش تر چربی در نواحی وسیع تر برای افزایش بقای چربی و به حداقل رساندن خطر نکروز بافت استفاده کردند.^{۶،۱۱}

در حالی که ما در مطالعه خود ترکیب چربی و PRP را در دیواره خلفی حلق در محاذات ولوم (کام نرم) روی فاشیای پره ورتبرال تزریق کردیم و از افزودن PRP برای افزایش میزان بقای چربی استفاده کردیم که در دیگر مطالعات تایید شده است. در برخی مطالعات مزایای استفاده از ترکیب چربی و PRP را نشان داده اند.^{۲۵} پلاکت مخلوطی از پروتئین اتولوگ می باشد^{۱۲،۱۳} و استفاده از آن آسان و ایمن می باشد. پلاکت فاقد سطح آنتی ژن مسئول برای ایجاد واکنش های آلرژیک می باشد و نمی تواند با آلودگی همراه باشد.^{۱۲،۱۵} پلاکت شامل مواد فعالی است که در مکانیسم ترمیم بافت درگیر می شود که می توان به کموتاکسی، پرولیفراسیون سلولی و تمایز سلولی، آنژیوژنز، رسوب ماتریکس داخل سلولی، فعالیت آنتی میکروبیال و بازسازی اشاره نمود.

پس از فعال شدن پلاکت برخی از فاکتورهای رشد توسط پلاکت آزاد می شود که امروزه به صورت فاکتور رشد مشتق از پلاکت، فاکتور رشد آلفا و بتا با عملکرد جدید، فاکتور رشد اپیدرمال، فیبروبلاست، کراتینوسیت، فاکتور رشد انسولین، فاکتور رشد اپیدرمال مشتق از پلاکت، اینترلوکین-۸، فاکتور نکروز تومور آلفا، فاکتور رشد بافت هم بند و فاکتور محرک کلونی ماکروفاژ گرانولوسیت مشخص شده اند.^{۱۶،۱۷} فاکتورهای رشد پلاکت در واکنش های بین سلول-ماتریکس و سلول-سلول درگیر می شوند که موجب افزایش پرولیفراسیون مزانشیمال و دیگر سلول های بنیادی در ناحیه ترمیم می شوند.^{۱۸}

با توجه به مکانیسم پلاکت فعال شده احتمالاً افزودن چربی حاوی سلول های بنیادی مزانشیمال موجب تشکیل بافت گرانولاسیون در اوایل فاز ترمیم می شود. چربی در ناحیه تزریق تصویر سه بعدی ایجاد می کند و PRP موجب افزایش نگهداری چربی پس از درمان و مشاهده

و چربی را در نظر داشته باشند. هم‌چنین پیشنهاد می‌گردد برای توصیه قطعی بالینی این مطالعه با حجم نمونه بیش‌تری و با مدت زمان پی‌گیری طولانی‌تری انجام شود.

سپاسگزاری: این مقاله حاصل پایان‌نامه تحت عنوان "بررسی نتایج درمانی تزریق توام Platelet-rich plasma و چربی در بیماران مبتلا به نارسایی لوفارنژیال مراجعه‌کننده به بیمارستان امام خمینی در سال ۱۳۹۱" در مقطع دکترای فوق تخصصی در سال ۱۳۹۲ و کد اخلاق پژوهشی D/۱۳۰/۳۹۶/۹۲ می‌باشد که با حمایت دانشگاه علوم پزشکی و خدمات بهداشتی درمانی تهران اجرا شده است.

با توجه به یافته‌های به‌دست‌آمده در مطالعه حاضر، تزریق ترکیب PRP یک میلی‌لیتر و چربی چهار میلی‌لیتر در دیواره خلفی حلق در محاذات ولوم (کام نرم) روی فاشیای پره‌ورتبرال در درمان نارسایی لوفارنژیال موثر می‌باشد.

تزریق این ترکیب آسان بوده و با حداقل میزان تهاجم همراه است و می‌تواند جایگزین پروسیجرهای مازور مانند لوفارنژیوپلاستی در درمان نارسایی لوفارنژیال خفیف تا متوسط باشد. لذا به متخصصین جراحی پلاستیک و ترمیمی پیشنهاد می‌گردد که در نارسایی لوفارنژیال ناشی از ترمیم شکاف کام تزریق توام PRP

References

1. Lesavoy MA, Borud LJ, Thorson T, Riegelhuth ME, Berkowitz CD. Upper airway obstruction after pharyngeal flap surgery. *Ann Plast Surg* 1996;36(1):26-30.
2. Dejonckere PH, van Wijngaarden HA. Retropharyngeal autologous fat transplantation for congenital short palate: a nasometric assessment of functional results. *Ann Otol Rhinol Laryngol* 2001;110(2): 168-72.
3. Leuchter I, Schweizer V, Hohlfeld J, Pasche P. Treatment of velopharyngeal insufficiency by autologous fat injection. *Eur Arch Otorhinolaryngol* 2010;267(6):977-83.
4. Rozman P, Bolta Z. Use of platelet growth factors in treating wounds and soft-tissue injuries. *Acta Dermatovenerol Alp Panonica Adriat* 2007;16(4):156-65.
5. Krasna M, Domanović D, Tomsic A, Svajger U, Jeras M. Platelet gel stimulates proliferation of human dermal fibroblasts in vitro. *Acta Dermatovenerol Alp Panonica Adriat* 2007;16(3):105-10.
6. Cantarella G, Mazzola RF, Mantovani M, Baracca G, Pignataro L. Treatment of velopharyngeal insufficiency by pharyngeal and velar fat injections. *Otolaryngol Head Neck Surg* 2011;145(3):401-3.
7. Coleman SR. Facial recontouring with liposuction. *Clin Plast Surg* 1997;24(2):347-67.
8. Riski JE. Articulation skills and oral-nasal resonance in children with pharyngeal flaps. *Cleft Palate J* 1979;16(4):421-8.
9. Van Demark DR. Predictability of velopharyngeal competency. *Cleft Palate J* 1979;16:429-35.
10. Skolnick ML. Velopharyngeal function in cleft palate. *Clin Plast Surg* 1975;2(2):285-97.
11. Cantarella G, Mazzola RF, Mantovani M, Baracca G, Pignataro L. Treatment of velopharyngeal insufficiency by pharyngeal and velar fat injections. *Otolaryngol Head Neck Surg* 2011;145(3):401-3.
12. Anitua E, Andia I, Ardanza B, Nurden P, Nurden AT. Autologous platelets as a source of proteins for healing and tissue regeneration. *Thromb Haemost* 2004;91(1):4-15.
13. Anitua E, Sánchez M, Nurden AT, Nurden P, Orive G, Andia I. New insights into and novel applications for platelet-rich fibrin therapies. *Trends Biotechnol* 2006;24(5):227-34.
14. Azzena B, Mazzoleni F, Abatangelo G, Zavan B, Vindigni V. Autologous platelet-rich plasma as an adipocyte in vivo delivery system: case report. *Aesthetic Plast Surg* 2008;32(1):155-8.
15. Anitua E, Sánchez M, Orive G, Andia I. The potential impact of the preparation rich in growth factors (PRGF) in different medical fields. *Biomaterials* 2007;28(31):4551-60.
16. Fréchet JP, Martineau I, Gagnon G. Platelet-rich plasmas: growth factor content and roles in wound healing. *J Dent Res* 2005;84(5):434-9.
17. Everts PA, Knape JT, Weibrich G, Schönberger JP, Hoffmann J, Overdevest EP, et al. Platelet-rich plasma and platelet gel: a review. *J Extra Corpor Technol* 2006;38(2):174-87.
18. Brown RL, Breeden MP, Greenhalgh DG. PDGF and TGF- α act synergistically to improve wound healing in the genetically diabetic mouse. *J Surg Res* 1994;56(6):562-70.
19. Rigotti G, Marchi A, Galiè M, Baroni G, Benati D, Krampera M, et al. Clinical treatment of radiotherapy tissue damage by liposuction transplant: a healing process mediated by adipose-derived adult stem cells. *Plast Reconstr Surg* 2007;119(5):1409-22.
20. Coleman SR. Long-term survival of fat transplants: controlled demonstrations. *Aesthetic Plast Surg* 1995;19(5):421-5.
21. Coleman SR. Structural fat grafts: the ideal filler? *Clin Plast Surg* 2001;28(1):111-9.
22. Rehman J, Traktuev D, Li J, Merfeld-Claus S, Temm-Grove CJ, Bovenkerk JE, et al. Secretion of angiogenic and antiapoptotic factors by human adipose stromal cells. *Circulation* 2004;109(10): 1292-8.
23. Cao Y, Sun Z, Liao L, Meng Y, Han Q, Zhao RC. Human adipose tissue-derived stem cells differentiate into endothelial cells in vitro and improve postnatal neovascularization in vivo. *Biochem Biophys Res Commun* 2005;332(2):370-9.

Treatment results of combined platelet-rich plasma and fat injection in patients with velopharyngeal insufficiency

Hamid Reza Fathi M.D.*
Farid Fereyduni M.D.

Department of Plastic and
Reconstructive Surgeon, Imam
Khomeini Hospital, Tehran
University of Medical Sciences,
Tehran, Iran.

* Corresponding author: Gharib St.,
Keshavarz Blvd., Tehran, Iran.
Tel: +98-21-66438153
E-mail: hamifathi@yahoo.com

Abstract

Received: May 27, 2013 Accepted: June 19, 2013

Background: Velopharyngeal insufficiency causes hypernasal vocal quality and can also result in audible nasal air emission and difficulty in producing pressure consonants. The resulting speech is often socially unacceptable and can be difficult to understand. Platelet-rich plasma is an autologous derivative of whole blood. Today, the importance of clinical use of Platelet-rich plasma in the plastic surgery is considered. This study was designed to evaluate the effectiveness of combined Platelet-rich plasma and fat injection in the treatment of velopharyngeal insufficiency.

Methods: In this prospective clinical trial study, of 15 patients including 9 males and 6 females and aged 15-20 years with mild/ moderate velopharyngeal insufficiency who were injected with 5 mL of combined Platelet-rich plasma (1 mL) and fat (4 mL) in the front volume in the posterior pharyngeal wall in the pre-vertebral fascia under sedation. Speech samples were recorded by nasoendoscopy before the injection, and at 6 weeks and 6 months after the injection. Assessment of pathologic speech was done by speech therapist.

Results: Velar displacement showed significantly increased at 6 weeks after the injection ($P=0.049$). Velopharyngeal gap disappeared in 60% of patients at 6 weeks after the injection ($P=0.019$). Lateral pharyngeal wall movement showed significantly increased in 73.3% of the patients at 6 months after the injection ($P=0.04$). After the treatment, aerodynamic assessment showed significantly decreased in nasal air escape during phonation and repeat the words ($P<0.05$). Assessment speech therapist showed significantly improve quality of phonation in these patients ($P<0.05$).

Conclusion: It seems that, combined Platelet-rich plasma and fat injection lead to improve voice resonance and reduce nasal air escape in all treated cases. It can be a promising alternative to major procedures, such as velopharyngoplasties, for the treatment of mild/ moderate velopharyngeal insufficiency.

Keywords: improvement, phonation, platelet-rich plasma fat, velopharyngeal insufficiency.