

کیستهای استخوانی و گزارش دو مورد نادر کیست اپیدرموئید استخوان

دکتر جمالی زواره‌ای - دانشیار گروه پاتولوژی - دانشگاه علوم پزشکی و خدمات بهداشتی تهران

Bone cysts and report of two cases of epidermoid cysts of bone

Abstract

Different opinions exit in histological typing of bone cysts. Epidermoid cysts are very rare as the small numbers of published cases indicate. They arises following a preceding trauma exclusively in distal phalanges and skull. The roentgenogram shows a round osteolytic resion with no trabecular pattern. We observed two cases of epidermoid cyst of finger in imam-Khomeini hospital central path. department the patients were young workers complaining from local pain several months after trauma. Bone curettage was performed.

KEYWORDS: bone cyst, Epidermoid cyst, sebaceous cyst.

خلاصه

از نظر بافت شناسی عقاید متفاوتی در مورد انواع کیستهای استخوانی وجود دارد. کیست اپی درموئید بسیار نادر است و موارد کمی از آن گزارش شده است. این کیستها بعد از یک ضربه بوجود آمده و در بندهای انتهایی انگشتان و جمجمه دیده می شوند و در رادیوگرافی یک ضایعه گرد استئولیتیک بدون طرح تریابکولار وجود می آورند. ما دو مورد کیست اپی درموئید انگشت را در سنجش پاتولوژی مرکزی بیمارستان امام خمینی مشاهده کرده ایم. هر دو بیمار کارگران جوانی بودند که چندین ماه پس از ضربه از درد موضعی شکایت رنج می بردند. برای آنان کورتاژ ضایعه انجام گردید.

کلید واژه‌ها: کیست استخوان، کیست اپی درموئید، کیست سبابه.

مقدمه

کیستهای استخوانی در گروه ضایعات شبه تومورال قرار می گیرند. در تقسیم بندی این کیستها بین مؤلفین اختلاف نظر وجود دارد. در کتابهای قدیمی فقط از دو نوع کیست ساده استخوانی و کیست

آنوریسمال نام برده می شد. در کتاب آسیب شناسی Ackerman به کیست گانگلیونی نیز اشاره شده است (۲). در تقسیم بندی کتاب تومورهای غضروف و استخوان (۱) کیست ساب کندرال و کیست سینوویال استخوان نیز به گروه های فوق افزوده شده است. در این کتاب به کیست اپیدرموئید به عنوان توموری که بطور ثانویه استخوان را گرفتار می کند اشاره شده است در حالیکه در کتابهای ارتوپدی در زمره کیستهای اولیه استخوان قرار می گیرد. مقاله حاضر ابتدایه بحث در مورد کیست اپیدرموئید استخوان و معرفی دو مورد آن می پردازد و سپس به خصوصیات کیستهای شایع استخوانی خواهد پرداخت.

شرح حال

مورد اول مرد ۳۷ ساله جوشکاری که از یکسال قبل بدنبال ضربه به انگشت دست راست دچار درد در بند انتهایی انگشت میانی شده و در مراجعه به بیمارستان در کلیشه رادیوگرافی ضایعه ای لوسنت با حدود مشخص و حاشیه اسکلو تیک در انتهای انگشت مشاهده شد کورتکس اطراف ضایعه نازک شده ولی سالم بود. (شکل ۱)

نقص تکاملی است به این معنا که در دوران جنینی سلولهای ایپی درمال در داخل استخوان کاشته می شود. (۱) درمان کیست ایپی درموئید تخلیه، کورتاژ ویا اکسزیزون کامل ضایعه است. (۴)

کیست تک حجره‌ای

این کیست تنوپلاسم واقعی محسوب نمی شود در مردها دو برابر زنها رخ می دهد (۴) و در زیر ۲۰ سالگی شایعتر است (۲) اکثر در استخوانهای دراز و بیش از همه در انتهای فوقانی استخوان هومروس و فمور رخ می دهد. اما در استخوانهای کوتاه خصوصاً پاشنه پا نیز بوجود می آیند. نمای رادیولوژیک آن به شکل یک ضایعه لیتیک با حدود مشخص است و کورتکس اطراف آن به صورت ورفه نازک باقی می ماند. ضایعه متافیز است. کورتکس را نازک می کند ویا شکستگی استخوان همراه است (۲) معمولاً علامتی نمی دهد مگر دچار شکستگی شود (۴) پاتولوژی آن ناشناخته است برخی منشا سینوویال را برای آن مطرح کرده اند. (۲) کیست توسط غشایی از جنس بافت همبندی پر عروقی حاوی پیگمان هموسیدین و کلسترول احاطه شده و در اطراف آن تیغه‌ها را استخوانی تازه تشکیل شده قرار می گیرند. (۳)

برای تشخیص، نیازی به نمونه برداری نیست اما در مواردی که شکستگی رخ داده باشد علائم التهاب تشخیص را مشکل می سازد (۴).
درمان ضایعه با کورتاژ و جایگزینی آن با قطعات استخوانی است (۴).

کیست آنوریسمال استخوان

این کیست بر روی ضایعه قبلی استخوان یا در استخوان طبیعی بوجود می آید (۴) در دهه دوم زندگی شایعتر است و بیشتر در استخوانهای پهن و مهره‌ها و گاه در متافیز استخوانهای دراز رخ می دهد. معمولاً ضایعه منفرد است اما در مهره‌ها به صورت متعدد نیز دیده می شود (۲) معمولاً با درد، تورم و حساسیت موضعی همراه است و در مهره‌ها اگر بحد کافی بزرگ شود علائم عصبی می دهد. (۳) در رادیوگرافی اتساع حبابی شکل استخوان همراه با خوردگی و تخریب کورتکس دیده می شود و در اطراف آن استخوان سازی پرووستال وجود دارد (۲)

ضایعه به شکل یک کیست اسفنجی خونریزی دهنده است که توسط پوسته نازکی از استخوان پوشیده می شود و ممکن است به نسوج مجاور دست اندازی کنند. در منظره میکروسکوپی فضاهای عروقی بزرگی دیده می شود که فاقد اندوتلیوم و عضله صاف جداری هستند و توسط فیبروبلاستها و هیستوسیت‌ها احاطه می شوند. (۲) گرچه پاتوژنز ضایعه ناشناخته است اما علل متعددی مطرح شده اند از جمله ارگانیزاسیون خونریزی زیر پوست، اختلالات عروقی داخل استخوان نظیر ترومبوز وریدی و ارتباط شریانی - وریدی، اختلال طولانی مدت در همودینامیسم استخوان که باعث پیدایش بستر عروق متسع در استخوان می شوند و احتمالاً ضربه و شکستگی (۲) را نیز موثر می دانند برای تشخیص باید از ضایعه نمونه برداری

مورد دوم کارگر ۲۱ ساله که در حین انجام کار ضربه‌ای به انگشت نشانه وی وارد شده و پس از مدتی بدلیل درد به بیمارستان مراجعه می کند. در رادیوگرافی کیستی با حدود مشخص با حاشیه اسکلووتیک در بند انتهایی انگشت نشانه وی مشاهده شد. (شکل ۲) در هر دو مورد ضایعه بطریق کورتاژ جراحی شد.

روش عمل

نمونه‌ها شامل قسمتی از جدار یک کیست بزرگ کرم سفید بودند که در فرمالین ۱۰٪ به بخش پاتولوژی مرکزی بیمارستان امام خمینی ارسال شده بودند. نمونه اول به ابعاد ۰/۱ در ۱ در ۱/۲ سانتی متر و نمونه دوم به ابعاد ۰/۶ در ۰/۹ در ۱ سانتی متر بود. برشهایی به ضخامت ۵ میکرون تهیه و با روش رنگ آمیزی معمولی هما توکسلین - آنوزین رنگ آمیزی شدند.

در بررسی میکروسکوپی هر دو اسلاید ساختمان جدار کیستی دیده شد که سطح خارجی آن توسط پوشش اسکواموس مطبق مفروش شده و حاوی لایه‌های شاخی بود. در اطراف کیست تیغه‌های استخوانی با حاشیه استئوبلاستیک فعال و کانونهای کلسیفیه مشاهده شد. (شکل‌های ۳ و ۴)

بحث

کیست اپیدرموئید داخل استخوان تحت عناوین کیست کراتینی، کیست سیبانه و کیست اپی تلیالی اسکواموس نیز نامیده می شود. (۱) چنانچه کیستهای اپی تلیالی فک را مستثنی کنیم کیستهای اپی درموئید منحصرأ در بند انتهایی انگشتان و در جمجمه یافت می شوند. معمولاً ضربه نقش مهمی در تشکیل این کیستها دارد و سبب کاشته شدن سلولهای پوششی پوست در استخوان می شود. (۴)

در رادیوگرافی از استخوان مبتلا ضایعه‌ای لوسنت با حاشیه اسکلووتیک دیده می شود. اتساع استخوان، نازک شدن کورتکس اطراف ضایعه و گاهی علائم شکستگی از سایر یافته‌هایی است که ممکن است مشاهده شود. (۱) ضایعه در سنین ۴۵-۱۹ سالگی رخ می دهد و در مردها شایعتر است ابتدا به صورت بزرگی انگشت و درد موضعی تظاهر می کند این کیست ها تک خانه‌ای و به قطر ۲-۱ سانتی متر هستند و ضخامت جدار آنها تا ۵ میلی‌متر می رسد و ضایعه براحتی از استخوان مجاور جدامی شود. کیست‌ها ممکن است توخالی یا حاوی ماده زرد شبیه کازئوز باشند. (۳) در نمای میکروسکوپی کیست توسط پوشش اسکواموس مطبق پوشیده شده و فضای داخلی آن توسط صفحات کراتینی پر شده است. در صورتیکه دیواره کیست پاره شود گرانولوم جسم خارجی تشکیل می دهد (۴).

کیست اپیدرموئید جمجمه بیشتر در نواحی پیشانی آهیانه‌ای ایجاد می شود و نمای رادیولوژیک آن با کیست انگشت مشابه است. ضایعه در جمجمه با گرانولوم ائورینوفیلی اشتباه می شود. ممکن است بدلیل جابجایی نسوج نرم مجاور علائم عصبی ایجاد کند علت تشکیل کیست اپیدرموئید در جمجمه احتمالاً ناشی از یک

کیست سینوویال

این کیست غالباً در دنباله استخوان آرتروز ایجاد می شود و احتمالاً ناشی از تغییرات دژنراتیو همراه با افزایش اسید هیالورونیک در یک ضایعه فیبروزان قدیمی است و به شکل یک عارضه دردناک استخوانی ظاهر می کند و در رادیوگرافی بصورت یک ضایعه لیپیک با حاشیه اسکلووتیک نمایان می شود بررسی میکروسکوپی بافت همیشه فضاقت پوشش را در جدار کیست نشان می دهد تشخیص افتراقی آن با کیست گانگلیونی استخوان است. (۲)

کیست ساب کندرال استخوان

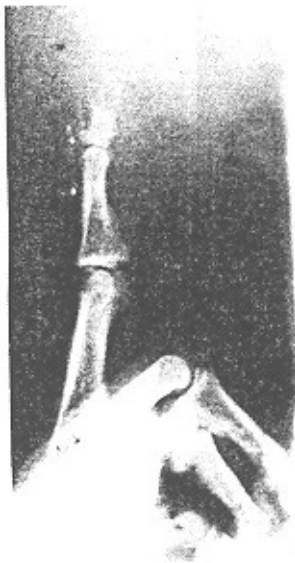
این کیست شبیه کیست منفرد استخوان است فقط محل جایگزینی آن فرق می کند تقریباً در تمامی موارد در استخوانهای بلند گزارش شده و با درد همراه است در رادیوگرافی شکل ضایعه ای با حاشیه اسکلووتیک در نواحی ساب کندرال استخوان ظاهر می کند. سطح مفصلی سالم است. کیست ساب کندرال به صورت تک حجره ای حاوی ماده زلاتینی است و بافت همیشه آن را مفروش می کند. احتمالاً اختلال در گردش خون در نواحی انتهایی عامل موثر در پیدایش این قبیل کیستها است.

شود و در ۳۰٪ موارد با ضایعات دیگر نظیر استئو بلاستوما، کندرو بلاستوما، تومور با سلول زانت، دیسپلازی فیبرو و هماتزیوم شبیه می شود (۴).


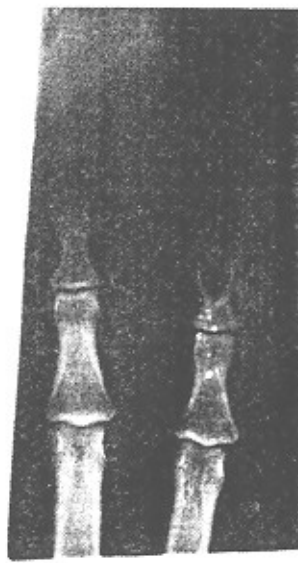
در مواردی که ضایعه فقط با کورتاژ درمان شده عود رخ می دهد لذا برداشتن کامل یا کورتاژ همراه با پیوند استخوانی نتایج بهتری داشته است (۲).

کیست گانگلیونی استخوان

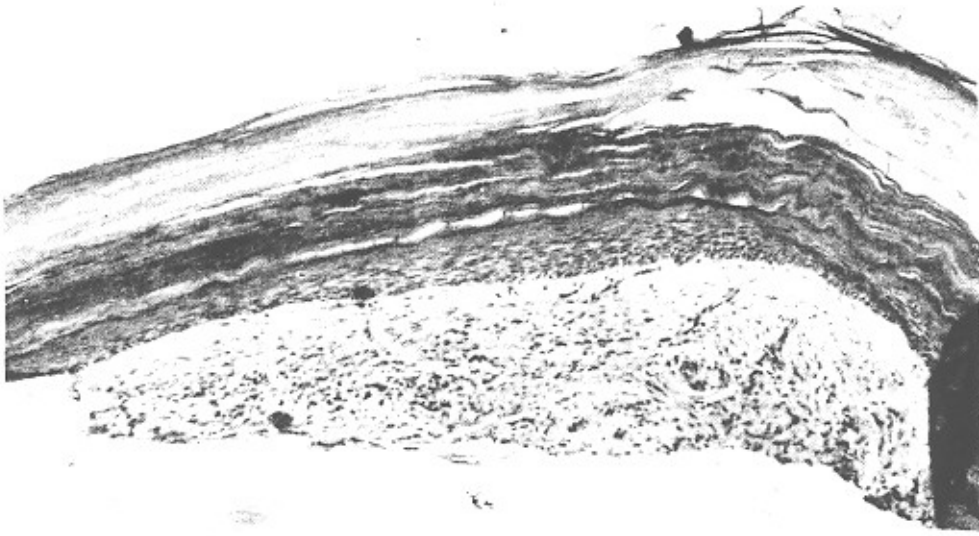
این کیست در مردهای میانسال در انتهای استخوانهای دراز خصوصاً درشت نی رخ می دهد. احتمالاً در نتیجه گسترش و رشد کیست گانگلیونی نسج نرم مجاور است (۴) به شکل یک کیست حاوی موکوس در اطراف مفاصل ظاهر می کند و بجای پوشش سینوویال یک ردیف سلول پهن فیبروبلاستیک جدار کیست را مفروش کرده است در اطراف کیست تیغه های استخوانی دیده می شوند تشخیص ضایعه از کیست منفرد استخوانی و کیستهای پری آرتیکولر در بیماری های دژنراتیو مفصلی است. (۲)



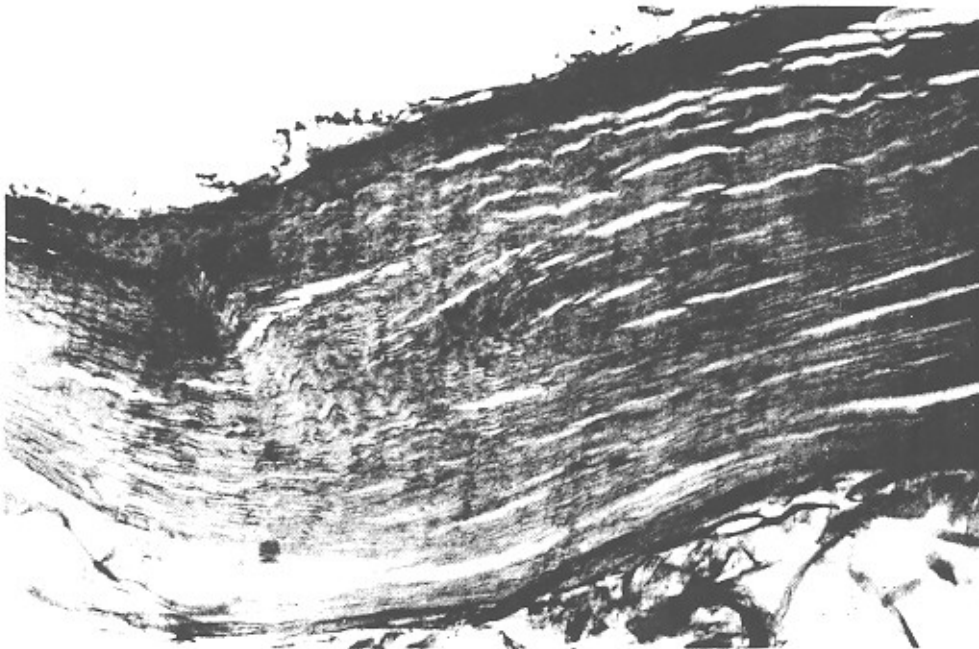
(شکل ۱)



(شکل ۲)



(شکل ۳)



(شکل ۴)

مراجع

1. AFIP Series, Tumors of bone & cartilage
2. Ackerman's textbook of pathology, vol.2, 1989.
3. Anderson's textbook of pathology, vol.2, 1991.
4. Campbell's orthopedic surgery, vol.3
5. Symmer's systemic pathology, 1979.