

انسفالیت Bickerstaff: گزارش موردی

تاریخ دریافت مقاله: ۱۳۸۹/۰۳/۱۸ تاریخ پذیرش: ۱۳۸۹/۰۶/۲۱

چکیده

منصوره تقاء^{*۱}

عبدالرضا ناصر مقدسی^۱
بهارک مهدی پور آقباقر^۲

۱- گروه داخلی، مغز و اعصاب، بیمارستان سینا، دانشگاه علوم پزشکی تهران، تهران، ایران.
۲- مرکز توسعه پژوهش بیمارستان سینا، دانشگاه علوم پزشکی تهران، تهران، ایران.

* نویسنده مسئول: تهران، خیابان امام خمینی، بیمارستان سینا، بخش داخلی مغز و اعصاب
تلفن: ۶۶۳۴۸۵۰۱
email: toghae@sina.tums.ac.ir

مقدمه

انسفالیت بیکراستاف Bickerstaff's Brainstem Encephalitis (BBE) یک بیماری دمیلیزان و نادر در سیستم عصبی مرکزی می باشد که علت بروز آن همچنان ناشناخته باقی مانده است. اما احتمالاً این بیماری ریشه در اختلالات اتوایمیون داشته باشد.^۱ BBE، شروع حاد و پیشرونده افتالموپلژی و آتاکسی است که با اختلال در سیستم عصبی مرکزی باعث اختلال هوشیاری و هایپررفلکسی می شود. اکثر بیماران پروگنوز خوبی دارند، تعداد کمی از آنها می میرند و یا دچار بهبودی ناقص همراه با علائم عود کننده می شوند.^۲ به دلیل هم پوشانی این بیماری با سندرم گیلن باره ممکن است تظاهرات درگیری اعصاب محیطی را نیز در روند بیماری شاهد باشیم. انسفالیت یک بیماری نادری است که با تشخیص به موقع درمان می شود.

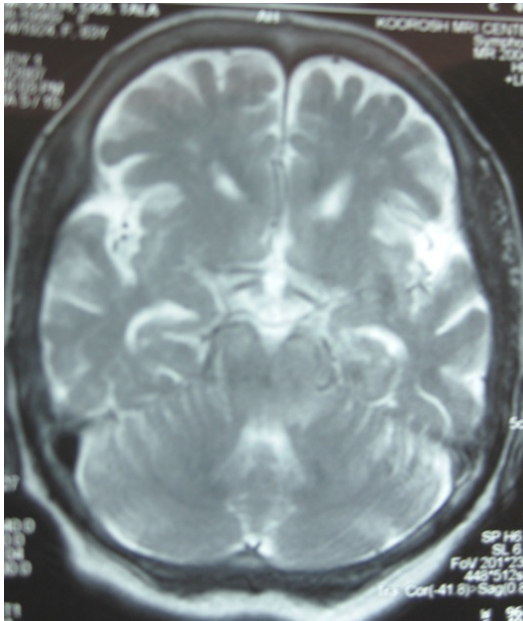
معرفی بیمار

خانمی ۸۳ ساله با شکایت ضعف اندام های فوقانی و تحتانی

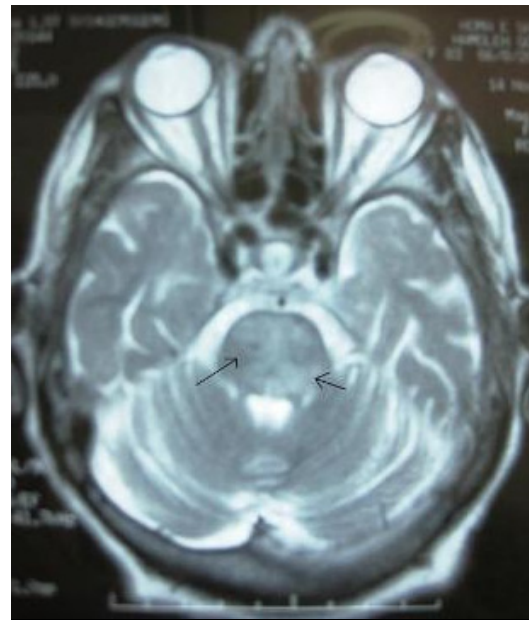مقدمه: انسفالیت بیکراستاف (BBE) Bickerstaff یک بیماری نادر در سیستم عصبی مرکزی با علت ناشناخته می باشد. اگرچه تشخیص این بیماری دشوار است و تاکنون موردی در ایران گزارش نشده است اما با تشخیص به موقع قابل درمان می باشد. **معرفی بیمار:** خانم ۸۳ ساله ای با اختلال تعادل همراه با تکلم دیس آرتریک و شروع سرگیجه از هفته گذشته مراجعه کرد. در MRI انجام شده افزایش سیگنال در ناحیه پونز مشاهده شد. بیمار با تشخیص استروک ایسکمیک تحت درمان قرار گرفت. چند روز بعد ضعف عضلانی به صورت قرینه در اندام های تحتانی به وجود آمد. در معاینه کاهش رفلکس های وتری و بروز اختلال حس عمقی دو طرفه مشاهده گشت. در بررسی مایع مغزی- نخاعی افزایش پروتئین و در EMG-NCV انجام شده پلی نوروپاتی حاد گزارش شد. بیمار با تشخیص انسفالیت بیکراستاف تحت درمان با IVIG و سپس کورتیکواستروئید قرار گرفت و بهبود نسبی پیدا کرد. **نتیجه گیری:** علی رغم علائم شدید اولیه انسفالیت بیکراستاف پیش آگهی مناسبی داشته اگر به درستی تشخیص و درمان گردد و اگر چه تظاهرات بالینی بسیار مهم می باشد ولی اقدامات پاراکلینیک نیز برای تشخیص این سندرم ضروری است.

کلمات کلیدی: انسفالیت ساقه مغز، بیکراستاف، تشخیص، درمان.

همراه با تکلم دیس آرتریک در بخش نورولوژی بیمارستان سینا بستری شد. بیمار از یک هفته قبل دچار سرگیجه غیر وضعیتی، اختلال راه رفتن و اختلال هوشیاری خفیف (Confusion) شده بود. از سردرد، دوبینی و پارستزی اندام ها شاکی نبود، اختلال اسفنکتری نداشت و سابقه ابتلا به تب یا عفونت اخیر را ذکر نمی کرد. بیمار سابقه فشار خون بالا (HTN) و چربی خون بالا (HLP) را ذکر می کرد. بیمار دچار گیجی Confusion بود و در معاینات اعصاب کرانیال نیستاگموس افقی دو طرفه مشهود بوده ولی افتالموپلژی نداشت. در معاینات مخچه ای آتاکسی تنه ای Truncal ataxia وجود داشت. سایر معاینات نرمال بود. در MRI مغز بیمار در بدو ورود ضایعه ای Hyper intense بدون Enhancement در ناحیه پونز (Pons) به نفع انفارکتوس Infarction گزارش شد (شکل ۱). آزمایش خون بیمار به شرح زیر بود: گلبول سفیدخون (WBC): $13100 \mu\text{l}$ (نرمال: $10900-4100$)، هموگلوبین (Hb): 9Vgm/dL (نرمال: $16-13/2$)، ESR: ۶۲



شکل - ۲: MRI مغز پس از دو سال، از بین رفتن نواحی Hyper intense



شکل - ۱: نمایی از MRI مغز بیمار در بدو ورود که ضایعاتی Hyper intense بدون Enhancement در ناحیه Pons مشهود است.

بهبودی مطلوب بیمار روزانه ۵۰۰mg متیل پردنیزولون برای پنج روز به درمان وی اضافه شد. پس از آن بیمار در طی سه ماه سیر بهبودی را طی کرد. پس از دو سال بیمار قادر است با کمک عصا راه برود و همچنین قدرت عضلانی وی به حد مطلوب رسیده است. در بررسی MRI مغز بیمار نواحی Hyper intense از بین رفته است (شکل ۲).

بحث

در سال ۱۹۵۷، Bickerstaff هشت بیمار را با علائم اختلال حاد ساقه مغز (خواب‌آلودگی، افتالموپلژی و آتاکسی) همراه با اختلالات حسی و حرکتی معرفی کرد که وجود شرایط ذکر شده به عنوان Bickerstaff's Brainstem Encephalitis (BBE) نام‌گذاری شد.^۳ طبق آنچه Bickerstaff بیان داشت معیارهای تشخیصی این سندرم عبارتند از: (۱) درگیری پیشرونده و متقارن چشمی (افتالموپلژی) همراه با آتاکسی در طی چهار هفته (۲) اختلال سطح هوشیاری یا افزایش رفلکس‌های وتری و (۳) قدرت عضلانی نزدیک به نرمال.^۴ Odaka نیز در سال ۲۰۰۳ با بررسی ۶۲ بیمار درگیری تدریجاً پیشرونده دوطرفه و متقارن چشمی (افتالموپلژی) همراه با آتاکسی در طی چهار هفته، اختلال سطح هوشیاری و هایپررفلکسی را از علائم

(نرمال: کمتر از ۳۰)، اوره (BUN): ۴۷mg/dl (نرمال: ۷-۲۱)، کراتینین (Cr): ۱/۷mg/dl (نرمال: ۰/۵-۱/۴mg/dl)، کلسیم: ۸/۴mg/dl (نرمال: ۸/۹-۱۰/۴mg/dl)، LDH: ۳۵۸U/L (۰-۲۵۰U/L)، پلاکت (Plt)، قند خون ناشتا (FBS)، اسید اوریک، سدیم، پتاسیم، CPK، PT و PTT در محدوده نرمال بودند، تست‌های VDRL و رایت منفی گزارش شدند. بیمار با تشخیص Ischemic stroke تحت درمان با قرص‌های آسپیرین ۸۰mg/daily و سیمواستاتین ۲۰mg/daily و تزریق زیر جلدی آمپول انوکسپارین ۶۰mg/bd قرار گرفت. پس از پنج روز اختلال راه رفتن تشدید شد. در معاینه تشدید ضعف عضلانی ابتدا در اندام تحتانی و سپس در اندام فوقانی یافت شده و همزمان رفلکس‌های وتری نیز به تدریج کاهش یافتند. با شک به پلی نوروپاتی حاد برای بیمار الکترومیوگرافی انجام شد که در آن افت شدید دامنه امواج (Amplitude) در اعصاب حرکتی مشاهده شد. اعصاب حسی نرمال بودند. سپس از بیمار نمونه مایع نخاعی (LP) گرفته شد. یافته غیرطبیعی LP بیمار پروتئین ۱۹۵/۸mg/dl (۱۵-۴۵mg/dl) بود. با توجه به تظاهرات بالینی بیمار و نتایج بررسی‌های مختلف بیمار را با تشخیص انسفالیت Bickerstaff تحت درمان با ایمونوگلوبولین وریدی یا IVIG (۱۲۰ گرم در پنج روز) قرار دادیم. به علت عدم

طبیعی گزارش شد.^۲ موارد معرفی شده توسط Rooz در سال ۲۰۰۸^{۱۵} و Sharma در سال ۲۰۰۶^۶ و Wang^۷ و نیز Ho^{۱۶} شامل علایم بالینی و پاراکلینیک فوق بود. مطالعه Doudier در سال ۲۰۰۷ معرف یک مورد بیماری Bickerstaff است که با تظاهرات تب و عفونت تنفسی مراجعه کرده بود و طی یک هفته دچار خواب‌آلودگی، ضعف اندام‌ها و آفازی شد. در LP بیمار افزایش پروتئین مشهود بود. MRI مغز بیمار هیچگونه ضایعه‌ای را در ناحیه ساقه مغز نشان نمی‌داد.^{۱۷} اما مطالعه Doudier معرف یک مورد بیماری Bickerstaff است که با تظاهرات تب و عفونت تنفسی مراجعه کرده بود و طی یک هفته دچار خواب‌آلودگی، ضعف اندام‌ها و آفازی شد. در LP بیمار افزایش پروتئین مشهود بود. MRI مغز بیمار هیچگونه ضایعه‌ای را در ناحیه ساقه مغز نشان نمی‌داد.^{۱۷} با این حال مطالعه Mondejar وجود ضایعات Hyper intense را در تشخیص انسفالیت Bickerstaff ضروری دانست. همانگونه که ذکر شد این ضایعات در MRI بیمار ما نیز مشهود بوده‌اند.^{۱۸}

در بیمار ما بر خلاف اکثر موارد گزارش شده افتالموپلژی و رفلکس باینسکی وجود نداشت. همچنین سابقه عفونت قبلی را ذکر نمی‌کرد. در واقع از لحاظ بالینی علایم بیمار ما با گفته‌های Bickerstaff مطابقت نداشته ولی شواهد آزمایشگاهی و پاسخ مناسب به درمان ترکیبی IVIG و متیل پردنیزولون، اثبات کننده تشخیص BBE می‌باشند. همچنین وجود ضایعات ساقه مغز همراه با GBS در بیمار فوق تایید کننده تشخیص سندرم Bickerstaff است. در ایران گزارشی از این بیماری موجود نیست و بیمار ما با بسیاری از موارد گزارش شده در سایر کشورها تفاوت دارد. با توجه به موارد فوق می‌توان نتیجه گرفت که معیارهای بالینی برای اثبات BBE به تنهایی کافی نمی‌باشند و موارد پاراکلینیک شامل MRI و CSF در مواردی که شواهدی به نفع نوروپاتی وجود دارد انجام EMG-NCS نیز برای تشخیص لازمند. توصیه این مقاله می‌تواند بازنگری معیارهای تشخیصی BBE با احتساب یافته‌های پاراکلینیک باشد. تشخیص این بیماری می‌تواند با تجویز به موقع دارو منجر به بهبودی بیمار شود، در حالی که اگر به این بیماری فکر نشود تمام مشکلات بیمار به حساب استروک گذاشته شده و بیمار از دریافت درمان محروم می‌گردد.

سپاسگزاری: با سپاس از مرکز توسعه پژوهش بیمارستان سینا.

BBE اعلام کرد.^۲ از آنجایی که روش تشخیصی مسجلی برای BBE وجود ندارد، باید گروهی از تشخیص‌های افتراقی شامل مولتیپل اسکلروزیس، بیماری بهجت، بیماری لایم، لکوانسفالوپاتی چند کانونی پیشرونده، سارکوییدوز، بیماری ویل،^۵ تومورهای ساقه مغز و لنفوم^۴ را رد نمود. اکثر این بیماران شرح حالی از عفونت قبلی مخصوصا عفونت سیستم تنفسی فوقانی (URI) را می‌دهند.^{۷،۸} بیماری‌هایی که قدرت عضلانی آنها بر اساس معیارهای تعریف شده سه و یا کمتر باشد به عنوان همپوشانی سندرم گیلن باره (GBS) و BBE در نظر گرفته می‌شوند که این همراهی امری شناخته شده می‌باشد.^{۲،۹}

برای تشخیص BBE می‌توان از MRI مغز (به صورت افزایش سیگنال در نمای T2 که وسیع و نامنظم بوده و به خصوص ناحیه پونز را درگیر می‌کند و با بهبود بیماری از بین می‌روند،^{۱۰،۱۱} الکترومیوگرافی (در موارد همپوشانی با سندرم گیلن باره به صورت Acute motor axonal neuropathy) و تعیین سطح Anti-GQ1b IgG سرم (که در بیماران BBE به میزان قابل توجهی مثبت می‌گردد)، استفاده کرد.^{۱۲} درمان‌های پیشنهادی شامل پلاسمافرز^{۱۱} و IVIG^{۱۳} است. لازم به ذکر است که ترکیب IVIG و دوز بالای متیل پردنیزولون اثرات درمانی بهتری دارد.^{۱۴} Ito در سال ۲۰۰۸ با بررسی ۵۳ بیمار مبتلا به BBE که همه آنها دچار افتالموپلژی و آتاکسی بودند اعلام کرد که بیشتر افراد شامل مردان بودند. متوسط سن این بیماران ۴۰ سال بود. علایم عفونت تنفسی فوقانی در ۹۶٪ افراد وجود داشت. سایر علایم شامل آتاکسی (۴۷٪)، دوبینی (۳۲٪)، اسهال (۲۹٪) و اختلال هوشیاری (۹٪) بودند. در طی مدت بیماری همانند بیمار مطالعه ما ضعف اندام‌ها در ۴۹٪ موارد، اختلالات حسی در ۴۲٪ و رفلکس باینسکی در ۳۸٪ افراد ظاهر شد. اکثر بیماران (۳۵٪) با تجویز ایمونوگلوبولین وریدی درمان شدند و ۱۳٪ با آن‌ها پس از دوره درمان بهبودی کامل پیدا کردند.^۸

Odaka در سال ۲۰۰۳ پس از مطالعه ۶۲ بیمار Bickerstaff اعلام کرد که تمامی بیماران دچار افتالموپلژی اکسترنال و آتاکسی بودند. ۷۴٪ از بیماران در مدت بستری دچار اختلال هوشیاری شدند و تمام آنهایی که هوشیارشان مختل نبود دچار هایپررفلکسی بودند. ۶۰٪ بیماران دچار ضعف اندام و ۴۰٪ آنها دارای رفلکس باینسکی مثبت و ۱۶٪ دچار دیس آرتری بودند. ضایعات غیرطبیعی در MRI مغز ۳۰٪ از بیماران مشهود بود و پروتئین CSF اکثر بیماران بالاتر از حد

References

- Berkowicz T, Siger-Zajdel M, Zaleski K, Sokolowska D, Wendorff J, Selmaj K. Bickerstaff's brainstem encephalitis: an analysis of clinical and MRI findings. *Neurol Neurochir Pol* 2006;40(1):16-21.
- Odaka M, Yuki N, Yamada M, Koga M, Takemi T, Hirata K, et al. Bickerstaff's brainstem encephalitis: clinical features of 62 cases and a subgroup associated with Guillain-Barré syndrome. *Brain* 2003;126(Pt 10):2279-90.
- Sonneville R, Klein I, de Broucker T, Wolff M. Post-infectious encephalitis in adults: diagnosis and management. *J Infect* 2009;58(5):321-8.
- Susuki K, Yuki N, Hirata K. Fine specificity of anti-GQ1b IgG and clinical features. *J Neurol Sci* 2001;185(1):5-9.
- Falini A, Kesavadas C, Pontesilli S, Rovaris M, Scotti G. Differential diagnosis of posterior fossa multiple sclerosis lesions—neuroradiological aspects. *Neurol Sci* 2001;22 Suppl 2:S79-83.
- Sharma V, Chan YC, Ong, Teoh HL, Wilder-Smith EP. Bickerstaff's brainstem encephalitis: can it recur? *J Clin Neurosci* 2006;13(2):277-9.
- Wang DS, Tang Y, Wang Y. A case of overlapping Bickerstaff's brainstem encephalitis and Guillain-Barré syndrome. *J Zhejiang Univ Sci B* 2006;7(2):138-41.
- Ito M, Kuwabara S, Odaka M, Misawa S, Koga M, Hirata K, et al. Bickerstaff's brainstem encephalitis and Fisher syndrome form a continuous spectrum: clinical analysis of 581 cases. *J Neurol* 2008;255(5):674-82.
- Ogawara K, Kuwabara S, Yuki N. Fisher syndrome or Bickerstaff brainstem encephalitis? Anti-GQ1b IgG antibody syndrome involving both the peripheral and central nervous systems. *Muscle Nerve* 2002;26(6):845-9.
- Chikakiyo H, Kunishige M, Yoshino H, Asano A, Sumitomo Y, Endo I, et al. Delayed motor and sensory neuropathy in a patient with brainstem encephalitis. *J Neurol Sci* 2005;234(1-2):105-8.
- Williams MH. The spectrum of IgG GQ1(b) syndrome: an unusual cluster. *J Clin Neurosci* 2001;8(4):315-8.
- Berkowicz T, Siger-Zajdel M, Zaleski K, Sokolowska D, Wendorff J, Selmaj K. Bickerstaff's brainstem encephalitis: an analysis of clinical and MRI findings. *Neurol Neurochir Pol* 2006;40(1):16-21.
- Fox RJ, Kasner SE, Galetta SL, Chalela JA. Treatment of Bickerstaff's brainstem encephalitis with immune globulin. *J Neurol Sci* 2000;178(2):88-90.
- van Koningsveld R, Schmitz PI, Meché FG, Visser LH, Meulstee J, van Doorn PA; Dutch GBS study group. Effect of methylprednisolone when added to standard treatment with intravenous immunoglobulin for Guillain-Barré syndrome: randomised trial. *Lancet* 2004;363(9404):192-6.
- Roos RP, Soliven B, Goldenberg F, Badruddin A, Baron JM. An elderly patient with Bickerstaff brainstem encephalitis and transient episodes of brainstem dysfunction. *Arch Neurol* 2008;65(6):821-4.
- Ho TW, Mishu B, Li CY, Gao CY, Cornblath DR, Griffin JW, et al. Guillain-Barré syndrome in northern China. Relationship to Campylobacter jejuni infection and anti-glycolipid antibodies. *Brain* 1995;118 (Pt 3):597-605.
- Doudier B, Rovey C, Rossi P, Feuillet L, Brouqui P. Bickerstaff's brainstem encephalitis: a case report. *Med Mal Infect* 2007;37(4):234-6.
- Mondéjar RR, Santos JM, Villalba EF. MRI findings in a remitting-relapsing case of Bickerstaff encephalitis. *Neuroradiology* 2002;44(5):411-4.

اصلاحیه نام نویسنده مقاله

بدینوسیله نام سرکار خانم دکتر پاک نژاد از نویسندگان مقاله "بررسی تاثیر ورزش های هوازی و هوازی- مقاومتی بر حجم های ریوی و کیفیت زندگی بیماران آسمی" چاپ شده در شماره ۶ سال ۱۳۸۹، صفحه ۵۴-۳۴۸، مجله دانشکده پزشکی به شرح ذیل اصلاح می گردد.

ام البنین پاک نژاد

از بابت این اشتباه پوزش می خواهیم.

Erratum: author's correction

In the article titled "The effects of aerobic and strength exercises on pulmonary function tests and quality of life in asthmatic patients" that appeared in the September 2010 issue of Tehran University Medical Journal (TUMJ 2010;68(6):348-54, the name of the author Dr. Paknejad should be as follows:

Omolbanin Paknejad MD.

We regret the error.

Bickerstaff's brainstem encephalitis: a case report

Received: June 08, 2010 Accepted: September 12, 2010

Abstract

Mansoureh Toghae MD.^{1*}
Abdoreza Naser-moghadasi
MD.¹
Baharak Mehdipour-
Aghabagher MD.²

1- Department of Internal Diseases
Neurology, Sina Hospital, Tehran
University of Medical Science,
Tehran, Iran.

2- Research and Development
Center, Sina Hospital.
Tehran University of Medical
Science, Tehran, Iran.

Background: Bickerstaff's brainstem encephalitis (BBE) is a very uncommon central nervous system disease with unknown etiology. As it is usually responsive to treatment, the diagnosis this disease is important. It seems There is no reported Bickerstaff's brainstem encephalitis case in Iran.

Case presentation: An 83 year old woman presented with vertigo, ataxia and dysarthria from a week prior to admission. Her T2 weighted MRI revealed high intensity lesions in the pons area. She received treatment with impression of ischemic stroke. After few days, lower extremities became weak symmetrically and deep tendon reflexes depressed. Deep sensory loss was noted too. The EMG-NCV studies showed acute polyneuropathy and in CSF examination increased protein content was noted. The patient improved after IVIG and corticosteroid therapy with impression of Bickerstaff's brainstem encephalitis.

Conclusion: In spite of severe initial presentation, Bickerstaff's brainstem encephalitis has a good prognosis if it diagnosed and treated properly. Although clinical features is too important, but paraclinical work up are necessary to diagnose this syndrome.

Keywords: Brainstem encephalitis, bickerstaff, diagnosis, treatment.

*Corresponding author: Dept. of Internal
Diseases, Neurology, Sina Hospital,
Imam Khomeini St., Tehran, Iran.
Tel: +98-21- 66348501
email: toghae@sina.tums.ac.ir