

استفاده از آمینون غنی شده با سلول‌های بنیادی مزانشیمی چربی اتولوگ در پوشش زخم سوختگی درجه سه: مطالعه حیوانی

چکیده

دریافت: ۱۳۹۳/۰۲/۰۶ پذیرش: ۱۳۹۳/۰۵/۲۵ آنلاین: ۱۳۹۳/۰۶/۲۰

زمینه و هدف: سلول‌های بنیادی در درمان طیف وسیعی از بیماری‌ها کاربرد دارند و از بافت‌های مختلف بدن قابل جداسازی هستند. این سلول‌ها به دو روش ترشح سایتوکین‌ها و فاکتورهای رشد و نیز افتراق سلولی به درمان بیماری‌ها کمک می‌کنند. زخم‌های سوختگی یکی از مشکلات جراحی ترمیمی می‌باشند و ممکن است سلول‌های بنیادی بتوانند به ترمیم سریعتر این زخم‌ها کمک نمایند.

روش بررسی: پژوهش حاضر از نوع مطالعه تجربی بوده و از دی ماه ۱۳۹۱ تا اردیبهشت ۱۳۹۲ در مرکز تحقیقات سوختگی دانشگاه علوم پزشکی ایران انجام گردید. در این مطالعه ۳۰ رت به‌طور تصادفی به سه گروه تقسیم شدند. چربی اینگونینال یک گروه ده تایی برای تهیه سلول بنیادی اتولوگ مورد استفاده قرار گرفت. از آمینون آسولار به‌عنوان اسکافولد برای انتقال سلول بنیادی استفاده شد. در هر ۳۰ رت یک زخم سوختگی ایجاد شد. پس از ۲۴ ساعت زخم اکسیژن‌یون و در گروه اول پانسمان معمولی و در گروه دوم آمینون آسولار و در گروه سوم که پیش‌تر چربی آنها برداشته شده بود آمینون آسولار با سلول بنیادی برای پوشش زخم استفاده شد. سرعت ترمیم زخم و مشخصات پاتولوژی در سه گروه با هم مقایسه گردید.

یافته‌ها: میانگین سطح تحت بررسی پس از استفاده از سلول بنیادی در طی ۱۵ روز، $4/53 \text{ cm}^2$ با انحراف معیار $\pm 2/23$ و حداقل و حداکثر سطح به‌ترتیب $0/82 \text{ cm}^2$ و $10/5 \text{ cm}^2$ بوده است. میانگین سطح تحت بررسی پس از استفاده از آمینون آسولار در طی ۱۵ روز، $10/31 \text{ cm}^2$ با انحراف معیار $\pm 4/52$ و حداقل و حداکثر سطح به‌ترتیب $3/57 \text{ cm}^2$ و $21/9 \text{ cm}^2$ بود (شکل ۵). میانگین سطح تحت بررسی پس از استفاده از پماد سیلور در طی ۱۵ روز، $9/06 \text{ cm}^2$ با انحراف معیار $\pm 1/37$ و حداقل و حداکثر سطح به‌ترتیب $5/5 \text{ cm}^2$ و $12/33 \text{ cm}^2$ بوده است. میانگین سطح زخم در گروه آمینون آسولار دارای سلول بنیادی از هر دو گروه دیگر در روزهای سوم تا ۱۵ بعد از جراحی به‌طور معنادار کوچکتر بود ($P < 0/01$). همچنین فیبروپلازی و واسکولاریزاسیون در زخم‌های دارای سلول بنیادی به‌طور معنادار بهتر از دو گروه دیگر بود ($P < 0/01$).

نتیجه‌گیری: آمینون آسولار به‌عنوان یک اسکافولد مناسب به همراه سلول بنیادی با منشاء چربی می‌تواند به ترمیم زودتر زخم سوختگی منجر شود.

کلمات کلیدی: آمینون، سلول بنیادی، بافت چربی، سوختگی.

محمد جواد فاطمی^۱، امیر اسدالله خواجه رحیمی^۲، بابک نیکومرام^۳، مریم سخائی^۴، شبنم مصطفوی‌نیا^۵، امیر آتشی^۶، میر سپهر پدرام^۷، حمیدرضا آقایان^۸، شیرین عراقی^۹، مجید سلطانی^{۱۰}، مجید مصاحبی محمدی^{۱۱}

۱- گروه جراحی پلاستیک و ترمیمی، مرکز تحقیقات سوختگی، دانشگاه علوم پزشکی ایران، تهران، ایران. ۲- گروه جراحی پلاستیک و ترمیمی، دانشگاه آزاد اسلامی واحد علوم پزشکی تهران، تهران، ایران. ۳- پزشک عمومی، مرکز تحقیقات سوختگی، دانشگاه علوم پزشکی ایران، تهران، ایران. ۴- گروه هماتولوژی، دانشکده علوم پزشکی، دانشگاه تربیت مدرس، تهران، ایران. ۵- گروه جراحی و رادیولوژی، دانشکده دامپزشکی دانشگاه تهران، تهران، ایران. ۶- مرکز تحقیقات بیماری‌های مزمن و صعب‌العلاج، پژوهشگاه علوم غدد و متابولیسم، دانشگاه علوم پزشکی تهران و شرکت پژوهشی تولیدی سینا سل، تهران، ایران. ۷- گروه پرستاری، بیمارستان حضرت فاطمه (س)، دانشگاه علوم پزشکی ایران، تهران، ایران. ۸- گروه بیولوژی سلول‌های بنیادی، مرکز تحقیقات فناوری بن‌باخته، تهران، ایران.

* نویسنده مسئول: تهران، تقاطع بزرگراه جلال آل احمد و چمران، دانشگاه تربیت مدرس، دانشکده علوم پزشکی، گروه هماتولوژی.

تلفن: ۰۲۱-۸۲۸۸۳۵۷۹

E-mail: atashia@modares.ac.ir

مقدمه

و افق جدیدی را در درمان بیماری‌ها گشودند. سلول‌های بنیادی، سلول‌هایی با توانایی خودنوسازی (Self-renewal) و تمایز (Differentiation) به انواع سلول‌های بدن هستند.^{۱-۴}

سلول‌های بنیادی مزانشیمی اولین بار در سال ۱۹۷۰ کشف شدند

در استفاده از سلول‌های بنیادی در زخم‌های مزمن، اثرات پاراکرین این سلول‌ها باعث تغییر محیط زخم شده و ترمیم اتفاق می‌افتد، هرچند که افتراق سلولی هم ممکن است موثر باشد.^{۲۶}

پرده آمینون به‌عنوان جایگزین پوست برای اولین بار در سال ۱۹۱۰ مورد توجه قرار گرفت و بین سال‌های ۱۹۱۰ تا ۱۹۱۳ اولین گزارش موفقیت‌آمیز استفاده بالینی از پرده آمینون برای درمان سوختگی و زخم‌های پوستی منتشر شد.^{۲۷}

لایه آمینون آنتی‌ژنیسیته کمی دارد و زمانی که از آن عنوان یک پوشش بیولوژیک برای زخم استفاده می‌شود باعث کاهش از دست دادن آب، الکترولیت و پروتئین‌ها از بدن، کاهش احتمال عفونت و جلوگیری از رشد باکتری‌ها، و افزایش سرعت ترمیم زخم می‌شود.^{۲۹،۳۰} غشای آمینون دارای کلاژن، گلیکوپروتئین، پروتئین-پلی‌ساکارید، اینتگرین (Integrin) و لاملار (Lamellar) بوده و این مواد تغذیه مناسبی برای پرولیزاسیون و افتراق سلولی فراهم می‌کنند. همچنین آسلولار کردن آمینون امکان جایگذاری یا Seeding سلول‌ها را بهتر می‌کند.^{۳۱-۳۲}

بعد از سوختگی وسیع، مهمترین اقدام برای کاهش مرگ و میر برداشتن بافت سوخته می‌باشد. این روش باعث خارج شدن نسج سوخته و مرده و کاهش احتمال عفونت می‌شود. اما پس از آن باید زخم بیمار را پوشش مناسب داد. بهترین پوشش در اینگونه موارد پیوند پوست از خود بیمار می‌باشد. در سوختگی‌های وسیع به علت کم بودن وسعت مناطقی که می‌توان از آنجا پوست برای پیوند تهیه کرد این روش امکان‌پذیر نیست. پوست جسد، پوست گاو یا خوک، آمینون و پانسمان‌های صناعی و بیولوژیک یا ترکیبی در این زمینه کاربرد دارند. با این همه این پوشش‌ها موقتی بوده و در نهایت بیمار به پیوند پوست نیاز پیدا می‌کند.^{۱۱}

هدف ما از طراحی این مطالعه بررسی امکان استفاده از سلول بنیادی با منشا چربی همراه با اسکافولد آمینون جهت تسریع ترمیم زخم سوختگی بود.

روش بررسی

پژوهش از نوع مطالعه تجربی بود. این مطالعه در مرکز تحقیقات سوختگی دانشگاه علوم پزشکی ایران با همکاری بیمارستان حضرت

هرچند این سلول‌ها ابتدا از مغز استخوان تهیه می‌شدند اما اکنون ثابت شده است که این سلول‌ها از خیلی از بافت‌های بدن انسان قابل جداسازی هستند. در دهه گذشته توسعه قابل توجهی در علم سلول‌های بنیادی به‌وجود آمده است و درمان بر پایه سلول (Cell based therapy) نقش مهمی در درمان بیماری‌های صعب‌العلاج یافته است.^{۲-۶}

یکی از بافت‌های مناسب برای تهیه سلول بنیادی چربی است. چربی به مقدار زیادی در بدن وجود دارد، به راحتی قابل تهیه از طریق ساکشن یا جراحی است و مقدار زیادی سلول بنیادی دارد. به‌طور معمول به ازای هر ۱۰۰۰ یا ۱۵۰۰ سلول چربی یک سلول بنیادی وجود دارد که از میزان موجود در مغز استخوان و خون محیطی بیشتر است. علاوه بر این روش تهیه از مغز استخوان تهاجمی‌تر و با عوارض بیشتری همراه است.^{۸،۷،۲}

سلول‌های بنیادی در درمان زخم‌های حاد و مزمن نقش مهمی یافته‌اند. بعد از سوختگی، تروما یا برداشتن تومور ایجاد زخم‌های وسیع می‌شود. هر چند درمان استاندارد زخم‌های پوست، ترمیم اولیه یا پیوند پوست است، ولی همیشه امکان‌پذیر نیست. مهمترین دلیل محدودبودن پوست اتولوگ است. در اینگونه موارد، جایگزین‌های پوست کاربرد دارند ولی نتایج ایده‌آل نبوده و در نهایت نیاز به پیوند پوست اتولوگ دارند.^{۱۱،۱۰،۹}

سلول‌های بنیادی به دو روش می‌توانند در ترمیم و رژنراسیون بافتی (Tissue regeneration) نقش داشته باشد. روش اول افتراق یافتن به سلول‌های دیگر است.^۵

سلول‌های بنیادی می‌توانند به سلول‌های استخوان، غضروف، میوکاردا، عروق خونی، فیبروبلاست، سلول‌های چربی و اپیتلیوم افتراق یابند. همچنین به سلول‌های مشابه نورون، اندوتلیال، هپاتوسیت، سلول‌های خونی و سلول‌های پانکراس امکان تبدیل دارند.^{۱۲-۲۱}

امکان تبدیل این سلول‌ها به کراتینوسیت هم وجود دارد هر چند در این زمینه اختلاف‌نظر وجود دارد.^{۲۲-۱۴، ۲۱-۲}

روش دوم اثرات پاراکرین سلول‌های بنیادی است زیرا می‌توانند انواع سائتوکین و فاکتور رشد را ترشح کنند. افزایش این فاکتورها باعث ازدیاد آنژیوژنز، نئوواسکولاریزاسیون، دی‌اپیتلیزاسیون و سنتز کلاژن و در نهایت ترمیم بهتر زخم می‌شود.^{۲۳-۲۵}

محلوس PBS لایه سلولی سست شده و به کمک (Cell scraper Sigma Aldrich, Steinheim, Germany) به آرامی برداشته شد. پرده آمینون جهت اطمینان از روند سلول‌زدایی در زیر میکروسکوپ اینورته (Inverted Microscope, Olympus, Tokyo, Japan) بررسی گردید. در این مرحله پرده آمینون سلول‌زدایی شده به داخل محیط DMEM منتقل شد و تا زمان کاشتن سلول‌ها در یخچال نگهداری گردید.

جراحی حیوانات: انجام این مطالعه توسط کمیته پژوهشی دانشگاه تصویب شده بود. اصول کار با حیوانات آزمایشگاهی مصوب وزارت بهداشت، درمان و آموزش پزشکی در طی مطالعه رعایت گردید. ۳۰ موش صحرایی (رت) نر از نوع Sprague-Dawley با وزن تقریبی ۳۵۰-۳۰۰ گرم برای این مطالعه استفاده شدند. هر حیوان در قفس جداگانه نگهداری شد و دسترسی آزاد به آب و غذا داشتند. موش‌ها در حرارت تقریبی $21-18^{\circ}\text{C}$ و ۱۲ ساعت روشنایی و ۱۲ ساعت تاریکی نگهداری شدند. برای تطابق با محیط سه روز قبل از جراحی به محل آزمایشگاه منتقل گردیدند.

۲- تهیه چربی اتولوگ برای تهیه سلول بنیادی: ۱۰ رت جهت تهیه سلول بنیادی به‌طور تصادفی انتخاب شدند. همه رت‌ها با تزریق کتامین ۱۰٪ (۹۰ mg/kg) و زایلازین ۲٪ (۹ mg/kg) (Alfasan lab, Woerden, Holland) به فرم داخل عضلانی بیهوش شده، و موهای ناحیه اینگوینال آنها تراشیده شد. سپس پوست ناحیه عمل با بتادین ضدعفونی گردید و موش به میز جراحی انتقال یافت و پوشش استریل انجام گرفت. با برش در ناحیه اینگوینال حدود ۲ ml چربی از این ناحیه تهیه شد (شکل ۱) شماره‌گذاری موش‌ها و چربی با دقت انجام گرفت تا بتوان سلول بنیادی را به فرم اتولوگ استفاده کرد. چربی تهیه شده در لوله استریل حاوی سالی‌ن نرمال قرارداده شد و در ظرف حاوی یخ به موسسه بن یاخته جهت جداسازی و کشت سلول‌ای بنیادی انتقال یافت (شکل ۲).

جداسازی و کشت سلول‌های بنیادی مزانشیمی چربی: در مرکز تهیه سلول بنیادی ابتدا چربی خرد شده و سه بار شستشو به وسیله محلوس PBS حاوی آنتی‌بیوتیک‌های Penicillin/streptomycin انجام شد. بعد از هر بار شستشو به مدت سه دقیقه و ۵۰۰ گرم سانتی‌فیوژ شد. سپس تیمار بافت چربی توسط آنزیم کلاژناز ۱٪ (Sigma Aldrich, Steinheim, Germany) به مدت سه ساعت و دمای 37°C

فاطمه (س) و آزمایشگاه حیوانات این مرکز و نیز موسسه بن یاخته و موسسه همپوند ترمیم در سال ۱۳۹۱ و ۱۳۹۲ انجام شده است.

تهیه آمینون بدون سلول: پرده‌های آمینون سلول‌زدایی شده به کار رفته در این مطالعه از شرکت همپوند تهیه شد. با توجه به معیارهای رد اهداکنندگی و پس از ارزیابی پزشکی و بالینی اهداکننده و غربالگری از نظر بیماری‌های قابل انتقال، جفت مادران سالم طی عمل جراحی سزارین و در شرایط آسپتیک برداشت می‌شود و بلافاصله به کیسه استریل حاوی محلوس RPMI سرد منتقل گردید.

از تمام اهداکنندگان (مادران باردار) رضایت آگاهانه مکتوب دریافت گردید. سپس در شرایط آسپتیک و در زیر هود لامینار عمودی کلاس ۱۰۰، پرده آمینون از جفت جدا شد. چندین مرحله شستشو با محلوس Phosphate buffered saline (PBS) پنی‌سیلین و استربتومایسین تا زمانی که پرده کاملاً شفاف شود انجام گردید. پرده آمینون پس از برش به اندازه‌های (۴×۴cm) از سمت استروما بر روی ورقه سلولزی (Bio-Rad Laboratories, Inc., Gainesville, FL., USA) قرار داده شد به گونه‌ای که اپیتلیوم به طرف بالا باشد و به ویال حاوی مخلوط مساوی DMEM/Glycerol منتقل شده و برای نگهداری در فریزر 86°C قرار گرفت. همراه با هر نمونه بافتی نمونه‌ای از خون اهداکننده جهت ارزیابی مارکرهای ویروسی به واحد فرآوری منتقل می‌شود. این نمونه خون توسط یک آزمایشگاه مستقل و معتبر از نظر کلیه مارکرهای زیر HBcAb, HBsAg, HTLV-1/2 Ab, HIV-1/2 Ab, HCVAb, RPR بررسی می‌گردید. به منظور افزایش ایمنی بافت آماده شده، بر روی نمونه خون اهداکننده علاوه بر آزمایشات فوق، Polymerase Chain Reaction (PCR) برای ویروس‌های HCV و HIV نیز انجام می‌گردد. همچنین در هر مرحله از فرآوری، نمونه‌هایی از بافت و محلوس شستشو از نظر آلودگی میکروبی (هوایی، بیهوایی و قارچ) مورد آزمایش قرار گرفت.

برای تهیه داربست، پرده آمینون به روش زیر سلول‌زدایی شد. ابتدا با قرار دادن ویال حاوی پرده آمینون در دمای 37°C فرایند یخ‌زدایی انجام گردید. سپس سه مرحله شستشو با محلوس PBS هر بار به مدت پنج دقیقه انجام شد و پرده آمینون در محلوس Trypsin-EDTA با غلظت ۰/۲۵٪ غوطه‌ور گردید و به مدت ۲۰ دقیقه در دمای 37°C قرار گرفت. پس از پایان هضم آنزیمی و شستشو با

ab, Woerden, Holland صورت گرفت. در مرحله بعد نوترالیزاسیون آنزیم انجام شد و چربی به مدت ده دقیقه و ۵۰۰ گرم سانتیفریوژ گردید. پلت سلولی آماده شده از مش ناپلون با سوراخ‌های $250 \mu\text{m}$ (Becton Dickinson) عبور داده شد. سپس سانتیفریوژ با 500 g به مدت ۱۰ دقیقه انجام شد. پلت (Pellet) تهیه شده به مدت ۱۰ دقیقه در یک مایع که $160 \mu\text{mNH}_4\text{CL}$ قرار داده شد تا گلبول‌های قرمز تخریب شوند.

در هر کدام از حیوانات یک زخم سوختگی تمام ضخامت (درجه ۳) به وسعت $3 \times 2 \text{ cm}$ با استامپ مسی داغ شده در آب‌جوش 97°C که به مدت ۳۰ ثانیه تماس در ناحیه پشت آنها داده شد ایجاد گردید. پس از ۲۴ ساعت زخم سوختگی اکسیژن‌یون شد. در گروه اول (کنترل) این زخم با پماد سیلور سولفادیازین و گاز استریل پانسمان گردید و با استاپلر فیکس شد. در گروه دوم زخم با آمینون آسلولار پوشانده شد و به روش مشابه گروه کنترل پانسمان گردید. در گروه سوم که پیش‌تر چربی آنها برداشته شده بود، زخم با آمینون آسلولار که سلول‌های بنیادی روی آن کاشته شده بودند پوشانده شد. در هر رت با دقت به شماره آن سلول‌های بنیادی اتولوگ استفاده شد. (شکل ۳) پانسمان در این گروه نیز مشابه گروه کنترل انجام شد. پس از به‌هوش آمدن، هر حیوان در قفس جداگانه نگهداری شد و دسترسی آزاد به آب و غذا داشت.

تعیین هویت سلول‌های جداسازی شده توسط دو روش فلوسیتومتری جهت بررسی مارکرهای CD105, CD90, CD73, CD45 و CD34 و CD166 و بررسی توانایی تمایزی سلول‌های جداسازی شده به سلول‌های استئوسیتی و ادیپوسیتی و کندروسیتی انجام شد. سلول‌های بنیادی مزانشیمی افزایش یافته سپس روی یک قطعه آمینون آسلولار $4 \times 4 \text{ cm}$ کاشته (Seed) شدند. تعداد سلول‌ها 5×10^4 سلول به ازای هر سانتی‌متر مربع بود. آمینون حاوی سلول‌های بنیادی به مدت دو روز دیگر در دمای 37°C با محیط کشت مشابه نگهداری شدند. رشد و تکثیر سلول‌ها بر روی غشا به‌صورت روزانه توسط بررسی مورفولوژی سلول‌ها مورد بررسی قرار گرفت. همچنین از روش استاندارد MTT به منظور بررسی پرولیفراسیون این سلول‌ها بر روی غشا استفاده گردید. در روز عمل جراحی آمینون با PBS شستشو داده شد و به رت انتقال یافت. روش جراحی: ۳۰ رت برای مطالعه انتخاب شدند که ۱۰ عدد آنها گروهی بودند که پیش‌تر چربی اینگوینال آنها برای تهیه سلول بنیادی استفاده شده بود. هر گروه ده عدد در نظر گرفته شد. حیوانات با تزریق کتامین (Ketamin 10%, Alfasan 90 mg/kg) و زایلازین (Woerden, Holland Xylazine 2%, Alfasan 9 mg/kg)

هر سه روز یک‌بار پانسمان‌ها به جز لایه آمینون تعویض گردید ولی آمینون دستکاری نشد. از همه زخم‌ها هر سه روز یک‌بار تا روز ۱۵ و قبل از انجام پانسمان عکس‌برداری انجام شد. رت‌ها با نصف دوز قبلی بیهوش شدند و به ترتیب شماره، روی صفحه‌ی فلزی زیر پایه‌ی دوربین قرار داده شدند و خط‌کش مدرجی کنار زخم آنها قرار دادیم. عکس‌ها توسط دوربین دیجیتال (Nikon D80 (Nikon Inc., Japan) و لنز 105 ml و فاصله‌ی 80 cm گرفته شدند. سپس تصاویر به کامپیوتر منتقل و مساحت زخم هر رت توسط برنامه‌ی نرم‌افزاری ImageJ v1.40g (Wayne Rasband, NIH, USA) (NIH, USA) پس از کالیبره کردن بر حسب سانتی‌متر تعیین شد. مجموع وسعت زخم در طی ۱۵ روز در هر رت مبنای تجزیه و تحلیل آماری قرار گرفت. همچنین در روز ۱۵ به‌طور تصادفی از سه رت در هر گروه (در مجموع ۹ نمونه) تمام زخم با یک مارژین پوست نرمال برای بررسی هیستوپاتولوژی برداشته شد. سپس حیوانات به روش استاندارد و بدون درد با گاز دی‌اکسیدکربن معدوم شدند. نمونه برداشته شده در

در مرحله بعد نوترالیزاسیون آنزیم انجام شد و چربی به مدت ده دقیقه و ۵۰۰ گرم سانتیفریوژ گردید. پلت سلولی آماده شده از مش ناپلون با سوراخ‌های $250 \mu\text{m}$ (Becton Dickinson) عبور داده شد. سپس سانتیفریوژ با 500 g به مدت ۱۰ دقیقه انجام شد. پلت (Pellet) تهیه شده به مدت ۱۰ دقیقه در یک مایع که $160 \mu\text{mNH}_4\text{CL}$ قرار داده شد تا گلبول‌های قرمز تخریب شوند. سپس سانتیفریوژ تکرار شد و محصول به‌دست آمده از یک مش ناپلون با سوراخ‌های $100 \mu\text{m}$ عبور داده شد. سلول‌ها در دمای 37°C با 5% گاز دی‌اکسیدکربن و یک محیط کشت شامل DMEM, 10% درصد FBS, $2 \mu\text{m}$ Glu و آنتی‌بیوتیک شامل پنی سیلین و آمفوتریسین-B کشت داده شد. محیط کشت هر هفته سه بار عوض می‌شد. سلول‌ها در Sub-confluent level نگه داده شدند و برای پاساژ از Trypsin- EDTA استفاده شد.

تعیین هویت سلول‌های جداسازی شده توسط دو روش فلوسیتومتری جهت بررسی مارکرهای CD105, CD90, CD73, CD45 و CD34 و CD166 و بررسی توانایی تمایزی سلول‌های جداسازی شده به سلول‌های استئوسیتی و ادیپوسیتی و کندروسیتی انجام شد. سلول‌های بنیادی مزانشیمی افزایش یافته سپس روی یک قطعه آمینون آسلولار $4 \times 4 \text{ cm}$ کاشته (Seed) شدند. تعداد سلول‌ها 5×10^4 سلول به ازای هر سانتی‌متر مربع بود. آمینون حاوی سلول‌های بنیادی به مدت دو روز دیگر در دمای 37°C با محیط کشت مشابه نگهداری شدند.

رشد و تکثیر سلول‌ها بر روی غشا به‌صورت روزانه توسط بررسی مورفولوژی سلول‌ها مورد بررسی قرار گرفت. همچنین از روش استاندارد MTT به منظور بررسی پرولیفراسیون این سلول‌ها بر روی غشا استفاده گردید.

در روز عمل جراحی آمینون با PBS شستشو داده شد و به رت انتقال یافت.

روش جراحی: ۳۰ رت برای مطالعه انتخاب شدند که ۱۰ عدد آنها گروهی بودند که پیش‌تر چربی اینگوینال آنها برای تهیه سلول بنیادی استفاده شده بود. هر گروه ده عدد در نظر گرفته شد.

حیوانات با تزریق کتامین (Ketamin 10%, Alfasan 90 mg/kg) و زایلازین (Woerden, Holland Xylazine 2%, Alfasan 9 mg/kg)

روز، $9/06 \text{ cm}^2$ با انحراف معیار $1/37+$ و حداقل و حداکثر سطح به ترتیب $5/5 \text{ cm}^2$ و $12/33 \text{ cm}^2$ بود (شکل ۶).

طبق آزمون ANOVA ارتباط آماری معناداری بین نوع روش درمانی با میزان بهبودی وجود داشت. به طوری که ارتباط معناداری بین گروه تحت درمان با پماد سیلور و روش Stem cell با سطح سوختگی دیده شد (اختلاف میانگین سطح تحت درمان در دو گروه $4/5 \text{ cm}^2$ بود) ($P=0/00$). میزان بهبودی در گروه تحت درمان با Acellular amnion ارتباط آماری معناداری با گروه Stem cell داشت (اختلاف میانگین سطح تحت درمان در دو گروه 6 cm^2 بود) ($P=0/00$). هر چند نتایج در گروه آمینون به همراه سلول بنیادی به طور معنادار از دو گروه دیگر بهتر بود اما بین گروه آمینون آسلولار و سیلور تفاوت معناداری وجود نداشت. همچنین نتایج پاتولوژی مورد تجزیه و تحلیل قرار گرفت. آزمون آنالیز واریانس یکطرفه نشان داد که تفاوت معنادار آماری بین سه گروه در متغیرهای فیبروپلاژی $P<0/001$ و نئواسکولاریزاسیون $P<0/001$ وجود دارد. اما در متغیرهای ری اپیتلیزاسیون $P=0/57$ و عمق گرانولاسیون $P=0/104$ تفاوت معنادار نبود. با عنایت به تساوی گروه‌های مورد پژوهش و وجود تفاوت معنادار آماری در مورد متغیرهای فیبروپلاژی ($P>0/001$) و نئواسکولاریزاسیون ($P>0/001$)، از آزمون Post hoc توکی برای مقایسه‌های دوگانه بین گروه‌های مورد مطالعه استفاده شد که نتایج در جدول ۲ خلاصه شده است.

فرمالین ۱۰ درصد فیکس و بلوک‌های پارافینی تهیه شد. سپس با میکروتوم برش‌های ۵-۶ میکرونی داده شده و رنگ‌آمیزی هماتوکسیلین-ئوزین انجام شد و با میکروسکوپ نوری بررسی انجام گرفت. عمق گرانولاسیون، میزان ری اپیتلیزاسیون، تعداد فیبروبلاست، نئواسکولاریزاسیون در فیلدهای $125 \times 125 \text{ cm}$ اندازه‌گیری شد. در هر نمونه تعداد فیلدهای متعدد بررسی و با میانگین در هر گروه گزارش شد.

اطلاعات جمع‌آوری شده توسط نرم‌افزار SPSS بررسی شد و تمام اطلاعات به صورت $\text{mean} \pm \text{SD}$ محاسبه شدند، برای مقایسه میانگین‌های سه گروه از آزمون آنالیز واریانس ANOVA استفاده شد و $P<0/05$ از نظر آماری ارزشمند بود.

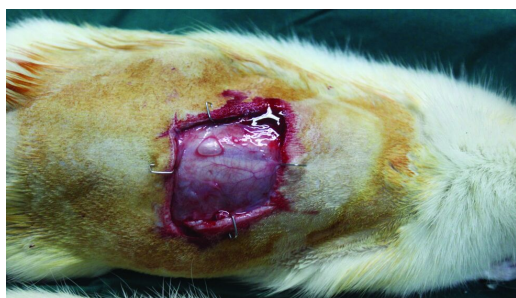یافته‌ها

میانگین سطح تحت بررسی پس از استفاده از Stem cell در طی ۱۵ روز، $4/53 \text{ cm}^2$ با انحراف معیار $2/23+$ و حداقل و حداکثر سطح به ترتیب $0/82 \text{ cm}^2$ و $10/5 \text{ cm}^2$ بود (شکل ۴).

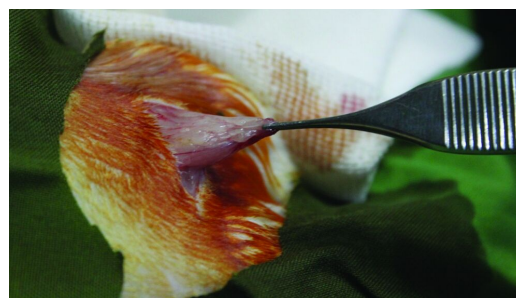میانگین سطح تحت بررسی پس از استفاده از Acellular amnion در طی ۱۵ روز، $10/31 \text{ cm}^2$ با انحراف معیار $4/52+$ و حداقل و حداکثر سطح به ترتیب $3/57 \text{ cm}^2$ و $21/9 \text{ cm}^2$ بود (شکل ۵). میانگین سطح تحت بررسی پس از استفاده از پماد سیلور در طی ۱۵

جدول ۱: مقایسه اختلاف میانگین سطح سوختگی بین گروه‌ها

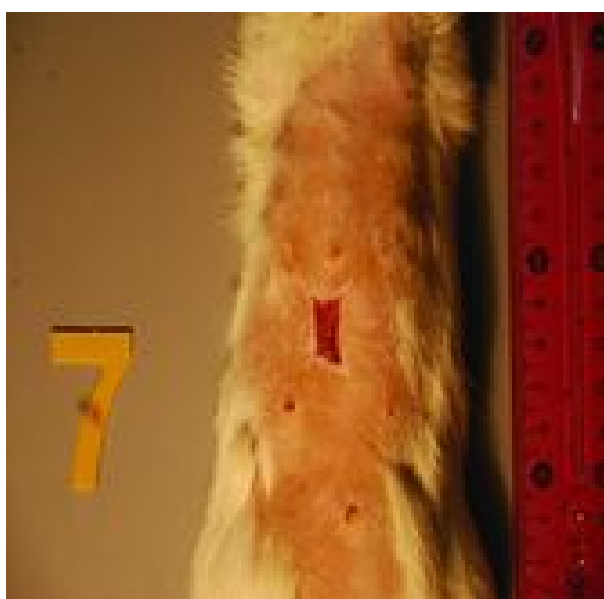گروه (I)	گروه (J)	میانگین اختلاف (I-J)	انحراف معیار	P	فاصله اطمینان ۹۵٪
نقره	آمینون آسلولار	-۱/۲۴۶۶۵۷	۰/۶۲۴۶۱۷	۰/۱۱۷	کران پایین -۲/۷۲۶۲۰ کران بالا ۰/۲۳۲۸۹
	سلول بنیادی	۴/۵۴۰۱۵۹*	۰/۶۱۸۴۷۴	۰/۰۰۰	۶/۰۰۵۱۵
آمینون آسلولار	نقره	۱/۲۴۶۶۵۷	۰/۶۲۴۶۱۷	۰/۱۱۷	-۰/۲۳۲۸۹
	سلول بنیادی	۵/۷۸۶۸۱۶*	۰/۶۱۱۷۲۶	۰/۰۰۰	۴/۳۳۷۸۱
سلول بنیادی	نقره	-۴/۵۴۰۱۵۹*	۰/۶۱۸۴۷۴	۰/۰۰۰	-۳/۰۷۵۱۷
	آمینون آسلولار	-۵/۷۸۶۸۱۶*	۰/۶۱۱۷۲۶	۰/۰۰۰	-۴/۳۳۷۸۱



شکل ۲: آمنیون آسلولار با سلول بنیادی مزانشیمی چربی روی زخم



شکل ۱: برداشتن چربی اینگوینال برای تهیه سلول بنیادی



شکل ۳: زخم در روز پانزدهم در گروه آمنیون آسلولار با سلول بنیادی

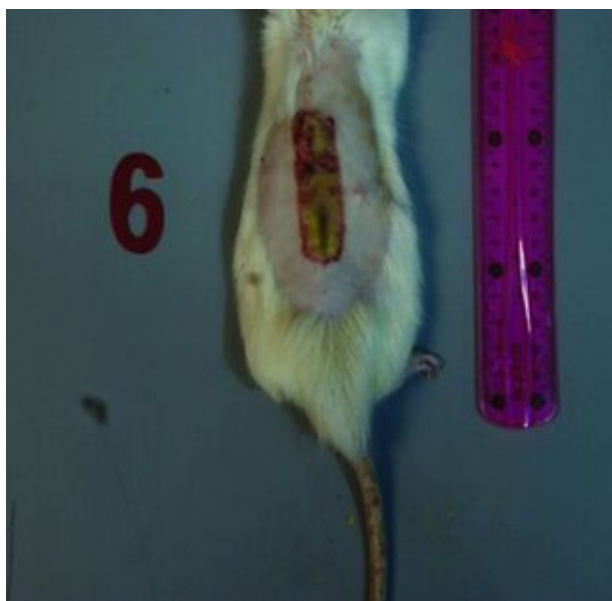جدول ۲: نتایج پاتولوژی

معنادر	گروه	گروه	
۰/۶۰۶	S	A	ری اپیتلیزاسیون (mm ²)
۰/۶۵۳	C		
۰/۶۰۶	A	S	
۰/۹۹۷	C		
۰/۶۵۳	A	C	
۰/۹۹۷	S		
۰/۲۱۵	S	A	عمق گرانولاسیون (mm)
۰/۱۱۴	C		
۰/۲۱۵	A	S	
۰/۹۳۴	C		
۰/۱۱۴	A	C	
۰/۹۳۴	S		
۰/۷۹۶	S	A	فیبروپلازی (NO/HDF)
<۰/۰۰۱	C		
۰/۷۹۶	A	S	
۰/۰۰۰	C		
۰/۰۰۰	A	C	
۰/۰۰۰	S		
۰/۰۷۲	S	A	نتوواسکولاریزاسیون (NO/HDF)
۰/۰۰۱	C		
۰/۰۷۲	A	S	
۰/۰۰۰	C		
۰/۰۰۱	A	C	
۰/۰۰۰	S		

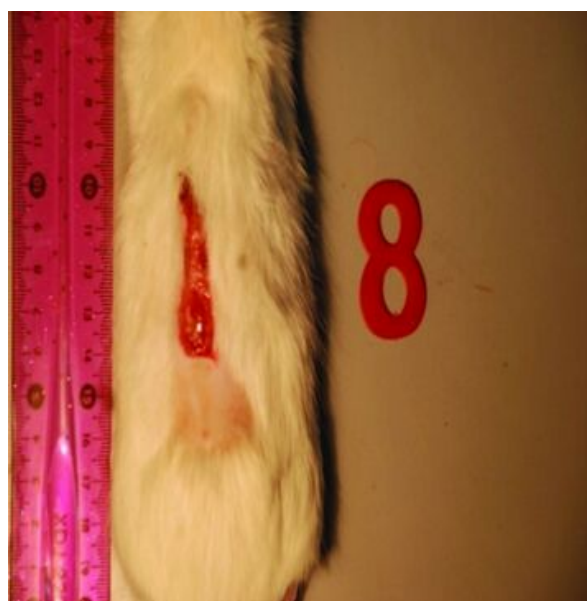
A: Acellular amnion
C: Control
S: Stem cell

بحث

زخم‌های حاد و مزمن یک مشکل اساسی در جراحی ترمیمی هستند. هر چند درمان استاندارد زخم حاد ترمیم اولیه، گرافت پوست یا فلپ است، اما در زخم‌های وسیع ناشی از سوختگی، تروما و رزکسیون تومور این امکان وجود ندارد. محدودیت منابع پیوند پوست اتولوگ و ناکارآمد بودن جایگزین‌های بیولوژیک و مصنوعی پوست از مشکلات موجود است. این موضوع به‌ویژه در مورد



شکل ۵: زخم در روز پانزدهم در گروه سیلور سولفادیازین



شکل ۴: زخم در روز پانزدهم در گروه آمینون آسلولار

رشد کراتینوسیت (Keratinocyte growth factor)، آنژیوپوئین (Angiopoietin) و ایترلوکین ۶ (IL-6) می‌باشد.^{۲۶،۲۲،۳۷،۳۹،۴۰}

در مطالعه Chen و همکاران دیده شد که محیط کشت سلول‌های بنیادی مزانشیمی مغز استخوان دارای مقدار زیادی سایتوکین و فاکتور رشد است که می‌تواند باعث مهاجرت ماکروفاژ و سلول‌های اندوتلیال شده و باعث تسریع ترمیم زخم شود.^{۴۱}

همچنین در مطالعه Kim و همکاران، سلول‌های بنیادی مزانشیمی چربی توانسته‌اند سلول‌های فیبروبلاست را از طریق پاراکرین فعال نموده و باعث ری اپیتلیزاسیون سریع‌تر شوند.^{۲۲} در مطالعه دیگر سلول‌های بنیادی مزانشیمی مغز استخوان باعث تسریع در پر شدن یک خراش (Scratch wound) در دیش کشت سلول‌های فیبروبلاست و کراتینوسیت گردید. همچنین میزان سایتوکین‌ها و فاکتورهای رشد در محیط حاوی سلول‌های بنیادی به روشنی افزایش یافت اما در پرولیفراسیون سلولی تفاوت معناداری به وجود نیامد.^{۲۲}

فاکتور رشد TGF-B1 در مهاجرت سلول‌ها، آنژیوژنیز و رسوب ماتریکس خارج سلولی نقش مهمی دارد و دیده شده که سلول‌های بنیادی مزانشیمی باعث افزایش این فاکتور رشد در محیط می‌شوند.^{۴۳،۴۴}

سوختگی اهمیت ویژه‌ای دارد. عفونت به علت از بین رفتن پوست بدن و شکسته شدن سد دفاعی از شایع‌ترین علت مرگ در بیماران با سوختگی وسیع است. در سوختگی وسیع باید نسج سوخته را برداشت و زخم حاصله را با پوشش مناسب پوشاند. در بیشتر موارد خود بیمار پوست کافی ندارد و پانسمان‌های صناعی و بیولوژیک به طور موقت استفاده می‌شوند.^{۱۱}

اغلب مطالعات در مورد اثر سلول‌های بنیادی در ترمیم زخم مربوط به اثرات پاراکرین این سلول‌ها است. سلول‌های بنیادی به علت پاراکرین و نیز افتراق سلولی می‌توانند به ترمیم زخم کمک نمایند. این سلول‌ها افتراق و مهاجرت را بهبود می‌بخشند.

آنژیوژنیز، گرانولاسیون، سنتز ماتریکس خارج سلولی و کلاژن، ری-اپیتلیزاسیون را افزایش می‌دهند.^{۳۳-۳۸،۲۲}

ثابت شده است که فاکتورهای رشد و سایتوکین‌ها توسط سلول‌های بنیادی مزانشیمی ترشح می‌شوند. این فاکتورها مانند فاکتور رشد اندوتلیوم عروق Vascular Endothelial Growth Factor (VEGF)، فاکتور رشد مشابه انسولین (Insulin-like growth factor)، فاکتور رشد اپیتلیوم (Epithelial growth factor)، فاکتور رشد ترانسفورمینگ (Transforming Growth Factor (TGFβ1)، فاکتور

تغییرات پاتولوژی نیز در گروه آمینون دارای سلول بنیادی از گروه‌های دیگر بهتر بود و این به‌ویژه در ایندکس‌های نئواسکولاریزاسیون و فیبروپلاژی تفاوت معنادار داشت ولی ری اپیتلیزاسیون متفاوت نبود.

در مجموع در زخم‌های گروه سلول بنیادی با آمینون زخم زودتر خوب شد و کیفیت ترمیم هم بهتر بود.

از این نظر مطالعه ما مشابه سایر مطالعات در این زمینه است. در مطالعه ما از سلول بنیادی اتولوگ استفاده شد. در مطالعه Khosravi و Maharlooei و همکاران نیز سلول‌های بنیادی مزانشیمی چربی در زخم موش دیابتی اثر مشابهی داشتند ولی آنها از سلول بنیادی آلوگراف استفاده کردند.^۲

ما سلول‌های بنیادی را به‌طور موضعی روی زخم استفاده کردیم. امکان تزریق سیستمیک یا لوکال سلول‌های بنیادی وجود دارد و ثابت شده است این سلول‌ها به محل ضایعه مراجعه می‌کنند. اما تزریق دردناک است و در صورتی که اطراف زخم فیبروتیک باشد مهاجرت دچار اختلال می‌شود. استفاده موضعی از آنها باعث توزیع یکسان و مستقیم سلول‌ها در سطح زخم شده و به‌احتمال اثر بخشی را افزایش می‌دهد.^۴

ما از آمینون آسلولار به‌عنوان اسکافولد انتقال سلول استفاده کردیم. ثابت شده است که اثر Synergism بین اسکافولد و سلول می‌تواند اثرات مفید آنها را در ترمیم زخم افزایش دهد. اسکافولد باید امکان کاشته شدن سلول‌ها را فراهم نماید و از آنها حمایت کند. اثر منفی روی سلول‌ها نداشته باشد و سلول‌ها خواص بنیادی خود را حفظ نمایند. همچنین سلول‌ها به‌راحتی از اسکافولد جدا شده و به روی زخم مهاجرت کنند. تاکنون از کلاژن، فیبرین، کیتوسان، سیلیکون، اینتگرا، آلژینات، اسید هیالورونیک، اسید لاکتیک، کاپرولاکتون، تروپوالاستین، کربوکسی متیل سلولز، هیدروکسی آپتیت، کیتین و پوست اتولوگ به‌عنوان اسکافولد استفاده شده است و برای هر کدام مزایا و معایبی بیان می‌شود.^{۵،۶،۱۰،۵۸-۵۰}

ما در این مطالعه از آمینون به‌عنوان اسکافولد استفاده کردیم. مطالعه ما نشان داد که امکان کاشتن سلول‌ها روی پرده آمینون به خوبی وجود دارد و این پرده علاوه بر داربست انتقال سلول به‌عنوان یک پانسمان بیولوژیک می‌تواند به بهبود زخم کمک کند. آسلولار کردن آن نه تنها خواص آنتی‌ژنی آن را کاهش می‌دهد بلکه کاشته

همچنین دیده شده است که سلول‌های بنیادی از ترشح فاکتور نکروز تومور $\text{INF-}\alpha$ Tumor Necrosis Factor که یک سایتوکین التهابی است جلوگیری می‌کنند. این فاکتور باعث ایجاد التهاب در زخم و تاخیر در ترمیم می‌شود و ممکن است اثر سلول‌های بنیادی در زخم‌های مزمن منع این فاکتور و افزایش ترشح TGF- β 1 باشد.^{۴،۲۵،۲۶}

در یک مطالعه نشان داده شده است که سلول‌های بنیادی مزانشیمی باعث کاهش فعالیت ماکروفاژهای M1 که عامل ترشح کننده $\text{INF-}\alpha$ و نیز افزایش فعالیت ماکروفاژهای M2 که عامل ترشح TGF- β 1 می‌باشند می‌گردند.^۴

همچنین سلول‌های بنیادی مزانشیمی می‌توانند به کراتینوسیت و فیبروبلاست افتراق یابند و به این طریق به ترمیم زخم کمک نمایند.^{۱۲-۱۴}

در مطالعات متعدد نشان داده شده است که سلول‌های بنیادی باعث کاهش به‌وجود آمدن اسکار، افزایش سرعت بسته شدن زخم و افزایش قدرت زخم می‌شود.^{۲۷-۲۹}

ما سعی کردیم وضعیت مشابه سوختگی را در رت ایجاد کنیم. در زخم سوختگی درجه سه امکان ترمیم خودبه‌خودی با ری اپیتلیزاسیون وجود ندارد زیرا تمام لایه زاینده و غدد عرق، غدد چربی و نیز فولیکول‌های مو از بین رفته‌اند. در بیماران سوخته عمقی لازم است بافت سوخته اکسیژون شده و سپس نقص به‌وجود آمده پیوند پوست شود. ما با ایجاد زخم سوختگی درجه سه و سپس اکسیژون آن بعد از ۲۴ ساعت شرایط کلینیکی را شبیه‌سازی کردیم. در مطالعه ما سلول‌های بنیادی مزانشیمی چربی که روی آمینون آسلولار کاشته شده بودند توانستند به‌طور مشخص سرعت ترمیم زخم را افزایش دهند و تفاوت با هر دو گروه دیگر معنادار بود. هرچند نتایج در دو گروه دیگر با هم تفاوت معنادار نداشت، اما گروه آمینون آسلولار بدتر بود. ممکن است در گروه سیلور سولفادیازین استفاده از این آنتی‌بیوتیک موضعی به پیشگیری از عفونت و ترمیم زخم کمک کرده باشد و به همین دلیل نتایج بهتر شده باشد. هر چند ما عفونت واضحی در رت‌ها ندیدیم ولی احتمال عفونت‌های مخفی به‌ویژه با توجه به محیط نگهداری رت‌ها وجود دارد. شرایط نگهداری حیوانات و نیز تعامل آنها با زخم خود کاملاً با این وضعیت در زخم‌های انسان متفاوت است و نتایج به راحتی قابل تعمیم نیستند.

خطرات آن شامل توانایی محدود و تغییرات فنوتیپی اشاره کرد. مطالعه ما محدودیت‌هایی هم داشت:

ما سرعت و میزان مهاجرت سلول‌ها از پرده آمینون به روی زخم را بررسی نکردیم و این خیلی مهم است که به راحتی انجام شود. اثربخشی روش می‌تواند در این زمینه کمک کننده باشد ولی کافی نیست.

بررسی نشد که کدام یک از اثرات پاراکرین یا افتراق سلولی عامل اصلی اثر بخشی این روش بوده‌اند هر چند که با توجه به مطالعات که تا به حال انجام شده تاثیر این دو روش با هم عامل تسریع در ترمیم زخم است. با توجه به اینکه اثر سویی از سلول‌های بنیادی مشاهده نشد و کیفیت و سرعت ترمیم زخم هم بهبود یافت و با توجه به مطالعات مثبت کلینیکی پیشنهاد می‌شود فاز یک و دو کلینیکی استفاده از سلول‌های بنیادی در درمان زخم‌ها انجام شود.

سپاسگزاری: این مقاله حاصل بخشی از طرح تحقیقاتی تحت عنوان "بررسی اثر آمینون غنی شده با سلول‌های بنیادی با منشا چربی به عنوان پوشش زخم در ترمیم زخم سوختگی درجه ۳ و زخم با ضخامت کامل در رت" مصوب دانشگاه علوم پزشکی و خدمات بهداشتی درمانی ایران در سال ۱۳۹۱ به کد ۱۹۲۳۹ می‌باشد که با حمایت دانشگاه علوم پزشکی و خدمات بهداشتی درمانی ایران اجرا شده است.

شدن سلول هم راحت‌تر صورت می‌گیرد. به نظر ما آمینون اسکافولد ارزان، در دسترس و مناسبی برای انتقال سلول‌های بنیادی است. با این همه نمی‌دانیم چرا این لایه به تنهایی در مطالعه ما نتایج خوبی نداشته و این موضوع بر خلاف سایر مطالعاتی است که از آمینون استفاده کرده‌اند.^{۲۸-۳۲}

ما از چربی برای تهیه سلول‌های بنیادی مزانشیمی اتولوگ استفاده کردیم. در اغلب مطالعات و با اسکافولدهای مختلف این سلول‌ها اثرات خوبی داشته‌اند. در مطالعه Gu و همکاران سلول بنیادی با منشا چربی به همراه اسکافولد پلی‌لاکتیک اسید-کاپرولاکتون توانست سرعت ترمیم زخم رت به مقدار قابل توجه افزایش دهد.^{۵۹} در دو مطالعه دیگر هم همین سلول با اسکافولدهای تروپوالاستین و کربوکسی متیل سلولز اثرات مشابهی داشته است.^{۶۰،۶۱}

سلول‌های بنیادی مزانشیمی را از بافت‌های زیادی می‌توان تهیه کرد اما چربی در انسان منبعی فراوان و در دسترس که تهیه آن راحت و با عوارض کم است. علاوه بر آن نسبت سلول‌های بنیادی آن بالاست. در رت که ما از چربی اتولوگ استفاده کردیم، چربی زیر جلدی وجود ندارد و امکان استفاده از ساکشن موجود نیست. اما از چربی نواحی بین دو شانه، ناحیه اینگوینال و ناحیه رتروپریوتون می‌توان استفاده کرد. به نظر ما حجم چربی ناحیه اینگوینال بیشتر و تهیه آن راحت‌تر است. در استفاده از سلول‌های بنیادی باید به

References

- Oshima H, Inoue H, Matsuzaki K, Tanabe M, Kumagai N. Permanent restoration of human skin treated with cultured epithelium grafting: wound healing by stem cell based tissue engineering. *Hum Cell* 2002;15(3):118-28.
- Maharlooei MK, Bagheri M, Solhjow Z, Jahromi BM, Akrami M, Rohani L, et al. Adipose tissue derived mesenchymal stem cell (AD-MSC) promotes skin wound healing in diabetic rats. *Diabetes Res Clin Pract* 2011;93(2):228-34.
- Friedenstein AJ, Deriglasova UF, Kulagina NN, Panasuk AF, Rudakova SF, Luriá EA, et al. Precursors for fibroblasts in different populations of hematopoietic cells as detected by the in vitro colony assay method. *Exp Hematol* 1974;2(2):83-92.
- Jiang D, Qi Y, Walker NG, Sindrilaru A, Hainzl A, Wlaschek M, et al. The effect of adipose tissue derived MSCs delivered by a chemically defined carrier on full-thickness cutaneous wound healing. The effect of adipose tissue derived MSCs delivered by a chemically defined carrier on full-thickness cutaneous wound healing. *Biomaterials* 2013;34(10):2501-15.
- Castilla DM, Liu ZJ, Tian R, Li Y, Livingstone AS, Velazquez OC. A novel autologous cell-based therapy to promote diabetic wound healing. *Ann Surg* 2012;256(4):560-72.
- Kim H, Choi K, Kweon OK, Kim WH. Enhanced wound healing effect of canine adipose-derived mesenchymal stem cells with low-level laser therapy in athymic mice. *J Dermatol Sci* 2012;68(3):149-56.
- Song SH, Lee MO, Lee JS, Jeong HC, Kim HG, Kim WS, et al. Genetic modification of human adipose-derived stem cells for promoting wound healing. *J Dermatol Sci* 2012;66(2):98-107.
- Meruane MA, Rojas M, Marcelain K. The use of adipose tissue-derived stem cells within a dermal substitute improves skin regeneration by increasing neoangiogenesis and collagen synthesis. *Plast Reconstr Surg* 2012;130(1):53-63.
- Huang SP, Hsu CC, Chang SC, Wang CH, Deng SC, Dai NT, et al. Adipose-derived stem cells seeded on acellular dermal matrix grafts enhance wound healing in a murine model of a full-thickness defect. *Ann Plast Surg* 2012;69(6):656-62.
- Natesan S, Zamora DO, Wrice NL, Baer DG, Christy RJ. Bilayer hydrogel with autologous stem cells derived from debrided human burn skin for improved skin regeneration. *J Burn Care Res* 2013;34(1):18-30.
- Leonardi D, Oberdoerfer D, Fernandes MC, Meurer RT, Pereira-Filho GA, Cruz P, et al. Mesenchymal stem cells combined with an

- artificial dermal substitute improve repair in full-thickness skin wounds. *Burns* 2012;38(8):1143-50.
12. Wu Y, Chen L, Scott PG, Tredget EE. Mesenchymal stem cells enhance wound healing through differentiation and angiogenesis. *Stem Cells* 2007;25(10):2648-59.
 13. Nie C, Yang D, Xu J, Si Z, Jin X, Zhang J. Locally administered adipose-derived stem cells accelerate wound healing through differentiation and vasculogenesis. *Cell Transplant* 2011;20(2):205-16.
 14. Kataoka K, Medina RJ, Kageyama T, Miyazaki M, Yoshino T, Makino T, et al. Participation of adult mouse bone marrow cells in reconstitution of skin. *Am J Pathol* 2003;163(4):1227-31.
 15. Badiavas EV, Abedi M, Butmarc J, Falanga V, Quesenberry P. Participation of bone marrow derived cells in cutaneous wound healing. *J Cell Physiol* 2003;196(2):245-50.
 16. Kataoka K, Medina RJ, Kageyama T, Miyazaki M, Yoshino T, Makino T, et al. Participation of adult mouse bone marrow cells in reconstitution of skin. *Am J Pathol* 2003;163(4):1227-31.
 17. Cherubino M, Rubin JP, Miljkovic N, Kelmendi-Doko A, Marra KG. Adipose-derived stem cells for wound healing applications. *Ann Plast Surg* 2011;66(2):210-5.
 18. Ho Jeong J. Adipose stem cells and skin repair. *Curr Stem Cell Res Ther* 2010;5(2):137-40.
 19. Trottier V, Marceau-Fortier G, Germain L, Vincent C, Fradette J. IFATS collection: Using human adipose-derived stem/stromal cells for the production of new skin substitutes. *Stem Cells* 2008;26(10):2713-23.
 20. Lau K, Paus R, Tiede S, Day P, Bayat A. Exploring the role of stem cells in cutaneous wound healing. *Exp Dermatol* 2009;18(11):921-33.
 21. Liu ZJ, Zhuge Y, Velazquez OC. Trafficking and differentiation of mesenchymal stem cells. *J Cell Biochem* 2009;106(6):984-91.
 22. Walter MN, Wright KT, Fuller HR, MacNeil S, Johnson WE. Mesenchymal stem cell-conditioned medium accelerates skin wound healing: an in vitro study of fibroblast and keratinocyte scratch assays. *Exp Cell Res* 2010;316(7):1271-81.
 23. Kado M, Lee JK, Hidaka K, Miwa K, Murohara T, Kasai K, et al. Paracrine factors of vascular endothelial cells facilitate cardiomyocyte differentiation of mouse embryonic stem cells. *Biochem Biophys Res Commun* 2008;377(2):413-8.
 24. Kofidis T, de Bruin JL, Yamane T, Tanaka M, Lebl DR, Swijnenburg RJ, et al. Stimulation of paracrine pathways with growth factors enhances embryonic stem cell engraftment and host-specific differentiation in the heart after ischemic myocardial injury. *Circulation* 2005;111(19):2486-93.
 25. Nomura T, Ashihara E, Tateishi K, Ueyama T, Takahas-Hi T, Yamagishi M, et al. Therapeutic potential of stem/progenitor cells in human skeletal muscle for cardiovascular regeneration. *Curr Stem Cell Res Ther* 2007;2(4):293-300.
 26. Zografou A, Papadopoulos O, Tsigris C, Kavantzias N, Michalopoulos E, Chatzistamatiou T, et al. Autologous transplantation of adipose-derived stem cells enhances skin graft survival and wound healing in diabetic rats. *Ann Plast Surg* 2013;71(2):225-32.
 27. Faulk WP, Matthews R, Stevens PJ, Bennett JP, Burgos H, Hsi BL. Human amnion as an adjunct in wound healing. *Lancet* 1980;1(8179):1156-8.
 28. Lineen E, Namias N. Biologic dressing in burns. *J Craniofac Surg* 2008;19(4):923-8.
 29. Tobita M, Orbay H, Mizuno H. Adipose-derived stem cells: current findings and future perspectives. *Discov Med* 2011;11(57):160-70.
 30. Delo DM, De Coppi P, Bartsch G Jr, Atala A. Amniotic fluid and placental stem cells. *Methods Enzymol.* 2006;419:426-38.
 31. Kim SS, Song CK, Shon SK, Lee KY, Kim CH, Lee MJ, et al. Effects of human amniotic membrane grafts combined with marrow mesenchymal stem cells on healing of full-thickness skin defects in rabbits. *Cell Tissue Res* 2009;336(1):59-66.
 32. Ju X, Pan F, Bai S, Tian X, Tong H, Wang J. An experimental study on repairing full-thickness skin wound by human acellular amniotic membrane loaded with adipose-derived stem cells in rats. *Zhongguo Xiu Fu Chong Jian Wai Ke Za Zhi* 2010;24(2):143-9.
 33. Kehe K, Abend M, Kehe K, Ridi R, Peter RU, van Beuningen D. Tissue engineering with HaCaT cells and a fibroblast cell line. *Arch Dermatol Res* 1999;291(11):600-5.
 34. Kwon DS, Gao X, Liu YB, Dulchavsky DS, Danyluk AL, Bansal M, et al. Treatment with bone marrow-derived stromal cells accelerates wound healing in diabetic rats. *Int Wound J* 2008;5(3):453-63.
 35. Javazon EH, Keswani SG, Badillo AT, Crombleholme TM, Zoltick PW, Radu AP, et al. Enhanced epithelial gap closure and increased angiogenesis in wounds of diabetic mice treated with adult murine bone marrow stromal progenitor cells. *Wound Repair Regen* 2007;15(3):350-9.
 36. Estrada R, Li N, Sarojini H, An J, Lee MJ, Wang E. Secretome from mesenchymal stem cells induces angiogenesis via Cyr61. *J Cell Physiol* 2009;219(3):563-71.
 37. Kim WS, Park BS, Sung JH. The wound-healing and antioxidant effects of adipose-derived stem cells. *Expert Opin Biol Ther* 2009;9(7):879-87.
 38. Nambu M, Kishimoto S, Nakamura S, Mizuno H, Yanagibayashi S, Yamamoto N, et al. Accelerated wound healing in healing-impaired db/db mice by autologous adipose tissue-derived stromal cells combined with atelocollagen matrix. *Ann Plast Surg* 2009;62(3):317-21.
 39. Hata N, Shinjima N, Gumin J, Yong R, Marini F, Andreeff M, et al. Platelet-derived growth factor BB mediates the tropism of human mesenchymal stem cells for malignant gliomas. *Neurosurgery* 2010;66(1):144-56; discussion 156-7.
 40. Rattigan Y, Hsu JM, Mishra PJ, Glod J, Banerjee D. Interleukin 6 mediated recruitment of mesenchymal stem cells to the hypoxic tumor milieu. *Exp Cell Res* 2010;316(20):3417-24.
 41. Chen L, Tredget EE, Wu PY, Wu Y. Paracrine factors of mesenchymal stem cells recruit macrophages and endothelial lineage cells and enhance wound healing. *PLoS One* 2008;3(4):e1886.
 42. Kim WS, Park BS, Sung JH, Yang JM, Park SB, Kwak SJ, et al. Wound healing effect of adipose-derived stem cells: a critical role of secretory factors on human dermal fibroblasts. *J Dermatol Sci* 2007;48(1):15-24.
 43. Postlethwaite AE, Keski-Oja J, Moses HL, Kang AH. Stimulation of the chemotactic migration of human fibroblasts by transforming growth factor beta. *J Exp Med* 1987;165(1):251-6.
 44. Li Y, Fan J, Chen M, Li W, Woodley DT. Transforming growth factor-alpha: a major human serum factor that promotes human keratinocyte migration. *J Invest Dermatol* 2006;126(9):2096-105.
 45. Yu JM, Jun ES, Bae YC, Jung JS. Mesenchymal stem cells derived from human adipose tissues favor tumor cell growth in vivo. *Stem Cells Dev* 2008;17(3):463-73.
 46. McIntosh K, Zvonic S, Garrett S, Mitchell JB, Floyd ZE, Hammill L, et al. The immunogenicity of human adipose-derived cells: temporal changes in vitro. *Stem Cells* 2006;24(5):1246-53.
 47. Wu Y, Chen L, Scott PG, Tredget EE. Mesenchymal stem cells enhance wound healing through differentiation and angiogenesis. *Stem Cells* 2007;25(10):2648-59.
 48. Stoff A, Rivera AA, Sanjib Banerjee N, Moore ST, Michael Numnum T, Espinosa-de-Los-Monteros A, et al. Promotion of incisional wound repair by human mesenchymal stem cell transplantation. *Exp Dermatol* 2009;18(4):362-9.
 49. McFarlin K, Gao X, Liu YB, Dulchavsky DS, Kwon D, Arbab AS, et al. Bone marrow-derived mesenchymal stromal cells accelerate wound healing in the rat. *Wound Repair Regen* 2006;14(4):471-8.
 50. Liu S, Zhang H, Zhang X, Lu W, Huang X, Xie H, et al. Synergistic angiogenesis promoting effects of extracellular matrix scaffolds and adipose-derived stem cells during wound repair. *Tissue Eng Part A* 2011;17(5-6):725-39.

51. Orbay H, Takami Y, Hyakusoku H, Mizuno H. Acellular dermal matrix seeded with adipose-derived stem cells as a subcutaneous implant. *Aesthetic Plast Surg* 2011;35(5):756-63.
52. Nambu M, Kishimoto S, Nakamura S, Mizuno H, Yanagibayashi S, Yamamoto N, et al. Accelerated wound healing in healing-impaired db/db mice by autologous adipose tissue-derived stromal cells combined with atelocollagen matrix. *Ann Plast Surg* 2009;62(3):317-21.
53. Zong C, Qian X, Tang Z, Hu Q, Chen J, Gao C, et al. Biocompatibility and bone-repairing effects: comparison between porous poly-lactic-co-glycolic acid and nano-hydroxyapatite/poly(lactic acid) scaffolds. *J Biomed Nanotechnol* 2014;10(6):1091-104.
54. Kim KO, Lee Y, Hwang JW, Kim H, Kim SM, Chang SW, et al. Wound healing properties of a 3-D scaffold comprising soluble silkworm gland hydrolysate and human collagen. *Colloids Surf B Biointerfaces* 2014;116:318-26.
55. De Kok IJ, Jere D, Padilla RJ, Cooper LF. Evaluation of a collagen scaffold for cell-based bone repair. *Int J Oral Maxillofac Implants* 2014;29(1):e122-9.
56. Navone SE, Pascucci L, Dossena M, Ferri A, Invernici G, Acerbi F, et al. Decellularized silk fibroin scaffold primed with adipose mesenchymal stromal cells improves wound healing in diabetic mice. *Stem Cell Res Ther* 2014;5(1):7.
57. Zeinali R, Biazar E, Keshel SH, Tavirani MR, Asadipour K. Regeneration of full-thickness skin defects using umbilical cord blood stem cells loaded into modified porous scaffolds. *ASAIO J* 2014;60(1):106-14.
58. Biazar E, Keshel SH. The healing effect of stem cells loaded in nanofibrous scaffolds on full thickness skin defects. *J Biomed Nanotechnol* 2013;9(9):1471-82.
59. Gu J, Liu N, Yang X, Feng Z, Qi F. Adipose-derived stem cells seeded on PLCL/P123 electrospun nanofibrous scaffold enhance wound healing. *Biomed Mater* 2014;9(3):035012.
60. Machula H, Ensley B, Kellar R. Electrospun tropoelastin for delivery of therapeutic adipose-derived stem cells to full-thickness dermal wounds. *Adv Wound Care (New Rochelle)* 2014;3(5):367-375.
61. Rodrigues C, de Assis AM, Moura DJ, Halmenschlager G, Saffi J, Xavier LL, et al. New therapy of skin repair combining adipose-derived mesenchymal stem cells with sodium carboxymethylcellulose scaffold in a pre-clinical rat model. *PLoS One* 2014;9(5):e96241.

Amniotic membrane seeded with mesenchymal adipose-derived stem cell for coverage of wound in third degree burn: An experimental study

Mohammad Javad Fatemi M.D.¹
 Amir Asadollah Khajerahimi M.D.²
 Babak Nikoumaram M.D.²
 Maryam Sakhaei M.D.³
 Shabnam Mostafavi M.D.³
 Amir Atashi Ph.D.^{4*}
 Mir sepehr Pedram DVM-DVSc.⁵
 Seyed Hamid Reza Aghayan M.D.,Ph.D.⁶
 Shirin Araghi B.Sc.⁷
 Majid Soltani M.D.³
 Majid Mossahebi Mohammadi M.Sc.⁸

1- Department of Plastic & Reconstructive Surgery, Burn Research Center, Iran University of Medical Sciences, Tehran, Iran.

2- Department of Plastic & Reconstructive Surgery, Islamic Azad University, Tehran Medical Sciences Branch, Tehran, Iran.

3- General Practitioner, Burn Research Center, Iran University of Medical Sciences, Tehran, Iran.

4- Department of Hematology, Faculty of Medical Sciences, Tarbiat Modares University, Tehran, Iran.

5- Department of Surgery and Radiology, Faculty of Veterinary Medicine, University of Tehran, Tehran, Iran.

6- Chronic Diseases Research Center, Endocrinology and Metabolism Research Institute, Tehran University of Medical Sciences & SinaCell knowledge Based company, Tehran, Iran.

7- Department of Nursing, Hazrat Fatima Hospital, Burn Research Center, Tehran, Iran.

8- Department of Stem cell Biology, Stem cell Technology Research center, Tehran, Iran.

* Corresponding author: Department of Hematology, Faculty of Medical Sciences, Tarbiat Modares University, Jalale Ale Ahmad Highway, Tehran, Iran.
 Tel: +98- 21- 82883579
 E-mail: atashia@modares.ac.ir

Abstract

Received: 26 Apr. 2014 Accepted: 16 Aug. 2014 Available online: 11 Sep. 2014

Background: Stem cells are applied in the treatment of wide range of diseases and can be separated from different tissues of the body. These cells can treat diseases by cytokine and growth factor secretion and also cell differentiation. Burn wound is a challenging problem of reconstructive surgery and stem cells may help wound healing process. We designed this study to evaluate the beneficial effect of fat derived stem cells for coverage of 3rd degree burn wound.

Methods: This study was experimental and has been done in Burn Research Center of Iran University of Medical Sciences during January 2012 to April 2013. Thirty rats randomly divided to three equal groups. Inguinal fat of 10 rats (one group) were used for preparation of autologous adipose-derived mesenchymal stem cells. Acellular amnion was used as a scaffold for stem cell transfer. Each of the thirty rats had been exposed to a cm deep 3rd degree burn on back area. 24 hours after surgery, the wound was excised and it had been covered by three methods: conventional dressing in the first group, acellular amnion in the second group and acellular amnion seeded with adipose-derived stem cell in the third group. The rate of wound healing and pathologic characteristics was compared in all three groups.

Results: Healing rate and decrease in wounds size was significantly better in acellular amnion seeded with adipose- derived stem cells compared with other two groups at 3rd and 15th days after surgery P<0.01.

Also in histopathology examination, fibroplasia and neovascularization of wounds were significantly better in stem cells group than the other two groups P<0.001.

Conclusion: Acellular amnion seeded with adipose-derived stem cell can result in faster wound healing and better histopathology characteristic. The amnion as a scaffold and the fat derived stem cells as healing accelerator are recommended for coverage of the 3rd degree burn wounds after excision and it may reduce the need for skin graft.

Keywords: adipose tissue, amnion, burn, stem cell, wound.