

مقایسه روش معادله همبستگی جریان در محاسبه سطح دریچه میترال به عنوان یک روش دقیق کمی با پلنی متری مستقیم در بیماران مبتلا به تنگی دریچه میترال

چکیده

تاریخ دریافت مقاله: ۱۳۹۱/۰۳/۲۱ تاریخ پذیرش: ۱۳۹۱/۰۶/۱۳

زمینه و هدف: برای تعیین شدت تنگی دریچه میترال و آرایه بهترین روش‌های درمانی علاوه بر اطلاعات بالینی، اندازه‌گیری دقیق سطح دریچه میترال ضروری است. این مطالعه با هدف مقایسه روش اکوکاردیوگرافی غیرتهاجمی معادله همبستگی جریان (Continuity equation) با پلنی متری در اندازه‌گیری سطح دریچه میترال انجام شد.

روش بررسی: بیماران مبتلا به تنگی میترال مراجعه‌کننده به کلینیک اکوکاردیوگرافی بیمارستان امام خمینی (ره) از ابتدا تا انتهای سال ۱۳۸۹ که برای انجام اکوکاردیوگرافی قبل از والولوپلاستی میترال با کاتتر بالون‌دار یا به صورت روتین به این مرکز مراجعه کرده بودند، تحت بررسی قرار گرفتند.

یافته‌ها: تعداد موارد مورد مطالعه ۷۳ بیمار بود، از این تعداد ۱۷ نفر (۲۳/۳٪) مرد و ۵۶ نفر (۷۶/۶٪) زن بودند متوسط سن بیماران ۴۲/۱۸±۸/۹ سال بود. در کل این بیماران روش معادله همبستگی با روش پلنی متری، ضریب همبستگی ۰/۸۳۲ (P<۰/۰۰۱) داشت. روش Pressure Half-Time (PHT) با روش پلنی متری ضریب همبستگی ۰/۷۲۰ (P<۰/۰۰۱) و روش PHT با روش Continuity equation ضریب همبستگی ۰/۶۰۴ (P<۰/۰۰۱) داشت. در زیر گروه بیماران با ریتم فیبریلاسیون دهلیزی و نارسایی میترال قابل توجه، ضریب همبستگی بین پلنی متری و Continuity equation کم‌تر قابل اطمینان بود.

نتیجه‌گیری: با توجه به ضریب همبستگی بالا بین روش پلنی متری مستقیم و روش Continuity equation می‌توان نتیجه گرفت که روش Continuity equation روش قابل اعتمادی در اندازه‌گیری سطح دریچه میترال می‌باشد و در مواردی که انجام پلنی متری با محدودیت مواجه است، از جمله کلسیفیکاسیون شدید دریچه میترال و بلافاصله بعد از والولوپلاستی میترال با کاتتر بالون‌دار، می‌توان از روش Continuity equation به‌عنوان جایگزین استفاده کرد.

کلمات کلیدی: دریچه میترال، تنگی میترال، اکوکاردیوگرافی ترانس توراسیک.

رویا ستارزاده بادکوبه^۱

لیلا درخشان،^{۱*} امیرفرهنگ زند پارسا^۲

علی پاشامیشمی،^۳ بختیار خسروی^۴

بابک گرایلی،^۱ سیدمصطفی جباری^۱

۱- گروه اکوکاردیوگرافی

۲- گروه اینترونشن

۳- گروه پزشکی اجتماعی

۴- گروه کودکان

بیمارستان امام خمینی، دانشگاه علوم پزشکی

تهران، تهران، ایران.

* نویسنده مسئول: تهران، بلوار کشاورز، بیمارستان

امام خمینی، بخش آنژیوگرافی تلفن: ۰۸۷۵-۳۲۹۱۷۳۴

E-mail: derakhsanleila468@yahoo.com

مقدمه

انجام کاتتریزاسیون قلبی و استفاده از فرمول گورلین^۲ برای تعیین سطح دریچه میترال در حین آنژیوگرافی کرونر روش پر هزینه و تهاجمی است که می‌تواند با عوارض و مرگ و میر همراه باشد، در اغلب موارد سطح دریچه با استفاده از اکوکاردیوگرافی داپلر ارزیابی می‌گردد. در حال حاضر، پلنی متری دو بعدی به عنوان روش استاندارد طلایی برای ارزیابی شدت تنگی میترال در ارزیابی‌های بالینی روزمره به کار می‌رود^۳ و روش رفرانس برای اندازه‌گیری

تنگی دریچه میترال (Mitral valve stenosis) در کشورهای در حال رشد از جمله ایران هم‌چنان یک معضل بهداشتی مهم محسوب شده و اتیولوژی اصلی آن تب روماتیسمی است. برای تعیین شدت تنگی و آرایه بهترین روش‌های درمانی علاوه بر اطلاعات بالینی، اندازه‌گیری دقیق سطح دریچه میترال ضروری است.^۱ از آن‌جا که

بیماران اخذ گردید و این مطالعه توسط کمیته اخلاق مرکز مورد تایید قرار گرفت.

اکوکاردیوگرافی قلبی و مقادیر محاسبه شده: اکوکاردیوگرافی با دستگاه GE Healthcare, USA) VIVID-7 با پروب ۳/۵ مگا هرتز انجام شد تصاویر اکوکاردیوگرافی Pulse wave continuous wave، M-mode و دو بعدی انجام شده در دستگاه جهت مطالعات و آنالیز بعدی ذخیره گردید. بیماران در پوزیشن خوابیده به پهلو چپ پس از ۱۰ دقیقه استراحت تحت مطالعه اکوکاردیوگرافی کامل و دقیق قرار گرفتند و سائز تمامی حفرات قلب، عملکرد بطن راست و چپ، بررسی هر چهار دریچه قلب از جهت نارسایی و تنگی و شدت آن‌ها تحت بررسی قرار گرفتند. سطح دریچه میترال در ابتدا با دو روش Continuity equation و پلنی متری اندازه‌گیری شده و در فرم گزارش اکوکاردیوگرافی بیماران ثبت گردید و سپس سطح دریچه میترال به روش Pressure Half Time (PHT) محاسبه و یادداشت شد.

اندازه‌گیری سطح دریچه میترال با روش پلنی متری: در این روش در نمای پاراسترنال Short axis در مقطع نوک لیفلت‌های دریچه میترال در زمان دیاستول وقتی که دریچه میترال کاملاً باز است و به حداکثر اندازه خود رسیده است با روش پلنی متری سطح دریچه میترال اندازه‌گیری شد. باید یادآوری کرد که جهت جلوگیری از تخمین بیش از مقدار واقعی مهم است که به‌صورت آهسته از اپکس به سمت قاعده قلب جستجو شود و باریک‌ترین سوراخ یعنی درست در محل نوک لیفلت‌ها انتخاب گردد.^۴ اندازه‌گیری سطح دریچه میترال با روش Continuity equation. محاسبات در این روش طبق فرمول زیر صورت گرفت:

$MVA = LVOT \text{ SV} / VTI \text{ MS Jet}$ که در آن SV مقدار حجم ضربه‌ای بر حسب میلی‌لیتر و VTI برابر انتگرال سرعت- زمان بر حسب سانتی‌متر است. خود حجم ضربه‌ای از فرمول زیر به دست آمد:
 $LVOTVI \times (\text{قطر آنولوس آنورت}) \times SV = 0.785$ ، اندازه‌گیری قطر آنولوس آنورت در نمای پاراسترنال Long axis در زمان سیستول که دریچه آنورت کاملاً باز است صورت گرفت. جهت اندازه‌گیری ستون عبوری خون از مجرای خروجی بطن چپ (LOVT VTI) نیز در نمای آپیکال پنج حفره‌ای، Pulse wave را درست قبل از دریچه آنورت یعنی در مجرای خروجی بطن چپ قرار داده و سپس تصویر داپلر به دست آمده را ردیابی (Trace) کردیم. جهت اندازه‌گیری VTI MS Jet

آناتومیک سوراخ دریچه میترال در اختیار می‌گذارد.^{۴،۵} روش Continuity equation نیز از جمله روش‌های رایج برای محاسبه سطح دریچه در بیماران مبتلا به تنگی میترال می‌باشد. با این وجود، هر کدام از این روش‌ها دارای محدودیت‌های بالقوه‌ای برای تعیین مساحت دریچه میترال هستند.^{۶،۷} روش پلنی متری (Planimetry) شدیداً به تکنیک بررسی و اپراتور انجام دهنده آن وابسته است، این متد یک روش مستقیم محسوب می‌گردد که نیازی به محاسبات ریاضی یا هندسی ندارد و از این مزیت برخوردار است که کم‌تر تحت تاثیر نارسایی میترال یا نارسایی آئورت هم‌زمان و سرعت ضربانات قلبی قرار می‌گیرد.^{۸،۹} با این وجود، اندازه‌گیری سطح دریچه میترال با روش پلنی متری بین انجام دهنده‌های مختلف و حتی بین اندازه‌گیری‌های مختلف در زمان پی‌گیری بیمار توسط یک فرد انجام دهنده نیز تفاوت‌های قابل توجهی نشان می‌دهد و در تنگی میترال کلسیفیه که شایع نیز می‌باشد روش پلنی متری مشکل و با خطای بالا همراه است. به دلیل محدودیت‌های ذکر شده در اندازه‌گیری سطح دریچه میترال با روش پلنی متری بر آن شدیم که روشی جهت این اندازه‌گیری به‌کار ببریم که محدودیت‌های فوق را نداشته باشد و از دقت قابل قبولی برخوردار باشد. هدف این مطالعه مقایسه میزان همبستگی مابین تعیین سطح دریچه میترال توسط روش پلنی متری دو بعدی با روش Continuity equation بود.

روش بررسی

جهت انجام این مطالعه مقطعی از ابتدا تا انتهای سال ۱۳۸۹، در مجموع تعداد ۷۳ بیمار با تشخیص تنگی میترال که کاندید ترمیم دریچه میترال به کمک بالون بودند و یا به تنگی روماتیسمی متوسط تا شدید این دریچه مبتلا بوده و جهت ارزیابی به درمانگاه‌های بیمارستان امام‌خیمینی تهران ارجاع داده شده بودند، به‌طور متوالی وارد مطالعه شدند. بیمارانی که سابقه جراحی دریچه یا والولوپلاستی میترال با کمک بالون داشتند از مطالعه خارج شدند. هم‌چنین بیمارانی که آناتومی دریچه میترال در آن‌ها شدیداً به هم ریخته بود به‌ویژه آن‌هایی که کلسیفیکاسیون شدید دریچه در نوک لتهای دریچه‌ای میترال داشتند، یا بیمارانی که وضعیت همودینامیک ناپایدار داشتند نیز از مطالعه خارج گردیدند. رضایت کتبی از کلیه

مرتبط با انواع خصوصیت‌های مختلف بیماران و شدت پیامدهای مورد بررسی در جداول ۱ و ۲ درج شده‌اند. میانگین سنی در جمعیت $42/18 \pm 8/90$ سال (محدوده ۲۰ تا ۷۳ سال) بود. ۵۶ نفر (۷۶/۷٪) از بیماران ریتم سینوسی و ۱۷ نفر (۲۳/۳٪) ریتم فیبریلاسیون دهلیزی داشتند. ۵۹ بیمار (۸۰/۸٪) نارسایی آئورت غیرقابل ملاحظه از نظر همودینامیک و ۱۴ بیمار (۱۹/۲٪) نارسایی آئورت قابل ملاحظه از نظر همودینامیک داشتند. ۵۹ بیمار (۸۰/۸٪) نارسایی میترال غیرقابل ملاحظه از نظر همودینامیک و ۱۴ بیمار (۱۹/۲٪) نارسایی میترال قابل ملاحظه از نظر همودینامیک داشتند. در تعیین معادله پیشگویی‌کننده سطح دریچه میترال توسط روش Continuity equation، پلنی متری و PHT طبق آنالیز رگرسیون خطی معادلات ذیل به دست آمدند (اشکال ۱، ۲ و ۳). همان‌گونه که مشاهده می‌شود اعتبار مدل در تعیین سطح دریچه میترال بر اساس روش Continuity equation از دیگر موارد بیش‌تر است ($R^2=0.69/2$). با توجه به تفاوت قدرت و میزان پیش‌گویی‌کنندگی متغیرهای فوق در زیر گروه‌های مختلف از افراد مورد مطالعه بر اساس ریتم (سینوسی یا فیبریلاسیون دهلیزی) و

جدول ۱: خصوصیات بالینی جمعیت مورد مطالعه

متغیر	بیماران مبتلا به تنگی میترال (n=۷۳)
سن (سال)	۴۲/۱۸±۸/۹۴
جنس زن	۵۶(۷۶/۷)
ریتم	
سینوسی	۵۶(۷۶/۷)
فیبریلاسیون دهلیزی	۱۷(۲۳/۳)
کسر جهشی بطن چپ (%)	۴۸/۷۳±۵/۸۵
شدت نارسایی دریچه میترال	
بدون نارسایی	۲۰(۲۷/۴)
خفیف	۳۹(۵۳/۴)
متوسط	۱۳(۱۷/۸)
شدید	۱(۱/۴)
شدت نارسایی دریچه آئورت	
بدون نارسایی	۲۸(۳۸/۴)
خفیف	۳۱(۴۲/۵)
متوسط	۱۲(۱۶/۴)
شدید	۲(۲/۷)

دیتا به صورت (n (% یا Mean±SD گزارش شده است.

نیز در نمای آپیکال چهار حفره‌ای، نشان‌گر Pulse wave را روی دریچه میترال گذاشته و تصویر داپلر به دست آمده را Trace کردیم. سپس سه اندازه‌گیری به دست آمده را در فرمول فوق جاگذاری کرده و سطح دریچه میترال را برحسب سانتی‌متر مربع به دست آوردیم. اندازه‌گیری سطح دریچه میترال با روش PHT. جهت این روش با استفاده از روش Continuous wave نمای داپلر In flow میترال در دیاستول ابتدا در نمای آپیکال چهار حفره‌ای زمانی که ترانسدوسر به سمت حداکثر سرعت عبوری از دریچه میترال زاویه داده شده بود ترسیم شده سپس PHT اندازه‌گیری شد و مقدار متوسط آن محاسبه گردید و سطح دریچه میترال بر اساس PHT طبق فرمول زیر محاسبه شد:^{۱۰}

$$MVA = 220 / PHT \text{ که در آن مقدار سطح دریچه میترال بر}$$

حساب سانتی‌متر مربع و PHT بر حسب میلی ثانیه می‌باشد.

بررسی‌ها و آنالیزهای آماری یک بار در کل بیماران انجام شد و یک بار هم در گروه‌های ذیل به تفکیک انجام شد. بیماران بر اساس ریتم قلب به گروه ریتم قلبی سینوسی و ریتم قلبی فیبریلاسیون دهلیزی تقسیم‌بندی شدند و بر اساس شدت نارسایی دریچه آئورت و میترال به دو گروه تقسیم‌بندی شدند گروه اول بیمارانی بودند که شدت نارسایی میترال و آئورت آن‌ها از نظر همودینامیک غیرقابل ملاحظه بود (یعنی بیماران بدون نارسایی دریچه، نارسایی در حد خفیف و نارسایی خفیف تا متوسط) گروه دوم بیمارانی بودند که شدت نارسایی میترال و آئورت آن‌ها از نظر همودینامیک قابل ملاحظه بود (یعنی بیماران با نارسایی متوسط، نارسایی متوسط تا شدید و نارسایی شدید). همه متغیرهای کمی به صورت میانگین± انحراف معیار و متغیرهای کیفی به صورت تعداد (درصد) نمایش داده شدند. جهت ارزیابی همبستگی بین سطح دریچه میترال تعیین شده توسط روش‌های ضریب پیرسون (r) تعیین گردید. سطح معنی‌دار بودن $P < 0.05$ منظور گردید. کلیه آنالیزهای آماری با استفاده از نرم‌افزار SPSS ویراست ۱۸ انجام گرفت.

یافته‌ها

در بررسی حاضر ۷۳ بیمار مورد بررسی قرار گرفته‌اند که از این تعداد ۱۷ نفر مرد (۲۳/۳٪) و ۵۶ نفر (۷۶/۷٪) زن بودند. اطلاعات

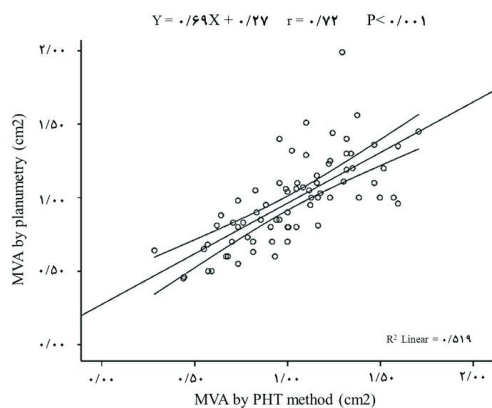
جدول-۲: خصوصیات اکوکاردیوگرافیک جمعیت مورد مطالعه

متغیر	بیماران با تنگی میترال (n=۷۳)
PHT (ms)	۲۴۱/۳۰±۱۰۱/۶۵
قطر دهلیز چپ (cm)	۴/۸۵±۰/۹۹
سطح دهلیز چپ (cm ^۲)	۳۰/۴۳±۸/۱۰
سطح دهلیز راست (cm ^۲)	۱۶/۹۵±۶/۹۰
قطر انتهایی دیاستولی بطن چپ (cm)	۴/۸۰±۰/۸۸
قطر انتهایی سیستولی بطن چپ (cm)	۳/۳۳±۰/۹۶
قطر انتهایی دیاستولی بطن راست (cm)	۲/۷۱±۰/۵۴
قطر آنولوس آنورت (cm)	۱/۹۳±۰/۲۱
RVOT-VTI (cm)	۱۸/۶۷±۳/۷۹
RVOT-VTI (cm)	۱۳/۶۶±۳/۱۰
MV-VTI (cm)	۷۰/۰۳±۲۳/۱۵
Aortic forward SV (cm)	۵۵/۰۲±۱۶/۱۹
سایز ورید اجوف تحتانی (cm)	۱/۶۵±۰/۳۷
فشار سیستولیک شریان پولمونری (mmHg)	۴۷/۸۸±۱۷/۱۴
MVA-Pln (cm ^۲)	۰/۹۸±۰/۳۰
MVA-PHT (cm ^۲)	۱/۰۲±۰/۳۱
MVA-CE (cm ^۲)	۰/۸۶±۰/۳۶

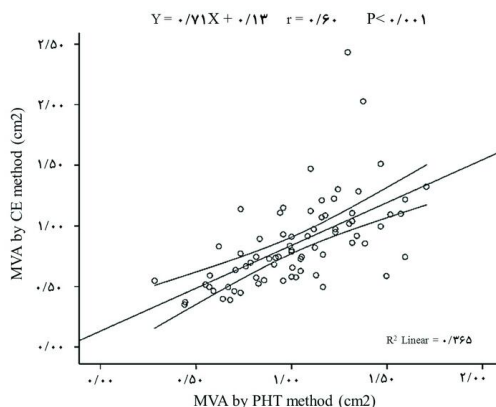
دیتا به صورت Mean±SD گزارش شده است.

PHT: Pressure Half-Time; LVOT-VTI: Left Ventricular Outflow Tract Time-Velocity Integral, RVOT-VTI: Right Ventricular Outflow Tract Time-Velocity Integral, TA-VTI: Transaortic Time-Velocity Integral, SV: Stroke Volume, MVA: Mitral Valve Area, Pln: Planimetry, CE: Continuity Equation.

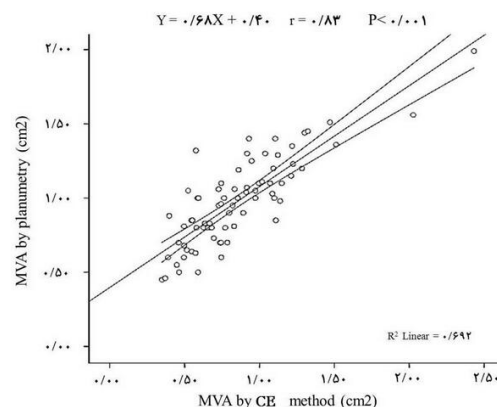
وجود رگورژیتاسیون میترال در حد خفیف تا متوسط و متوسط تا شدید و وجود نارسایبی آئورت در حدهای خفیف تا متوسط با متوسط تا شدید مدل پیشگویی کننده سطح درجه میترال توسط روش های Continuity equation و PHT و هم چنین ارتباط سطح درجه میترال محاسبه شده توسط دو روش Continuity equation و PHT بر اساس آنالیز رگرسیون خطی مورد بررسی قرار گرفت.



نمودار-۲: همبستگی دو روش اندازه گیری سطح درجه میترال (Pressure half-time و پلنی متری).



نمودار-۳: همبستگی دو روش اندازه گیری سطح درجه میترال (Continuity equation و Pressure half-time).



نمودار-۱: همبستگی دو روش اندازه گیری سطح درجه میترال (Continuity equation و پلنی متری).

بحث

کاتتریزاسیون قلبی، قابل اطمینان و دقیق است و بر روش PHT ارجحیت دارد. حساسیت و ویژگی روش Continuity equation در تخمین سطح دریچه میترال کم تر از ۱/۵ سانتی متر مربع به ترتیب ۹۰٪ و ۱۰۰٪ بود در حالی که این مقادیر در روش PHT به ترتیب ۸۸٪ و ۹۱٪ بودند. در مطالعه‌ای که اخیراً انجام گرفت نشان داده شد که اکوکاردیوگرافی سه بعدی Real-time که تخمین دقیقی از سطح دریچه میترال دچار تنگی و کلسیفیه به دست می‌دهد، در مقایسه با سطح دریچه میترال محاسبه شده توسط PHT همبستگی بیش تری با مقادیر محاسبه شده توسط روش Continuity equation نشان داد (به ترتیب $r=0/86$ در مقایسه با $r=0/59$).^{۱۵} گزارشات متعددی وجود دارد که روش Continuity equation در صورت وجود نارسایی آئورت هم‌زمان در تعیین سطح دریچه میترال دقت مناسبی ندارد.^{۱۶} ولی Yamagishi^{۱۷} مشابه با نتایج این مطالعه نشان داد که سطح دریچه میترال محاسبه شده توسط این روش به خوبی با مقادیر تعیین شده در کاتتریزاسیون قلبی هم‌خوانی دارد صرف‌نظر از آن‌که نارسایی آئورت وجود داشته باشد یا خیر. Nakatani^{۱۸} نیز پیشنهاد کرد که روش Continuity equation در مقایسه با روش PHT برای تخمین سطح دریچه میترال دقیق تر است، به ویژه در بیمارانی که به طور هم‌زمان نارسایی آئورت متوسط تا شدید دارند. با این وجود، روش Continuity equation از نظر تئوری و عملی با چندین محدودیت روبه‌رو است. اول آن‌که این روش به دلیل آن‌که از نظر تکنیکی چندان راحت نبوده و به محاسبات متعددی نیاز دارد که احتمال خطا را بالا می‌برد، خیلی روتین نیست.^{۱۱} این روش به جریان عبوری از دریچه وابسته است و می‌تواند تحت تاثیر برون‌ده قلبی و حضور هم‌زمان نارسایی میترال قرار گیرد.^{۱۱} محدودیت اصلی مطالعه حاضر احتمالاً عدم انجام کاتتریزاسیون قلبی و استفاده از فرمول گورلین جهت محاسبه MVA است که روش استاندارد و تهاجمی تلقی می‌گردد. محدودیت دیگر آن است که این مطالعه تک مرکزی بوده و ممکن است تحت تاثیر سوگیری مرتبط با انتخاب بیماران قرار گیرد اگرچه مرکز امام‌خمینی تهران یک مرکز ارجاعی تلقی می‌شود که از سرتاسر کشور مراجعه‌کننده دارد. در بیماران مبتلا به تنگی روماتیسمی دریچه میترال، با در نظر گرفتن روش غیر تهاجمی پلنی متری دو بعدی به عنوان روش مرجع، دقت اندازه‌گیری سطح دریچه میترال توسط روش Continuity equation نسبت به

تعیین شدت تنگی میترال، که به طور دقیق توسط ارزیابی سطح دریچه میترال میسر می‌گردد، به لحاظ درمانی و تعیین پیش‌آگهی بیمار حایز اهمیت می‌باشد. انجام کاتتریزاسیون قلبی و استفاده از فرمول گورلین به عنوان یک روش استاندارد طلایی، متدی تهاجمی بوده و باید به مواردی محدود باشد که بین نتایج روش‌های مختلف اکوکاردیوگرافیک برای محاسبه سطح دریچه میترال تناقض وجود داشته باشد یا این‌که اختلاف فاحشی بین یافته‌های اکوکاردیوگرافی و یافته‌های بالینی موجود باشد.^{۱۱} بنابراین، متخصصین همواره به دنبال یک روش دقیق و غیرتهاجمی برای ارزیابی سطح این دریچه هستند تا بتوانند تخمین هر چه دقیق تری از سطح آناتومیک واقعی آن به دست دهند. تعیین سطح دریچه میترال به روش مستقیم توسط پلنی متری دو بعدی هم‌چنان به عنوان متد فرانس (روش ارجاعی) به کار می‌رود و همبستگی بسیار عالی با سائز سوراخ دریچه نشان می‌دهد^۴ ولی این روش خیلی وابسته به فرد انجام دهنده اکوکاردیوگرافی است و گاهی اوقات خالی از اشکال نیست.^۸ هم‌چنین، پلنی متری در حدود ۵٪ از بیماران مبتلا به کلسیفیکاسیون شدید دریچه یا پس از والولوپلاستی میترال با کاتتر بالون‌دار قابل انجام نیست.^{۱۲} روش Continuity equation: نشان داده شده که می‌توان سطح دریچه میترال را به طور دقیقی توسط اکوکاردیوگرافی داپلر بر مبنای این روش تخمین زد^{۱۳} ما از این روش برای تعیین سطح دریچه میترال بیمارانی استفاده نمودیم که علاوه بر تنگی میترال به طور هم‌زمان به یکی از موارد نارسایی میترال، نارسایی آئورت، یا فیبریلاسیون دهلیزی مبتلا بودند و مشاهده نمودیم که این روش صرف‌نظر از وجود یا عدم وجود نارسایی آئورت با هر شدتی هم‌چنان در محاسبه سطح دریچه میترال دقیق می‌باشد. این متد هم‌چنین در صورت وجود فیبریلاسیون دهلیزی و نارسایی میترال نیز با میزان دقت کم‌تر، مفید خواهد بود. Derumeaux^{۱۴} با بررسی ۴۴ بیمار مبتلا به تنگی میترال به همراه ریتم سینوسی روش Continuity equation را با روش‌های پلنی متری، PHT و نتایج حاصله از کاتتریزاسیون قلبی با استفاده از فرمول گورلین^۲ مقایسه نمود این محقق پیشنهاد داد که روش Continuity equation در ارزیابی سطح دریچه میترال در بیماران مبتلا به تنگی میترال در مقایسه با یافته‌های

اعتمادی برای اندازه‌گیری سطح دریچه میترال خواهد بود. *سیاسگزار*: این مقاله حاصل پایان‌نامه تحت عنوان "مقایسه روش Continuity equation در محاسبه سطح دریچه میترال به‌عنوان یک روش دقیق کمی با پلنی متری مستقیم در بیماران مبتلا به تنگی دریچه میترال مراجعه‌کننده به بیمارستان امام‌خیمینی از ابتدا تا انتهای سال ۱۳۸۹" در مقطع دکترای تخصصی قلب و عروق در سال ۱۳۹۰ می‌باشد که با حمایت دانشگاه علوم پزشکی خدمات بهداشتی تهران اجرا شده است.

روش PHT ارجحیت دارد. هم‌چنین روش Continuity equation در بیماران که علاوه بر تنگی میترال هم‌زمان نارسایی آئورت با هر درجه از شدت دارند، هم‌چنان دقیق می‌باشد. این روش هم‌چنین در مواردی که فیبریلاسیون دهلیزی هم‌زمان یا نارسایی میترال وجود داشته باشد در تعیین سطح دریچه میترال در بیماران مبتلا به تنگی میترال کمک‌کننده است ولی در این موارد دقت آن پایین‌تر است. بنابراین زمانی که انجام پلنی متری مقدور نباشد یا جهت استفاده از روش پلنی متری محدودیت داریم، Continuity equation روش قابل

References

- Bonow RO, Carabello BA, Kanu C, de Leon AC Jr, Faxon DP, Freed MD, et al. American College of Cardiology/American Heart Association Task Force on Practice Guidelines; Society of Cardiovascular Anesthesiologists; Society for Cardiovascular Angiography and Interventions; Society of Thoracic Surgeons. ACC/AHA 2006 guidelines for the management of patients with valvular heart disease: a report of the American College of Cardiology/American Heart Association Task Force on Practice Guidelines (writing committee to revise the 1998 Guidelines for the Management of Patients With Valvular Heart Disease): developed in collaboration with the Society of Cardiovascular Anesthesiologists: endorsed by the Society for Cardiovascular Angiography and Interventions and the Society of Thoracic Surgeons. *Circulation* 2006;114(5):e84-231.
- Nitter-Hauge S. Does mitral stenosis need invasive investigation? *Eur Heart J* 1991;12 Suppl B:81-3.
- Popovic AD, Stewart WJ. Echocardiographic evaluation of valvular stenosis: the gold standard for the next millennium? *Echocardiography* 2001;18(1):59-63.
- Faletta F, Pezzano A Jr, Fusco R, Mantero A, Corno R, Crivellaro W, et al. Measurement of mitral valve area in mitral stenosis: four echocardiographic methods compared with direct measurement of anatomic orifices. *J Am Coll Cardiol* 1996;28(5):1190-7.
- Messika-Zeitoun D, Iung B, Brochet E, Himbert D, Serfaty JM, Laissy JP, et al. Evaluation of mitral stenosis in 2008. *Arch Cardiovasc Dis* 2008;101(10):653-63.
- Karp K, Teien D, Bjerle P, Eriksson P. Reassessment of valve area determinations in mitral stenosis by the pressure half-time method: impact of left ventricular stiffness and peak diastolic pressure difference. *J Am Coll Cardiol* 1989;13(3):594-9.
- Iung B, Cormier B, Ducimetière P, Porte JM, Nallet O, Michel PL, et al. Immediate results of percutaneous mitral commissurotomy. A predictive model on a series of 1514 patients. *Circulation* 1996;94(9):2124-30.
- Henry WL, Griffith JM, Michaelis LL, McIntosh CL, Morrow AG, Epstein SE. Measurement of mitral orifice area in patients with mitral valve disease by real-time, two-dimensional echocardiography. *Circulation* 1975;51(5):827-31.
- Smith MD, Handshoe R, Handshoe S, Kwan OL, DeMaria AN. Comparative accuracy of two-dimensional echocardiography and Doppler pressure half-time methods in assessing severity of mitral stenosis in patients with and without prior commissurotomy. *Circulation* 1986;73(1):100-7.
- Hatle L, Angelsen B, Tromsdal A. Noninvasive assessment of atrioventricular pressure half-time by Doppler ultrasound. *Circulation* 1979;60(5):1096-104.
- Baumgartner H, Hung J, Bermejo J, Chambers JB, Evangelista A, Griffin BP, et al. Echocardiographic assessment of valve stenosis: EAE/ASE recommendations for clinical practice. *J Am Soc Echocardiogr* 2009;22(1):1-23; quiz 101-2.
- Iung B, Garbarz E, Michaud P, Helou S, Farah B, Berdah P, et al. Late results of percutaneous mitral commissurotomy in a series of 1024 patients. Analysis of late clinical deterioration: frequency, anatomic findings, and predictive factors. *Circulation* 1999;99(25):3272-8.
- Nakatani S, Masuyama T, Kodama K, Kitabatake A, Fujii K, Kamada T. Value and limitations of Doppler echocardiography in the quantification of stenotic mitral valve area: comparison of the pressure half-time and the continuity equation methods. *Circulation* 1988;77(1):78-85.
- Derumeaux G, Lenormand C, Remadi F, Cribier A, Letac B. Contribution of the continuity equation for the assessment of mitral valve area in mitral stenosis. *Arch Mal Coeur Vaiss* 1991;84(11):1555-60.
- Chu JW, Levine RA, Chua S, Poh KK, Morris E, Hua L, et al. Assessing mitral valve area and orifice geometry in calcific mitral stenosis: a new solution by real-time three-dimensional echocardiography. *J Am Soc Echocardiogr* 2008;21(9):1006-9.
- Palacios IF. What is the gold standard to measure mitral valve area postmitral balloon valvuloplasty? *Cathet Cardiovasc Diagn* 1994;33(4):315-6.
- Yamagishi M, Nakatani S, Miyatake K. Quantitative assessment of lumen area stenosis by Doppler echocardiography and application of continuity equation. *Echocardiography* 1994;11(3):293-304.

Comparing measurements of mitral valve area by two-dimensional planimetry and continuity equation in patients with mitral stenosis

Roya Sattarzadeh Badkoobeh
M.D.¹
Leila Derakhshan M.D.^{1*}
Amir Farhang Zand Parsa
M.D.²
Ali Pasha Meysamie M.D.³
Bakhtyar Khosravi M.D.⁴
Babak Grayly M.D.¹
Seyed Mostafa Jabari M.D.¹

1- Department of
Echocardiography, Imam Khomeini
Hospital, Tehran University of
Medical Sciences, Tehran, Iran.
2- Department of Interventional
Cardiology, Imam Khomeini
Hospital, Tehran University of
Medical Sciences, Tehran, Iran.
3- Department of Community
Medicine, Imam Khomeini Hospital,
Tehran University of Medical
Sciences, Tehran, Iran.
4- Department of Pediatrics, Imam
Khomeini Hospital, Tehran
University of Medical Sciences,
Tehran, Iran.

* Corresponding author: Department of
Angiography, Imam khomeini Hospital,
Keshavarz Blvd., Tehran, Iran.
Tel: +98- 875- 3291734
E-mail: derakhshanleila468@yahoo.com

Abstract

Received: June 10, 2012 Accepted: September 03, 2012

Background: Measurements of mitral valve area (MVA) are essential to determine the severity of mitral stenosis (MS) and adopt the best management strategies. The aim of the present study was to compare MVA determined by two-dimensional (2D) planimetry to MVA measured by continuity equation (CE) in patients with moderate to severe MS.

Methods: We evaluated 73 consecutive patients with the diagnosis of MS scheduled for balloon mitral valvuloplasty or with moderate to severe rheumatic MS admitted at the echocardiography clinic of Imam Khomeini Hospital in 2010. Using 2D images of mitral valve obtained from paraesternal short axis view, 2D planimetry of the mitral orifice area was performed by an experienced cardiologist. MVA by CE was calculated from aortic forward stroke volume divided by transmitral time-velocity integral.

Results: The mean value of MVA by 2-D planimetry was 1.0 ± 0.3 cm². The average values of MVA measured by PHT and CE were 1.0 ± 0.3 cm² and 0.9 ± 0.4 cm², respectively. The MVA determined by planimetry correlated well with CE ($r=0.832$, standard error of estimation [SEE]= 0.166, $P<0.001$). The mean values of MVA calculated by CE highly correlated with those calculated by 2-D planimetry in patients presenting with both non-significant ($r=0.701$) and significant ($r=0.761$) AIs.

Conclusion: When planimetry is not feasible, such as in severe calcification of mitral valve or after percutaneous balloon valvuloplasty, CE could be an alternative method for MVA measurement in comparison with PHT.

Keywords: mitral valve, mitral valve stenosis, transthoracic echocardiography.