

زایمان ترم به دنبال درمان موفق کوریوکارسینوما با متاستاز مغزی (گزارش یک مورد)

چکیده

فریبا بهنام فر^{*۱}

بهاره حامدی^۲

فاطمه رمضان زاده^۳

نادره بهتاش^۱

۱. گروه انکولوژی زنان، بیمارستان ولیعصر

۲. دستیار زنان و مامایی، بیمارستان ولیعصر

۳. گروه نازایی، مرکز تحقیقات ناباروری

دانشگاه علوم پزشکی تهران

*تلفن: ۶۱۱۹۲۳۶۵

پست الکترونیک:

f_behnamfar@yahoo.com

مقدمه

نئوپلازی تروفوبلاستیک حاملگی از بدخیمی‌های نادر انسان است که حتی با متاستازهای وسیع با شیمی درمانی قابل درمان می‌باشد. متاستاز مغزی رخداد شایعی نیست و کمتر از ۱۰٪ از کل بیماران مبتلا به نئوپلازی تروفوبلاستیک جفتی متاستاتیک با متاستاز مغزی همراه می‌گردند.^{۱-۳} متاستاز مغزی کوریوکارسینوما علی‌رغم استفاده از شیمی‌درمانی ترکیبی و

زمنه و هدف: اگرچه سرطان تروفوبلاستیک حاملگی قابل درمان‌ترین بدخیمی در سیستم ژنیتال زنان است، متاستاز مغزی کوریوکارسینوما بیمار را در گروه پرخطر قرار داده و با وجود استفاده از رژیم‌های سنگین چند دارویی، میزان شکست درمان بالاست.

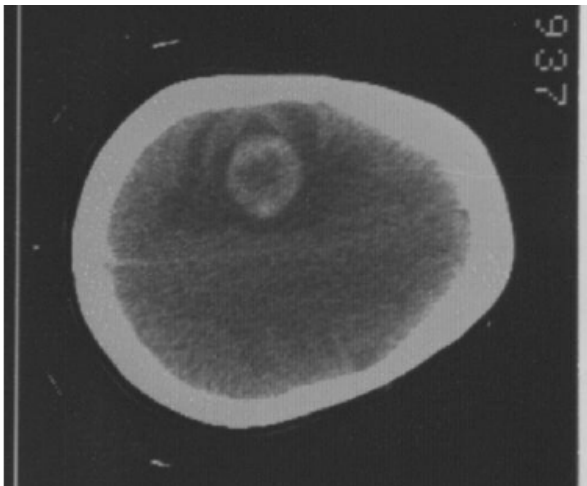
معرفی بیمار: خانم ۲۷ ساله‌ای با سابقه سه بار حاملگی، دو زایمان طبیعی و یک مورد سقط خودبخودی یکسال پس از سقط با فلج یکطرفه بدن به دلیل متاستاز مغزی کوریوکارسینوما تحت جراحی کرانیوتومی قرار گرفت و سپس با تشخیص متاستاز مغزی کوریوکارسینوما با رژیم چند دارویی اتوپوزاید، متوترکسات، اکتینومایسین و سپس پلاتین (EMA-EP) طی ۹ دوره همراه با رادیاسیون مغز درمان گردید. بیمار دو سال پس از اتمام درمان یک نوزاد سالم و ترم با زایمان طبیعی به دنیا آورد.

نتیجه‌گیری: شیمی‌درمانی چند دارویی EMA-EP و رادیاسیون مغز همراه با کرانیوتومی در بیماران متاستاز مغزی کوریوکارسینوما می‌تواند با بهبودی کامل بیمار و حفظ باروری فرد همراه شود.

کلمات کلیدی: متاستاز مغزی، نئوپلازی تروفوبلاستیک حاملگی، EMA-EP، زایمان.

رادیوتراپی هنوز هم پیش‌آگهی ضعیفی دارد. در برخی از بیماران تظاهر بیماری ممکن است شبیه به بیماری اولیه مغزی بوده و فقط کرانیوتومی و بیوپسی تشخیص را آشکار سازد.^{۴-۷} درمان می‌تواند با رژیم‌های مختلف شیمی‌درمانی ترکیبی، تزریق اینتراتکال متوترکسات، رادیاسیون به تمام مغز و مداخله جراحی انجام گردد.^{۸،۹} پاسخ ناکامل به شیمی‌درمانی خط اول و یا عود بیماری پس از حصول بهبودی در بیماران با

کامل (سه نوبت β HCG هفتگی منفی) دست یافت. درمان پس از ۹ کورس EMA-EP خاتمه یافت. بیمار در مدت ۲۴ ماه پیگیری پس از درمان در بهبودی کامل بود. عادت ماهیانه وی شش ماه پس از درمان برقرار گردید. CT اسکن مغز در پایان دوره پیگیری اختلال قابل توجهی را نشان نداد. او به‌طور خودبخودی باردار گردید و نوزاد سالم ترم در اردیبهشت ۱۳۸۵ به دنیا آورد. نتیجه بررسی پاتولوژی جفت پس از زایمان طبیعی بود و β HCG شش هفته پس از زایمان منفی بود. وضعیت مادر و کودک طی شش ماه پس از تولد طبیعی است و هیچگونه آنومالی مادرزادی و یا اختلال تکامل در کودک مشاهده نگردیده است.



شکل ۱- اسکن توموگرافی بیمار قبل از کراتیوتومی

جدول ۱- رژیم EMA-EP با دوز بالا

روز اول:
دوز بولوس: اتوپوزاید $100 \text{ mg/m}^2 \text{ IV}$ ، داکتینومایسین $50 \text{ mg/m}^2 \text{ IV}$ ، متوترکسات $100 \text{ mg/m}^2 \text{ IV}$
متوترکسات $1000 \text{ mg/m}^2 \text{ IV}$ طی ۱۲ ساعت
روز دوم:
اتوپوزاید $100 \text{ mg/m}^2 \text{ IV}$ ، داکتینومایسین $50 \text{ mg/m}^2 \text{ IV}$ ، فولینیک اسید 30 mg هر ۱۲ ساعت، به مدت ۲ روز
روز هشتم:
اتوپوزاید $100 \text{ mg/m}^2 \text{ IV}$ ، سیس پلاتین $60 \text{ mg/m}^2 \text{ IV}$

Gestational Trophoblastic Neoplasm (GTN) متاستاتیک به مغز رخ دادهایی شایع است.^۸ بقای کلی بیماران GTN با متاستاز مغزی بین ۲۶ تا ۴۴٪ گزارش شده است.^{۹ و ۳} بیماران که با شیمی‌درمانی به‌طور موفق درمان گردیده‌اند، می‌توانند در آینده باروری طبیعی داشته باشند.^{۱۰} بیماری که معرفی می‌گردد دومین مورد گزارش شده GTN با متاستاز مغزی است که دو سال پس از درمان باردار گردید و نوزاد سالمی به دنیا آورد.

معرفی بیمار

در بهمن ماه سال ۱۳۸۲ خانم ۲۷ ساله‌ای با سابقه سه بار حاملگی، دو زایمان و یک سقط، یک‌سال پس از یک سقط خودبخودی با فلج یکطرفه بدن و کاهش سطح هوشیاری در بخش جراحی اعصاب بستری شد. اسکن توموگرافی کامپیوتری از مغز یک ضایعه تومورال خونریزی دهنده را در لوب پاریتال مغز با اثر فشاری و ادم قابل توجه نشان داد. (شکل شماره ۱) بیمار تحت جراحی کراتیوتومی پارساژیتال راست قرار گرفت و تومور خارج گردید. بررسی پاتولوژی نشان دهنده کوریوکارسینومای متاستاتیک بود. سطح β HCG سرم 442000 miu/ml بود. WHO score بیمار ۱۳ بود و در مرحله‌بندی (FIGO) Federation of International Gynecology & Obstetrics، بیمار در مرحله IV بیماری قرار داشت (گروه پرخطر). اسکن توموگرافی قفسه صدری متاستازهای متعدد ریوی را نشان داد. رژیم EMA-EP با دوز بالا (جدول شماره ۱) به‌عنوان شیمی‌درمانی خط اول همراه با 2000 cGy رادیاسیون به تمام مغز در ده نوبت برای پیشگیری از خونریزی غیرمنتظره مغزی طی اولین دوره شیمی‌درمانی تجویز شد. به‌دنبال اولین دوره شیمی‌درمانی بیمار دچار تهوع، استفراغ، تب، زخم‌های مخاطی دهان، لکوپنی و ترومبوسیتوپنی شدید و افزایش آنزیم‌های کبدی شد. بنابراین دوز متوترکسات در دوره‌های بعدی به ۷۰٪ دوز قبل کاهش داده شد. بیمار پس از چهار دوره شیمی‌درمانی به بهبودی

بحث

طی این گزارش، به شرح درمان موفق نئوپلازی تروفوبلاستیک حاملگی با متاستاز مغزی در بیماری پرداخته‌ایم که چند سال پس از درمان توانست حاملگی خودبخودی و زایمان در زمان ترم داشته باشد. بر اساس اطلاعات ما این دومین مورد گزارش شده زایمان واژینال طبیعی پس از درمان متاستاز مغزی کریوکارسینوما است.^{۱۱} بر اساس گزارش Memorial Sloan Kettering Cancer Center در سال ۱۹۹۱، بیماران GTN با متاستاز مغزی ۹٪ از بیماران درمان شده GTN بوده و شیمی‌درمانی اولیه با ترکیب متوترکسات، اکتینومایسین D، کلرامبوسیل (MAC) انجام‌گردید، کلیه بیماران رادیوتراپی به تمام مغز دریافت کردند. طی ۴ تا ۱۵ سال از زمان تشخیص پنج نفر از ۱۹ بیمار این مرکز (۲۶/۳٪) زنده و سلامت بوده‌اند. این نتایج پیشنهاد می‌کند که شیمی‌درمانی با رژیم MAC در این دسته از بیماران نتایج مطلوب نداشته است.^۲ رژیم EMA-CO (اتوپوزاید، متوترکسات با دوز بالا، اکتینومایسین، سایکلوفسفامید، وین کریستین) و رادیوتراپی کمکی همراه با جراحی در بیماران GTN پرخطر به‌عنوان درمان موفق گزارش گردیده است. از آنجا که پاسخ ناکامل و عود در این بیماران شایع است، شیمی‌درمانی با سیس‌پلاتین و اتوپوزاید همراه با بلئومایسین یا ایفوسفاماید و برداشتن نواحی مقاوم بیماری در بیمارانی که پاسخ ناکامل به درمان خط اول نشان داده‌اند،^۷ توصیه می‌شود. رژیم EMA-EP به‌عنوان خط اول درمان چند دارویی در بیماران GTN پرخطر به‌کار رفته است. در سه نفر از ۱۷ بیمار با متاستاز مغزی، دونفر از بیماری‌های یافته و زنده ماندند.^{۱۲} بر اساس یک گزارش انجام شیمی‌درمانی منجر به یائسگی زودرس شده، هر چند تفاوت دو گروه از نظر آماری مشخص بوده، لیکن میزان این تفاوت زیاد نمی‌باشد و نویسندگان نتیجه‌گیری کرده‌اند که می‌توان به اغلب زنان در مورد عدم

تأثیر شیمی‌درمانی GTN بر باروری و استئوپروز اطمینان داد.^{۱۳} در یک مطالعه گذشته‌نگر گزارش شده به‌وسیله Goto و همکاران بیماران مبتلا به کریوکارسینوما درمان شده با روش‌های همراه با حفظ باروری، میزان بقای قابل مقایسه با بیماران هیستریکتومی شده داشتند. از میان این بیماران، ۴۶٪ توانستند فرزندان به دنیا آورند. نتایج مطالعه این افراد نشان داد که آنومالی مادرزادی قلبی در فرزندان بیمارانی که شیمی‌درمانی ترکیبی دریافت کرده بودند نسبت به جمعیت عمومی بالاتر است.^{۱۴} سوزوکی و همکاران، ۵۴۲ بیمار GTN را از ۱۹۶۵ تا ۱۹۸۸ درمان کردند و در ۲۶۹ نفر از ایشان باروری را حفظ نمودند. ۷۹/۵٪ از این بیماران پس از تکمیل درمان باردار شدند. وضعیت رشد و تکامل ذهنی و عصبی این کودکان نسبت به جمعیت عمومی تفاوت مشخص نداشت.^{۱۵} در سال ۱۹۹۳، Yokota و همکاران اولین مورد حاملگی موفق و زایمان واژینال پس از درمان متاستاز مغزی کریوکارسینوما را گزارش نمودند. یک خانم ۲۸ ساله با سردرد اکسی‌پتیتال، استفراغ و کاهش سطح هوشیاری در سال ۱۹۸۰، هشت ماه پس از ختم یک حاملگی مولار مراجعه نموده و تصویربرداری با CT اسکن تومور مغزی را نشان داده بود. بیمار تحت جراحی کرایوتومی قرار گرفت. تشخیص پاتولوژی تومور کریوکارسینوما بود. درمان پس از جراحی با متوترکسات موفقیت‌آمیز بود و سریعاً سطح β HCG را پایین آورد. کرامپ‌های خفیف اندام با استفاده از داروهای ضد تشنج که بر زندگی روزانه فرد تأثیر منفی نداشت، کنترل شد. چهار سال و نیم پس از جراحی بیمار حامله شد و نوزاد پسر سالم به وزن ۲۲۹۷ گرم در ۳۹ هفته‌گی حاملگی در ژوئن ۱۹۸۵ متولد گردید. مادر و کودک تا هفت سال پس از زایمان (زمان گزارش) در وضعیت خوبی به سر برده‌اند.^{۱۱} در مورد بیمار ما، کرایوتومی فوری برای کنترل خونریزی داخل مغزی انجام گردید و سپس رژیم EMA-EP با دوز بالا همزمان با رادیاسیون به تمام مغز آغاز گردید. کاهش دوز دارو برای

شیمی درمانی چند دارویی EMA-EP همزمان با رادیاسیون به تمام مغز و کرانیوتومی در بیماران انتخاب شده درمانی موثر است که به پزشکان اجازه می‌دهد با حفظ باروری پیش‌آگهی کلی بیماری را بهبود بخشند.

کاهش احتمال توکسیتی هماتولوژیک و کبدی ضرورت یافت. پس از اتمام درمان، بیمار در بهبودی کامل باقی ماند و دو سال بعد به دنبال حاملگی خودبخودی نوزاد سالم در زمان ترم به صورت واژینال به دنیا آورد. به نظرمی‌رسد انجام

References

- Hiramatsu Y, Masuyama H, Ishida M, Murakami K, Sakurai M. Term delivery choriocarcinoma patient with brain and lung metastases successfully treated by etoposide, methotrexate, actinomycin D, cyclophosphamide and vincristin (EMA-CO) chemotherapy. *Acta Med Okayama* 2005; 59: 235-38.
- Jones WB, Wagner-Reiss KM, Lewis JL Jr. Intracerebral choriocarcinoma. *Gynecol oncol* 1991; 40: 100.
- Evans AC, Soper JT, Clarke Pearson DL, Berchuck A. Gestational trophoblastic disease metastatic to the central nervous system. *Gynecol Oncol* 1995, 59: 226-30.
- Ayhan A, Tuncer ZS, Tanir M, Erbeni A. Central nervous system involvement in gestational trophoblastic neoplasia. *Acta Obstet Gynecol Scand* 1996; 75: 548-50.
- Soper JT, Hammond CB. Role of surgical therapy and radiotherapy in gestational trophoblastic disease. *J Reprod Med* 1987; 32: 663-8.
- Semple PL, Denny L, Coughlan M, Soeters R, Van Wijk L. The role of neurosurgery in the treatment of cerebral metastases from choriocarcinoma: a report of two cases. *Int J Gynecol cancer* 2004; 14: 157-61.
- Lurain JR. Management of high-risk gestational trophoblastic disease. *J Reprod Med* 1998; 43: 44-52.
- Baertschi E, Notter M, Mironov A, Wernli M, Bargetzi MJ. Cerebral metastasis in choriocarcinoma a case report. *Schweiz Rundsch Med Prax* 2003; 92: 763-8.
- Lurain JR, Brewer JJ. Treatment of high-risk gestational trophoblastic disease with methotrexate, actinomycin D and cyclophosphamide chemotherapy. *Obstet Gynecol* 1985; 65: 830-36.
- Amr MF. Return of fertility after successful chemotherapy treatment of gestational trophoblastic tumors. *Int J Fertil Womens Med* 1999; 44:146-9.
- Yokota H, Mabuchi Y, Hosomichi T, Kimura M, Imai H, Sutou K. A case of successful pregnancy and delivery after brain metastasis of choriocarcinoma. *Asia Oceania J Obstet Gynaecol* 1993; 19: 29-35.
- Ghaemmaghami F, Modares M, Arab M, Behtash N, Moosavi AZ, Khanafshar N, et al. EMA-EP regimen, as firstline multiple agent chemotherapy in high-risk GTT patients (stageII-IV). *Int J Gynecol Cancer* 2004; 14: 360-5.
- Bower M, Rustin GJ, Newlands ES, Holden L, Short D, Foskett M, Bagshawe KD. Chemotherapy for gestational trophoblastic tumours hastens menopause by 3 years. *Eur J Cancer* 1998; 34:1204-7.
- Suzuki I, Goto S, Yamada A, Tomoda Y. Pregnancy after chemotherapy for trophoblastic diseases and psychosomatic development in the progeny. *Asia Oceania J Obstet Gynaecol* 1993; 19: 407-15.
- Goto S, Ino K, Mitsui T, Kikkawa F, Suzuki T, Nomura S, Mizutani S. Survival rates of patients with choriocarcinoma treated with chemotherapy without hysterectomy: effects of anticancer agents on subsequent births. *Gynecol Oncol* 2004; 93: 529-35.

Term delivery following successful treatment of choriocarcinoma with brain metastases, a case report.

F. Behnamfar^{1*}
B. Hamed²
F. Ramezanzadeh³
N. Behtash¹

1- Gynecology Oncology
Department, Valiasr
Hospital

2- Gynecology & Obstetrics
resident, Valiasr Hospital

3- Infertility Department,
Valiasr Fertility Research
Center

Tehran University of
Medical Sciences

Tel: +98-21-61192365
Email:
f_behnamfar@yahoo.com

Abstract

Background: Cerebral metastases from choriocarcinoma are poor prognostic indicator of outcome in both the World Health Organization and FIGO classification systems. Although gestational trophoblastic neoplasia has become the most curable gynecological malignancy, failure rate among “high-risk” patients is still high despite the use of aggressive multidrug regimens.

case: A 27 year old woman (G₄P₂Ab₁) presented with hemiplegia due to brain metastases of choriocarcinoma one year after spontaneous abortion. She underwent craniotomy and was treated with nine courses of multiple agent etoposide, methotrexate, actinomycin-etoposide and cisplatin (EMA-EP) regimen combined with whole brain irradiation. She delivered a term healthy child two years after termination of treatment.

Conclusion: Multiagent EMA-EP chemotherapy and whole brain irradiation with craniotomy in selected patients preserves fertility and may improve a patient overall prognosis.

Keywords: Brain metastases, GTN, EMA-EP, delivery.