

## ارزیابی هیستوپاتولوژی و هیستومورفومتری تاثیر اتورواستاتین بر ترمیم نقیصه تجربی ایجاد شده در استخوان متراکم ران موش صحرائی

تاریخ دریافت مقاله: ۱۳۹۰/۰۶/۰۵ تاریخ پذیرش: ۱۳۹۰/۱۱/۱۵

### چکیده

غفور موسوی،<sup>۱\*</sup> داریوش مهاجری،<sup>۲</sup>  
علی رضایی،<sup>۱</sup> محمدرضا ولیلو،<sup>۳</sup>  
آرمان علمحمدی<sup>۴</sup>

۱- گروه جراحی دامپزشکی، گروه علوم درمانگاهی، دانشکده دامپزشکی، دانشگاه آزاد اسلامی، واحد تبریز، تبریز، ایران.  
۲- گروه پاتوبیولوژی، دانشکده دامپزشکی، دانشگاه آزاد اسلامی، واحد تبریز، تبریز، ایران.  
۳- گروه دامپزشکی، دانشگاه آزاد اسلامی، واحد شبستر، شبستر، ایران.  
۴- گروه دامپزشکی، دانشکده دامپزشکی، دانشگاه آزاد اسلامی، واحد تبریز، تبریز، ایران.

\* نویسنده مسئول: تبریز، ضلع شرقی اتوبان پاسداران، دانشگاه آزاد اسلامی واحد تبریز، دانشکده دامپزشکی، گروه علوم درمانگاهی، بخش جراحی و رادیولوژی  
تلفن: ۰۴۱۱-۶۳۲۲۷۴  
E-mail: gh\_mousavi@iaut.ac.ir

**زمینه و هدف:** ترمیم استخوان، یکی از مسایل چالش برانگیز جراحان از زمان‌های دور بوده است. داروهای استاتینی به عنوان پایین آورنده کلسترول خون دارای اثرات مفید در ترمیم استخوان می‌باشند. هدف این مطالعه ارزیابی تاثیر اتورواستاتین بر روند استخوان‌سازی در نقیصه تجربی ایجاد شده در استخوان متراکم فمور موش صحرائی می‌باشد. **روش بررسی:** این مطالعه تجربی آزمایشگاهی بر روی ۳۰ سر موش صحرائی نر نژاد SD انجام شد. موش‌ها به صورت تصادفی به سه گروه (آزمایش و شاهد) تقسیم شدند. پس از القای بیهوشی، سوراخی به قطر دو میلی‌متر در عرض استخوان ران ایجاد شد. گروه شاهد یک میلی‌لیتر سرم فیزیولوژی و گروه‌های آزمایش یک و دو به ترتیب ۱۰ و ۲۰ میلی‌گرم به ازای کیلوگرم اتورواستاتین به صورت خوراکی دریافت نمودند. ۴۵ روز بعد، موش‌ها آسان کشی شده و مقاطع هیستوپاتولوژیک از محل نقیصه تهیه و مورد ارزیابی هیستوپاتولوژی و هیستومورفومتری قرار گرفت. **یافته‌ها:** در گروه شاهد محل نقیصه توسط استخوان نابالغ به همراه فضاهایی از مغز استخوان پر شده بود و استخوان‌سازی ضعیفی در محل نقیصه قابل مشاهده بود. در گروه‌های آزمایش، مقادیر فراوان استئوبلاست به همراه تعداد زیادی تراکول‌های استخوانی جوان قابل مشاهده بود که سازمان یافته به نظر می‌رسیدند. نتایج ارزیابی هیستومورفومتری نشان داد که اتورواستاتین دارای تاثیر معنی‌داری در التیام استخوان در گروه‌های مورد آزمایش دوم و سوم نسبت به گروه شاهد می‌باشد ( $P < 0.001$ )، ارزیابی نتایج به دست آمده نشان می‌دهد که اتورواستاتین با دوز بالا در گروه سوم دارای تاثیر معنی‌داری نسبت به گروه دوم می‌باشد ( $P < 0.001$ ). **نتیجه‌گیری:** نتایج نشان می‌دهد که اتورواستاتین قادر به تحریک استخوان‌سازی در موش صحرائی می‌باشد.

**کلمات کلیدی:** اتورواستاتین، التیام استخوان، موش صحرائی، هیستوپاتولوژی، هیستومورفومتری.

### مقدمه

آزمایش، تاثیر عامل زمان را در ترمیم شکستگی استخوان تایید کردند، به این صورت که هر چه التیام سریع‌تر شکل بگیرد، نقیصه استخوانی از قوام و استحکام بیش‌تری برخوردار خواهد بود و احتمال بروز عدم جوش خوردگی یا جوش خوردگی با تاخیر کم‌تر شده و نیز بروز عفونت و عدم موفقیت در جراحی ارتوپدی کم‌تر خواهد شد.<sup>۱-۳</sup> حال این سوال پیش می‌آید که آیا می‌توان از دارو یا داروهایی استفاده کرد که زمان التیام را کاهش دهد؟ اتورواستاتین (Atorvastatin) یک داروی استاتینی و تنظیم‌کننده چربی خون با عملکرد روی چربی‌های پلاسماست. داروهای استاتینی مهارکننده‌های رقابتی آنزیم

با وجود پیشرفت‌های فراوانی که در جراحی استخوان ایجاد شده است، ولی التیام استخوان (Bone healing) ناشی از تروما یا عوامل دیگری نظیر تومورهای استخوانی یک مسئله چالش برانگیز در جراحی‌های ارتوپدی می‌باشد. تحقیقات انجام گرفته روی ترمیم شکستگی‌های استخوانی، بیان‌گر این موضوع است که عامل زمان در روند بهبودی موثر می‌باشد. این نتیجه، حاصل انجام آزمایشات خواص مکانیکی و رادیوگرافی ناحیه شکستگی بوده که هر دو نوع

بالغ نژاد (SD) Sprague-Dawley با وزن تقریبی ۳۰۰-۲۵۰ گرم و سن ۱۰ هفته در سال ۱۳۸۹ در مرکز تحقیقات دانشکده دامپزشکی دانشگاه آزاد اسلامی تبریز انجام گرفت. موش‌ها از مرکز پرورش حیوانات آزمایشگاهی دانشکده دامپزشکی دانشگاه آزاد اسلامی تبریز تهیه گردیدند و پس از انتقال به بخش جراحی به منظور پرهیز از استرس و سازگار شدن با محیط هیچ‌گونه آزمایشی به مدت یک هفته روی آن‌ها صورت نگرفت. موش‌ها در درجه حرارت  $23 \pm 2^{\circ}C$  و رطوبت نسبی هفتاد درصد و چرخه روشنایی- تاریکی ۱۲ ساعت و در قفس‌های جداگانه نگهداری شدند. تغذیه با استفاده از پلت آماده مخصوص حیوانات آزمایشگاهی صورت گرفته و آب نیز به طور آزاد در اختیار حیوانات قرار گرفت. موش‌ها به صورت تصادفی به سه گروه برابر با ۱۰ سر موش در هر گروه تقسیم شدند. پروتکل این مطالعه مطابق اصول اخلاقی مورد تایید کمیته‌های بین‌المللی حمایت از حقوق حیوانات آزمایشگاهی طراحی شده است.

به منظور ایجاد بیهوشی از کتامین (Ketamine 10%, Alfasan, Woerden-Holland) به میزان ۵۰ mg/kg و زایلازین (Xylazin 2%, Alfasan, Woerden-Holland) به میزان ۵ mg/kg به صورت داخل صفاقی استفاده شد. پس از ایجاد بیهوشی، ناحیه ستیغ لگنی تا مفصل زانوی اندام حرکتی خلفی چپ به صورت معمول آماده جراحی گردید. برشی به طول سه سانتی‌متر روی پوست بخش جانبی اندام خلفی چپ به موازات استخوان فمور ایجاد شد. فاشیا و بافت‌های همبندی زیر جلدی به صورت کُنندکاری جدا و سپس عضلات از محل اتصال آن‌ها به همدیگر باز گردید و استخوان فمور در معرض دید قرار گرفت. با استفاده از مته دندان‌پزشکی و حداکثر سرعت چرخش ۶۰۰۰ دور در دقیقه سوراخی به قطر دو میلی‌متر در عرض استخوان فمور تا رسیدن به کانال مدولاری ایجاد شد. با اطمینان از نحوه انجام جراحی، موضع با نرمال سالین شستشو داده شد. نقیصه ایجاد شده به صورت خالی رها شده و عضلات ناحیه با استفاده از نخ بخیه قابل جذب سنتتیک پلی‌گلی‌کولات ۴-۰ (Supa, Co, Iran) ایران به صورت ساده سرتاسری بخیه زده شد. پوست محل برش نیز توسط نخ بخیه سیلک سه صفر ساخت کارخانه سوپا به صورت تکی ساده بخیه گردید. بعد از به هوش آمدن کامل، حیوانات به قفس‌های مخصوص خود انتقال داده شدند و در اختیارشان آب و غذا قرار گرفت. جهت جلوگیری از عفونت‌های احتمالی روزانه ۴۰۰۰۰ واحد

Hydroxymethyl Glutaryl CoA Reductase (HMG-CoA reductase) هستند. امروزه این داروها کاربرد وسیعی در درمان بیماری‌های قلبی عروقی دارند.<sup>۴</sup> مطالعات انجام شده روی ترکیبات استاتینی نشان‌دهنده تاثیر این ترکیبات بر استخوان می‌باشد. افزایش استخوان‌سازی و جلوگیری از بازجذب استخوانی توسط ترکیبات استاتین نشان داده شده است.<sup>۵</sup> ترکیبات استاتینی دارای اثرات ضدالتهابی بوده و این اثر را با کاهش اینترلوکین-۶ و اینترلوکین-۸ اعمال می‌نمایند.<sup>۷</sup> اولین بار Mundy در یک مطالعه تجربی گزارش کرد که استاتین‌ها تاثیر مثبتی در حجم استخوان دارند. در این مطالعه حجم استخوان تراکولار در نمونه‌های رت‌هایی که تخمدان آن‌ها برداشته شده و روزانه به مدت ۳۵ روز سیمواستاتین با دوز پنج تا ۱۰ میلی‌گرم دریافت کردند، افزایش یافته بود.<sup>۵</sup> مطالعات زیادی برای اثبات تاثیر تقویتی استخوان در کاربرد موضعی استاتین‌ها در نمونه‌های حیوانی انجام شده است. در این زمینه تاثیر سیمواستاتین، یکی دیگر از داروهای استاتینی، در افزایش حجم بافت استخوان، سرعت شکل‌گیری استخوان و استحکام بافت اسفنجی استخوان ثابت گردیده است.<sup>۸</sup> در زمینه ترکیبات استاتین و متابولیسم استخوان، چند مکانیسم مورد توجه می‌باشد. این ترکیبات با افزایش فعالیت استئوبلاست که توسط BMP-2 اعمال می‌شود سبب تحریک استخوان‌سازی می‌شوند. اثر دیگر استاتین‌ها مهار آنزیم هیدروکسی‌متیل‌گلو‌تاریل‌کوآنزیم-آ ردوکتاز و جلوگیری از سنتز مولونات است که سبب اختلال فعالیت استئوکلاست‌ها و افزایش آپوپتوزیس آن‌ها می‌گردد و سرانجام از افزایش بازجذب استخوانی جلوگیری می‌کند.<sup>۹</sup> سومین تاثیر ترکیبات استاتین اثر ضد التهابی آن‌ها می‌باشد که در هنگام شکل‌گیری نقیصه استخوانی در استخوان درگیر و بافت‌های مجاور التهاب شدیدی ایجاد می‌شود که این اثر استاتین‌ها نیز می‌تواند به ترمیم استخوان کمک نماید.<sup>۱۰</sup> هدف این مطالعه ارزیابی تاثیر آتورواستاتین در التیام نقیصه ایجاد شده در استخوان متراکم فمور در مدل حیوانی موش صحرایی می‌باشد که به صورت ارزیابی هیستوپاتولوژی و هیستومورفومتری انجام شده است.

## روش بررسی

این مطالعه تجربی آزمایشگاهی روی ۳۰ سر موش صحرایی نر

گردید. به منظور تعیین مقادیر نرمال استخوان لاملار، استخوان تیغه‌ای و مغز استخوان، قطعه استخوانی سالم اندام حرکتی مقابل نیز جدا و مورد ارزیابی هیستومورفومتری قرار گرفت.

با توجه به نتایج آزمون همگونی واریانس‌ها و آزمون توزیع نرمال داده‌ها (Kolmogorov-Smirnov) داده‌های به دست آمده کمی، به صورت میانگین و انحراف استاندارد ارایه و اختلاف معنی‌دار بین گروه‌ها توسط آزمون آماری آنالیز واریانس یک طرفه (ANOVA) و آزمون تعقیبی توکی (Tukey) و  $\alpha=0/05$ ، در سطح معنی‌داری  $P<0/05$  توسط بسته نرم‌افزاری SPSS ویراست ۱۸ برآورد گردید.

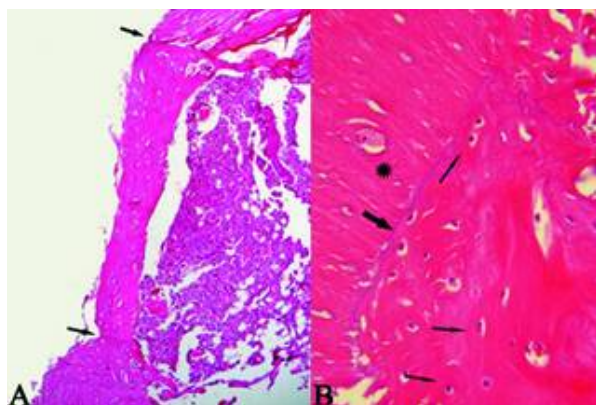
### یافته‌ها

یافته‌های هیستوپاتولوژی: ارزیابی جایگاه ترمیم در موش‌های گروه شاهد ۴۵ روز پس از جراحی نشان داد که نقیصه ایجاد شده در قسمت میانی دیافیز استخوان فمور توسط اسپیکول‌های استخوان نابالغ پر شده است و مابین استخوان‌های تازه تشکیل فضاها و وسیعی از مغز استخوان وجود دارد. استخوان تازه تشکیل نابالغ در محل اتصال آن با استخوان قدیمی، توسط استخوان تیغه‌ای اولیه در حال جایگزینی می‌باشد (شکل ۱). در موش‌های گروه دوم (تیمار با آتورواستاتین  $10\text{ mg/kg}$ ) لایه باریکی از استخوان نابالغ نقیصه ایجاد شده را مسدود کرده است و استخوان متراکم اولیه در حال شکل‌گیری می‌باشد و فضاها و فضاها و مابین استخوان نابالغ متراکم‌تر شده‌اند. فضاها و مغز استخوانی مابین تیغه‌های نابالغ و متراکم اولیه تازه تشکیل هم‌چنان باقی بوده، بافت استخوان تازه تشکیل از تراکم به نسبت بیش‌تری در مقایسه با گروه شاهد برخوردار می‌باشد (شکل ۲). در موش‌های گروه سوم (تیمار با آتورواستاتین  $20\text{ mg/kg}$ ) نقیصه استخوانی تقریباً به صورت کامل با استخوان تازه تشکیل پر شده است و نسبت به گروه ۱۰ میلی‌گرم استخوان شکل گرفته متراکم‌تر و سازمان یافته‌تر می‌باشد و فضاها و مابین استخوان تازه تشکیل به هم فشرده شده و تقریباً از بین رفته است. در نمای نزدیک‌تر از میزان استخوان‌های نابالغ (تراپکول‌های نامنظم) کاسته شده است و قسمت اعظم نقیصه استخوانی توسط استخوان لاملار با ایجاد و توسعه سیستم هاورس به شکل استخوان متراکم کورتیکال پر شده است و افزایش قابل توجهی در تشکیل

پنی‌سیلین G (Jaber-ebn-Hayan Co, Iran)  $5\text{ mg}$  جنتامایسین (Alborz daru, Co, Iran) به ازای هر کیلوگرم وزن بدن به صورت عضلانی به مدت پنج روز تزریق شد. پس از ایجاد نقیصه استخوانی به گروه اول که به عنوان گروه شاهد در نظر گرفته شد، یک میلی‌لیتر سرم فیزیولوژی به طور روزانه و به مدت ۴۵ روز به صورت خوراکی توسط سوند مری خورانده شد. هم‌چنین به موش‌های گروه‌های دوم و سوم نیز پس از ایجاد نقیصه استخوانی، به ترتیب ۱۰ و ۲۰ میلی‌گرم به ازای هر کیلوگرم وزن بدن داروی آتورواستاتین (قرص آتورواستاتین ۲۰ میلی‌گرمی، ساخت شرکت داروسازی Sobhan دارو) که در یک میلی‌لیتر سرم فیزیولوژی تهیه شده بود، به طور روزانه و در یک ساعت معین، به مدت ۴۵ روز توسط سوند مری خورانده شد.<sup>۱۱</sup> کلیه مراحل آمایش (شامل تیمار، نمونه‌برداری و ارزیابی هیستوپاتولوژی) به صورت دوسو بی‌خبر شد.

ارزیابی هیستوپاتولوژی: به منظور ارزیابی هیستوپاتولوژی در روز ۴۶ پس از جراحی، موش‌ها ابتدا توسط اتر بیهوش شده، سپس با تزریق دوز بالای (۲۰ mg/kg) تیوپنتال سدیم (Thiopental Sodium, Trittau, Germany) به صورت داخل صفاقی آسان‌کشی شدند. سپس برش در پوست ایجاد شده، فاسیا و عضلات از روی کالوس استخوانی کنار زده شد. استخوان فمور جدا و در محلول فرمالین بافر ۱۰ درصد قرار داده شد. پس از پایدار شدن نمونه‌ها، کلسیم‌گیری از بافت استخوان توسط محلول اسیدنیتریک ۱۰ درصد انجام گردید. از هر نمونه برش‌های پی‌درپی به قطر پنج میکرومتر از محل نقیصه استخوانی تهیه شد. لام‌های تهیه شده به روش هماتوکسیلین اتوزین رنگ‌آمیزی گردید و با استفاده از میکروسکوپ نوری ساخت شرکت نیکون مدل (ECLIPSE E200, Japan) مورد مطالعه هیستوپاتولوژی قرار گرفت.

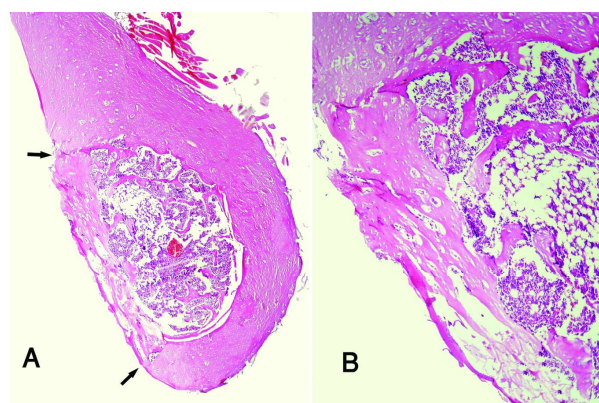
ارزیابی هیستومورفومتری: برای ارزیابی هیستومورفومتری توسط اندازه‌گیری خطی از طریق خطوط مشبک متقاطع و توسط یک عدسی چشمی مشبک، حاوی ۱۰۰ خانه مربعی، با تعیین درصدی از نقیصه استخوانی که توسط (۱ مغز استخوان، ۲) استخوان نابالغ و (۳) استخوان لاملار اشغال شده بود، صورت پذیرفت.<sup>۱۲</sup> اجزای بافتی مذکور با بزرگ‌نمایی  $\times 40$  و نشان‌گر ماوس، تعیین و مورد سنجش قرار گرفتند. مغز استخوان با سلول‌های چربی فراوان و بافت همبند با حضور تعداد فراوانی از فیبروبلاست‌ها و رشته‌های کلاژن مشخص



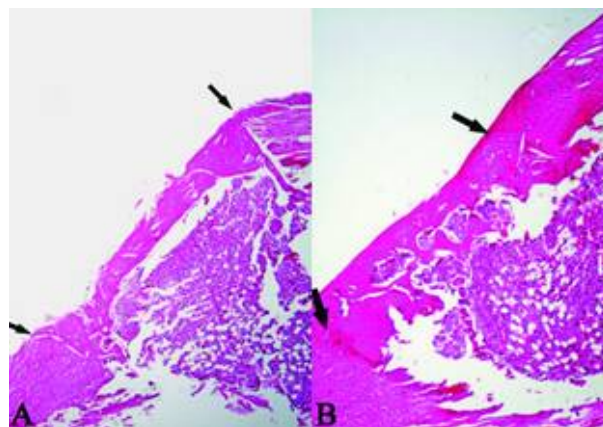
شکل- ۳: نمای ریزینی از جایگاه ترمیم نقیصه ایجاد شده در استخوان متراکم فمور یک موش صحرایی از گروه تیمار با دوز  $20 \text{ mg/kg}$ . A- نقیصه استخوانی تقریباً به‌طور کامل توسط استخوان تازه تشکیل پر شده است (فضای بین دو پیکان). فضاهای مغز استخوانی مابین تیغه‌های استخوانی متراکم اولیه به شدت کاهش یافته و مقدار استخوان تازه تشکیل نسبت به گروه تیمار با دوز  $10$  میلی‌گرم بیشتر می‌باشد. افزایش قابل توجهی در تشکیل استخوان نوبنیاد مشاهده می‌شود. پیوستگی بین استخوان تازه تشکیل و استخوان قدیمی همچنان برقرار می‌باشد (محل پیکان) (هماتوکسیلین- ائوزین، بزرگ‌نمایی  $\times 250$ ). B- استخوان تازه تشکیل با استخوان قدیمی (ستاره) پیوسته و مداوم بوده و افزایش قابل توجهی در ریمودلینگ بافت استخوانی تازه تشکیل و توسعه سیستم‌های هاورسی (پیکان‌های نازک) در این نمونه مشخص می‌باشد. سطح مشترک مشخصی (پیکان ضخیم) بین استخوان تازه تشکیل متراکم و استخوان قدیمی قابل مشاهده می‌باشد (هماتوکسیلین- ائوزین، بزرگ‌نمایی  $\times 400$ ).

استخوان نوبنیاد مشاهده می‌شود. پیوستگی مابین استخوان تازه تشکیل و استخوان قدیمی به‌وجود آمده است (شکل ۳).

یافته‌های هیستومورفومتری: ارزیابی نتایج هیستومورفومتری به دست آمده، نشان‌دهنده آن است که مقادیر استخوان لاملار شکل گرفته در گروه‌های آزمایش دوم و سوم به‌طور معنی‌داری بیش‌تر از گروه شاهد و کم‌تر از استخوان سالم می‌باشد ( $P < 0.0001$ ). بیش‌ترین مقدار استخوان لاملار شکل گرفته بین گروه‌های مورد مطالعه، در گروه آزمایش سوم (آتورواستاتین با دوز بالا) می‌باشد. مقدار استخوان نابالغ و مغز استخوان در گروه شاهد به‌طور معنی‌داری بیش‌تر از گروه‌های آزمایش دوم و سوم می‌باشد ( $P < 0.0001$ ). در مقایسه دو به دو مابین گروه‌های مورد مطالعه از لحاظ میزان تشکیل استخوان لاملار تفاوت معنی‌داری بین گروه آتورواستاتین با دوز پایین و گروه شاهد وجود دارد همچنین مابین گروه آتورواستاتین با دوز بالا و گروه شاهد نیز تفاوت معنی‌دار می‌باشد ( $P < 0.0001$ ) و نیز تفاوت



شکل- ۱: نمای ریزینی از جایگاه ترمیم نقیصه ایجاد شده در استخوان متراکم فمور یک موش صحرایی گروه شاهد. A- به اسپیکول‌های استخوان نابالغ تازه تشکیل و فضاهای وسیع مغز استخوانی مابین آن‌ها که قسمت اعظم نقیصه (فضای بین دو پیکان) را پر کرده توجه فرمایید. (هماتوکسیلین- ائوزین، بزرگ‌نمایی  $\times 100$ ). B- استخوان نابالغ قسمت اعظم نسج ترمیمی را در محل نقیصه به خود اختصاص داده است. استخوان نابالغ تازه تشکیل در محل ارتفاق با استخوان قدیمی مجاور نقیصه، در حال جایگزینی با استخوان تیغه‌ای اولیه می‌باشد (هماتوکسیلین- ائوزین، بزرگ‌نمایی  $\times 400$ ).



شکل- ۲: نمای ریزینی از جایگاه ترمیم نقیصه ایجاد شده در استخوان متراکم فمور یک موش صحرایی از گروه تیمار با دوز  $10 \text{ mg/kg}$ .

A- توده باریکی مشتمل از استخوان نابالغ و استخوان متراکم اولیه تازه تشکیل، فضای نقیصه (فضای بین دوپیکان) را تا حدودی اشغال نموده و نقیصه را مسدود نموده است (هماتوکسیلین- ائوزین، بزرگ‌نمایی  $\times 250$ ). B- فضاهای مغز استخوانی مابین تیغه‌های نابالغ و متراکم اولیه تازه تشکیل همچنان باقی بوده، لکن بافت استخوان تازه تشکیل از تراکم نسبتاً بیش‌تری نسبت به گروه شاهد برخوردار می‌باشد (هماتوکسیلین- ائوزین، بزرگ‌نمایی  $\times 400$ ).

جدول ۱: مقایسه میانگین و انحراف استاندارد اجزای بافت استخوان جایگاه ترمیم بین گروه‌های مورد مطالعه (تعداد موش‌های مورد مطالعه هیستومورفومتری در هر گروه ۱۰ سر می‌باشد).

اجزای بافت استخوان	استخوان سالم	گروه اول (شاهد)	گروه دوم (آتورواستاتین ۱۰ mg/kg)	گروه سوم (آتورواستاتین ۲۰ mg/kg)
استخوان لاملار	۹۵/۱۰±۱/۵۹ <sup>a</sup>	۱۳/۱۰±۲/۰۲ <sup>b</sup>	۴۲/۳۰±۱/۴۱ <sup>c</sup>	۵۵/۹۰±۲/۵۵ <sup>d</sup>
استخوان نابالغ	۴/۲۰±۱/۳۱ <sup>a</sup>	۳۷/۲۰±۲/۲۵ <sup>b</sup>	۲۹/۲۰±۱/۲۲ <sup>c</sup>	۲۱/۳۰±۱/۴۱ <sup>d</sup>
مغز استخوان	۰/۸۰±۰/۶۳ <sup>a</sup>	۴۹/۷۰±۲/۸۶ <sup>b</sup>	۲۸/۶۰±۱/۱۷ <sup>c</sup>	۲۲/۸۰±۱/۳۱ <sup>d</sup>

a b c حروف غیر مشابه نشان‌دهنده معنی‌دار بودن اختلاف در هر ردیف می‌باشد. مقادیر استخوان لاملار شکل گرفته در گروه‌های آزمایش دوم و سوم بیش‌تر از گروه شاهد ( $P < 0.001$ ). تفاوت معنی‌داری بین دو گروه آتورواستاتین با دوز بالا و پایین از لحاظ میزان تشکیل استخوان لاملار مشاهده می‌شود ( $P < 0.001$ ).

تشکیل شده بودند. در گروه تیمار با آتورواستاتین با دوز ۱۰ mg/kg تنها لایه نازکی از استخوان نابالغ و متراکم اولیه نقیصه استخوانی را پر کرده بود، این در حالی است که با افزایش دوز دارو به ۲۰ mg نقیصه استخوانی به صورت تقریباً کامل با استخوان جدید متراکم شده و سازمان یافته مسدود گردیده بود لایه‌های استخوانی به هم فشرده‌تر گشته و سیستم هاورس در حال شکل‌گیری بود و مقادیر مختلفی از استخوان دیده می‌شد که ناحیه ترمیم را پر کرده بود. به طوری که پس از گذشت ۴۵ روز مقادیری از تراکول‌های استخوانی نسبتاً بالغ و منظم و در حال تبدیل شدن به استخوان از نوع لاملار ناحیه ترمیم را پر کرده بود که نتایج به‌دست آمده از مطالعات قبلی را مورد تایید قرار می‌دهد و به تاثیر مثبت آتورواستاتین در روند استخوان‌سازی دلالت می‌نماید. مقایسه کیفی نتایج بین دو گروه نشان‌دهنده تاثیر مثبت آتورواستاتین با دوز بالا نسبت به آتورواستاتین با دوز پایین می‌باشد و به نظر می‌رسد که تاثیر این دارو وابسته به دوز می‌باشد. ارزیابی نتایج هیستومورفومتری نیز نشان می‌دهد که قسمت اعظم نقیصه در گروه شاهد توسط استخوان نابالغ و فضاهای وسیع مغز استخوان مابین آن پر شده است. استخوان نابالغ و فضای مغز استخوان به‌طور معنی‌داری بیش‌تر از گروه‌های آزمایش دوم و سوم می‌باشد، این در حالی است که در گروه‌های آزمایش دوم و سوم مقدار استخوان لاملار به‌طور معنی‌داری بیش‌تر از گروه شاهد است. مقایسه بین دو گروه دریافت‌کننده آتورواستاتین با دوز بالا و پایین نشان می‌دهد که با افزایش دوز دارو، بر مقدار استخوان لاملار نیز به‌طور معنی‌داری افزوده شده است که نشان‌دهنده استخوان‌سازی فعال نسبت به

معنی‌داری بین دو گروه آتورواستاتین با دوز بالا و پایین از لحاظ میزان تشکیل استخوان لاملار مشاهده می‌شود ( $P < 0.001$ ). نتایج ارزیابی هیستومورفومتری ترمیم و مقایسه آن مابین گروه‌های مورد آزمایش، در جدول ۱ ارایه گردیده است.

## بحث

در بررسی حاضر، نتایج ریزینی ساختار ترمیم حکایت از استخوان‌سازی داخل غشایی در نقیصه ایجاد شده در استخوان متراکم ران موش‌های صحرایی دارد. در این مطالعه تجربی به دلیل آن‌که کانال ایجاد شده دارای قطر محدودی بود، التیام تنها با فعال شدن سلول‌های استئوپروژنیوژندوستی که قابلیت تبدیل شدن به استئوبلاست‌ها را دارند، صورت گرفته است. با شکل‌گیری استخوان نامنظم و نابالغ و با گذشت زمان تغییراتی در اسپیکول‌های استخوان نابالغ پدید آمده و با منظم شدن رشته‌های کلاژن در آن‌ها به استخوان‌های منظم بالغ تبدیل شده بودند مسلم است که به این نوع استخوان‌سازی، درون غشایی اطلاق می‌گردد.<sup>۱۳،۱۴</sup> در گروه شاهد که پس از ایجاد نقیصه استخوانی درمان دارویی انجام نشده بود، تبدیل بافت همبندی به استخوان و شکل‌گیری التیام از وسعت و کیفیت بالایی برخوردار نبود و پس از گذشت ۴۵ روز تنها لایه نازکی از استخوان نابالغ که فضاهای وسیعی از مغز استخوان در بین آن دیده می‌شد تشکیل شده بود. چنان‌چه از نتایج هیستوپاتولوژی بر می‌آید در گروه‌های تیمار با آتورواستاتین بعد از گذشت ۴۵ روز از جراحی تیغه‌های استخوانی سازمان یافته و منظم‌تر نسبت به گروه شاهد



استفاده شود ( $1\text{ mg/kg/day}$ ) تشکیل استخوان کاهش می‌یابد.<sup>۲۰</sup> در مطالعه Kawane مشخص شده است که دانسیته استخوان در موش‌های صحرایی که رحم و تخمدان‌های آن‌ها برداشته شده بود، متعاقب تیمار با آتورواستاتین به طور معنی‌داری افزایش پیدا می‌کند.<sup>۲۲</sup> در رابطه با فارماکوکینتیک، محققان ملاحظه کرده‌اند که دوز  $10\text{ mg/kg/day}$  برای موش صحرایی معادل  $70\text{ mg/kg/day}$  برای انسان است. محاسبه‌ها این طور نشان داده‌اند که فرآیندهای متابولیک در جوندگان ۱۰ مرتبه نسبت به انسان سریع‌تر انجام می‌گیرد.<sup>۲۱</sup> پس از جذب گوارشی، ۹۵٪ استاتین در کبد متابولیزه می‌شود، تنها بخش کوچکی از آن از طریق کبد عبور می‌کند و به سلول‌های استخوان می‌رسد. بنابراین داروهای استاتینی که هم اکنون به‌طور تجاری در دسترس قرار می‌گیرند، کبد را هدف قرار می‌دهند و برای درمان افزایش کلسترول اختصاص یافتند نه سلول‌های استخوانی. موارد فوق طراحی استاتین‌های جدید را با هدف‌گیری سلول‌های استخوانی پیشنهاد می‌کند و برای تایید دوز مطلوب برای تاثیر درمانی، ایده‌آل نیاز به مطالعات زیادی می‌باشد. یافته‌های این مطالعه نشان می‌دهد آتورواستاتین سبب افزایش استخوان‌سازی شده و می‌تواند التیام نقیصه استخوانی را تسریع نماید. *سپاسگزاری:* این مقاله حاصل پایان‌نامه با عنوان "ارزیابی تاثیر آتورواستاتین در ترمیم نقیصه تجربی ایجاد شده در استخوان مترام فمور موش صحرایی" در مقطع دکترای دامپزشکی در سال ۱۳۸۸ می‌باشد و با حمایت دانشگاه آزاد اسلامی تبریز اجرا شده است.

گروه‌های دیگر می‌باشد، ولی با این حال مقدار استخوان لاملار از مقدار طبیعی آن در استخوان سالم کم‌تر می‌باشد. ارزیابی نتایج هیستوپاتولوژی و هیستومورفومتری به دست آمده در این تحقیق نشان‌دهنده آن است که داروی آتورواستاتین باعث تسریع روند استخوان‌سازی می‌شود. Mundy نشان داد که استاتین‌ها با افزایش BMP-2 باعث افزایش فعالیت استئوبلاست‌ها شده و از این طریق حجم استخوانی را افزایش می‌دهند.<sup>۵</sup> در مطالعه‌ای که توسط Wong انجام شده است، نشان می‌دهد که ترکیب کلاژن و استاتین یک ماده استئوپینداکتیو است و زمانی که در شکستگی‌های مجامه مورد استفاده قرار می‌گیرد با استخوان به راحتی پیوند می‌یابد و باعث تسریع در زمان التیام می‌گردد.<sup>۱۵</sup> در مطالعه دیگری که توسط Wong انجام شده است، استاتین محلول در آب نیز باعث افزایش BMP می‌گردد، به دنبال آن استئوبلاست‌ها و تحریک استخوان‌سازی افزایش می‌یابد.<sup>۱۶</sup> در مطالعه Majima تاثیر مثبت آتورواستاتین در افزایش حجم استخوانی در افراد هیپرکلسترولمی و تاثیر مثبت داروی آتورواستاتین بر ترمیم استخوان در مدت کوتاهی نشان داده شد.<sup>۱۷</sup> در ارزیابی بیمارانی که داروی خوراکی آتورواستاتین را به منظور درمان افزایش کلسترول خون دریافت کرده بودند، افزایش کمی در تراکم مواد معدنی استخوان نشان داده شد و خطر شکستگی لگن را کاهش داد.<sup>۱۸،۱۹</sup> تست‌های حیوانی نشان داده‌اند که دوز بالای سیمواستاتین ( $20\text{ mg/kg/day}$ ) یکی دیگر از داروهای استاتینی، تشکیل استخوان را افزایش و بازجذب آن را کاهش می‌دهد و هنگامی که با دوز کم

## References

1. Blokhuis TJ, den Boer FC, Bramer JA, van Lingen A, Roos JC, Bakker FC, et al. Evaluation of strength of healing fractures with dual energy Xray absorptiometry. *Clin Orthop Relat Res* 2000;(380):260-8.
2. Hara Y, Nakamura T, Fukuda H, Harada Y, Nezu Y, Tagawa M. Changes of biomechanical characteristics of the bone in experimental tibial osteotomy model in the dog. *J Vet Med Sci* 2003;65(1):103-7.
3. Kim JC, Crawford Downs J, Aзуоla ME, Devon Graham H 3rd. Time scale for periosteal reattachment after brow lift. *Laryngoscope* 2004;114(1):50-5.
4. Law MR, Wald NJ, Rudnicka AR. Quantifying effect of statins on low density lipoprotein cholesterol, ischaemic heart disease, and stroke: systematic review and meta-analysis. *BMJ* 2003;326(7404):1423.
5. Mundy G, Garrett R, Harris S, Chan J, Chen D, Rossini G, et al. Stimulation of bone formation in vitro and in rodents by statins. *Science* 1999;286(5446):1946-9.
6. Fernández-Tresguerres-Hernández-Gil I, Alobera Gracia MA, del Canto Pingarrón M, Blanco Jerez L. Physiological bases of bone regeneration I. Histology and physiology of bone tissue. *Med Oral Patol Oral Cir Bucal* 2006;11:E47-51.
7. Sakoda K, Yamamoto M, Negishi Y, Liao JK, Node K, Izumi Y. Simvastatin decreases IL-6 and IL-8 production in epithelial cells. *J Dent Res* 2006;85(6):520-3.
8. Takenaka M, Hirade K, Tanabe K, Akamatsu S, Dohi S, Matsuno H, et al. Simvastatin stimulates VEGF release via p44/p42 MAP kinase in vascular smooth muscle cells. *Biochem Biophys Res Commun* 2003;301(1):198-203.
9. Liao JK. Isoprenoids as mediators of the biological effects of statins. *J Clin Invest* 2002;110(3):285-8.
10. Steinberg D. Hypercholesterolemia and inflammation in atherogenesis: two sides of the same coin. *Mol Nutr Food Res* 2005;49(11):995-8.
11. Chang B, Yang J, Li H, Lu S, Chen L, Fang P. Effects of atorvastatin on bone metabolism and bone mineral density in Wistar rats. *Pharmazie* 2011;66(7):535-7.

12. Carmagnola D, Berglundh T, Lindhe J. The effect of a fibrin glue on the integration of Bio-Oss with bone tissue. A experimental study in labrador dogs. *J Clin Periodontol* 2002;29(5):377-83.
13. Liacouras PC, Owen JR, Jiranek WA, Wayne JS. Effect of pigmentation on the mechanical and polymerization characteristics of bone cement. *J Arthroplasty* 2006;21(4):606-11.
14. Link DP, van den Dolder J, Jurgens WJ, Wolke JG, Jansen JA. Mechanical evaluation of implanted calcium phosphate cement incorporated with PLGA microparticles. *Biomaterials* 2006;27(28):4941-7.
15. Wong RW, Rabie AB. Statin collagen grafts used to repair defects in the parietal bone of rabbits. *Br J Oral Maxillofac Surg* 2003;41(4):244-8.
16. Wong RW, Rabie AB. Histologic and ultrastructural study on statin graft in rabbit skulls. *J Oral Maxillofac Surg* 2005;63(10):1515-21.
17. Majima T, Komatsu Y, Fukao A, Ninomiya K, Matsumura T, Nakao K. Short-term effects of atorvastatin on bone turnover in male patients with hypercholesterolemia. *Endocr J* 2007;54(1):145-51.
18. Cauley JA, Jackson R, Pettinger M, LaCroix AZ, Bauer DC, Chen Z, et al. Statin use and bone mineral density (BMD) in older women: the women's health initiative observational study (WHI-OS). *J Bone Miner Res* 2000;15(S1):S155.
19. Watanabe S, Fukumoto S, Takeuchi Y, Nakano T, Fujita T. Effect of one year treatment with statins on bone mass and metabolism. *J Bone Miner Res* 2000;15(S1):S194.
20. Maritz FJ, Conradie MM, Hulley PA, Gopal R, Hough S. Effect of statins on bone mineral density and bone histomorphometry in rodents. *Arterioscler Thromb Vasc Biol* 2001;21(10):1636-41.
21. Wang JW, Xu SW, Yang DS, Lv RK. Locally applied simvastatin promotes fracture healing in ovariectomized rat. *Osteoporos Int* 2007;18(12):1641-50.
22. Kawane T, Terashima S, Kurahashi I, Yanagawa T, Yoshida H, Horiuchi N. Atorvastatin enhances bone density in ovariectomized rats given 17beta-estradiol or human parathyroid hormone(1-34). *Endocrine* 2004;24(2):121-9.

## Histopathological and histomorphometrical effects of atorvastatin on experimental femoral cortical bone defect healing in rats

Received: September 09, 2011 Accepted: February 04, 2012

### Abstract

Ghafour Mousavi Ph.D.<sup>1\*</sup>  
Daryoush Mohajeri Ph.D.<sup>2</sup>  
Ali Rezaie Ph.D.<sup>1</sup>  
Muhammadreza Valilu Ph.D.<sup>3</sup>  
Arman Alimohamadi D.V.M.<sup>4</sup>

1- Veterinary Surgery Section,  
Department of Clinical Science,  
Faculty of Veterinary Medicine,  
Tabriz Branch, Islamic Azad  
University, Tabriz, Iran.

2- Pathology Section, Department  
of Pathobiology, Faculty of  
Veterinary Medicine, Tabriz  
Branch, Islamic Azad University,  
Tabriz, Iran.

3- Department of Veterinary  
Medicine, Shabestar Branch,  
Islamic Azad University, Shabestar,  
Iran.

4- Graduate of Veterinary  
Medicine, Faculty of Veterinary  
Medicine, Tabriz Branch, Islamic  
Azad University, Tabriz, Iran.

**Background:** Bone remodeling has always been the goal of surgeons for a long time. Recently, it was shown that statins that are commonly prescribed for lowering cholesterol also have beneficial effects on bone healing. Therefore, the present study was undertaken to evaluate the probable effects of atorvastatin on osteogenesis in the rat femur.

**Methods:** This experimental study was conducted on 30 male Sprague-Dawley (SD) rats. The animals were divided randomly into one control and two experiment groups. After induction of anesthesia, a hole of 2 mm in diameter was made in femur width. The control group received physiological serum but the experiment groups one and two, respectively, received 10 and 20 mg/kg/PO of atorvastatin on daily basis. After euthanizing the rats, histopathological and histomorphometrical evaluations of the bones were performed 45 days after the intervention.

**Results:** In the control group, the defects seemed to be filled with woven bone and bone marrow, depictive of a poor osteogenic activity. In the experiment groups, many osteoblast groupings and young bone trabeculae had been formed and bone trabeculae were more organized. Histomorphometric results, showed that atorvastatin had significantly promoted bone healing in the experiment groups compared with the controls ( $P < 0.001$ ). Moreover, the analysis showed that atorvastatin had more significant effects in group three receiving high doses of the medication in comparison with group two ( $P < 0.001$ ).

**Conclusion:** The findings of this study showed that atorvastatin is capable of stimulating osteogenesis in rats.

**Keywords:** Atorvastatin, bone healing, histomorphometry, histopathology, rat.

\* Corresponding author: Department of Clinical Science, Faculty of Veterinary Medicine, Tabriz Branch, Islamic Azad University, East side of Pasdaran highway, Tabriz, Iran.  
Tel: +98- 411- 6372274  
E-mail: gh\_mousavi@iaut.ac.ir