

آینده نگری تصویر برداری از تومورها با استفاده  
از آنتی بادی مونوکلونال نشاندار شده توسط مواد رادیواکتیو

دکتر سینا ایزدیار\* - دکتر محسن ساغری\*

مقدمه

روشهای فوق الذکر به حد ثابت<sup>۶</sup> رسیده است. (۱) لذا پیدایش کردن روشهای اختصاصی در جهت آشکارسازی<sup>۷</sup> و تشخیص سرطان ها که از حساسیت بالایی برخوردار باشد، ضروری بنظر می رسد. یکی از روشهای نوین استفاده از علم ایمونولوژی<sup>۸</sup> است که در این روش، نه تنها در جهت تشخیص بلکه در درمان سرطانها نیز استفاده می شود و با بکارگیری از آنتی بادیهای نشاندار شده توسط مواد رادیواکتیو علیه آنتی ژن تومور صورت می گیرد.

تعریف رادیوایمونودیتگشن<sup>۹</sup>:

عبارت است از آشکارسازی محل مورد نظر با استفاده از آنتی بادی نشاندار شده توسط مواد رادیواکتیو بر علیه آنتی ژن های آن مکان. اساس کار بر پایه واکنش بین آنتی بادی نشاندار شده و آنتی ژن مورد نظر که معمولا "مربوط به تومور است می باشد.

برای اولین بار، در سال ۱۹۵۸، Pressmon

همه مراکز و سازمان های پزشکی مبارزه با سرطان، بدین امر متفق القول هستند که تشخیص بموقع و حتی زود رس، رل مهمی در درمان سرطانها ایفا می کند. در طی چند سال اخیر، با پیشرفت تکنولوژی، تعداد زیادی وسایل و روشها از جمله Planar, Spect Nuclear Medicine با انواع رادیو داروها، آنژیوگرافی دیجیتال<sup>۱</sup>، اولتراسونوگرافی<sup>۲</sup>، سی تی اسکن<sup>۳</sup> و nmr<sup>۴</sup>، برای بهبود کیفیت تصویر برداری<sup>۵</sup> و تشخیص بیماریها از جمله سرطانها بوجود آمده است. اما با وجود امکانات فوق، متأسفانه در بعضی موارد، تشخیص ضایعات بدخیم از سایر حالات پاتولوژیک، کاری بس مشکل است. خصوصا "آنکه، بامتدهای تشخیصی امروزی، تعیین محل ضایعه اولیه، متاستاتیک و یا عود مجدد سرطانها با استفاده از روش تصویر برداری، بخصوص در مراحل اولیه بیماری که از نظر درمانی امر مهمی تلقی می شود، در بعضی موارد مشکل و حتی می توان گفت که ناممکن است. علاوه بر این، در حال حاضر، میزان دقت تشخیص با

\* - دانشگاه تهران، دانشکده پزشکی، بیمارستان دکتر شریعتی.

- |   |                     |               |
|---|---------------------|---------------|
| 1- Digital Angiography                      | 2- Ultra-Sonography | 3- CT-scan    |
| 4- NMR=Nuclear magnetic Resonance Imaging ; |                     | 5- Imaging    |
| 6- Platue                                   | 7- Detection        | 8- Immunology |
| 9- Radioimmudetection or Radioimmunoimaging |                     |               |

### آنتی بادیهای مونوکلونال<sup>۲</sup>

از پیشرفتهای شایان در علم ایمنولوژی، پیدایش روشی برای تولید مقادیر زیاد آنتی بادیهای هموزن بر علیه یک شاخص آنتی ژنیک خاص می باشد. منشاء این آنتی - بادیهای مونوکلونال هایپریدوما<sup>۴</sup> می باشد.

Milstein, Kohler در سال ۱۹۷۵ از اتصال<sup>۵</sup> لنفوسیت نرمال موش (پلاسماسل های نرمال تولید کننده آنتی بادی) با سلولهای بدخیم موش (سلولهای پلاسمایی بدخیم موش که از گروه سلول می باشد) سلولهای هایپرید<sup>۶</sup> را ایجاد کردند. سلولهای هایپرید اصطلاحاً "هایپریدوما نامیده می شوند (۳).

همچنانکه می دانیم، پلاسماسل های نرمال برخلاف سلولهای میلومایی<sup>۷</sup> بدخیم که بطور دائم تکثیر می یابند، پس از چند تقسیم سلولی می میرند. اما با هایپرید نمودن این دو سلول، هایپریدومایی پدید می آید که خصوصیات هر دو سلول مادری را دارا است، یعنی اینکه هم تکثیرشان دائمی است و هم دارای قابلیت تولید آنتی بادی می باشد. چون یک زنجیره سلول لنفوسیتی قادر به تولید یک نوع آنتی بادی می باشد، بنابراین هایپریدوما می تواند یک نوع آنتی بادی را تولید کند که آنتی بادی مونوکلونال نامیده می شود. سلول هایپرید شده تولید کننده یک نوع آنتی بادی را می توان به حالت یخ زده<sup>۸</sup> نگهداری کرد و با تکنیکهای کشت بافتی و یا تزریق در فضای صفاقی موش تکثیر نمود. در نتیجه محیط کشت و یا مایع صفاقی حاوی مقادیر انبوه از آنتی بادی مورد نظر خواهد بود. مخصوصاً با تولید آنتی بادی مونوکلونال پیشرفت قابل توجه در راه رادیوایمونودیتکشن و مخصوصاً "مشخص کردن آنتی ژن های تومورها بوجود آمده است (۴).

(آنتی بادی مونوکلونال: خصوصیات ساختمانی و طریقه نشاندار کردن آن توسط مواد رادیواکتیو<sup>۹</sup>) در پزشکی

Korngold، تکنیک double labeling، را معرفی کرد. در این تکنیک، سرم تعدادی خرگوش را که با سارکومای استئوژنیک<sup>۱</sup> موش ایمنیزه شده بودند، باید رادیواکتیو<sup>۱۲۵</sup> نشاندار کرده و سرم گروهی خرگوش دیگر را (بعنوان گروه کنترل) باید رادیواکتیو<sup>۱۳۱</sup> نشاندار نمودند. آنگاه هر دو نوع سرم را (نشاندار شده باید ۱۳۱ و ۱۲۵) به موشهای مبتلا به سارکومای استئوژنیک تزریق کردند. سرم نشاندار شده باید ۱۲۵، در محل تومور تجمع پیدا کرد (۲).

### آنتی بادی های پلی کلونال

با ایمنیزه کردن حیوانات توسط آنتی ژن و جدا سازی آنتی بادی از سرمشان آنتی بادی های پلی کلونال<sup>۲</sup> بدست می آید.

برای اولین بار Korngold, Pressman اعلام کردند که آنتی بادی های حاصله از سرم حیواناتی که توسط یک نوع آنتی ژن ایمنیزه شده اند، از نوع پلی کلونال می باشد.

با توجه به تعداد گیرنده ها در سطح یک آنتی ژن (receptor sites) یا گیرنده های آنتی ژنیک که اصطلاحاً "epitope نامیده می شوند، با ورود یک آنتی ژن گروه های مختلف لنفوسیت های تولید کننده آنتی بادی (لنفوسیت B) با تولید آنتی بادی های مختلف علیه گیرنده های آنتی ژنیک گوناگون عکس العمل نشان میدهند.

بنابراین، اگر یک نوع آنتی ژن به حیوانات مختلف تزریق شود، خصوصیات آنتی بادیهای ایجاد شده با یکدیگر فرق می کند و حتی امکان دارد که خصوصیات آنتی بادیهای یک نمونه خون نسبت به نمونه خون از همان نوع حیوان که در زمان دیگری بدست آمده است، متفاوت باشد. لذا با توجه به اشکال فوق، تهیه آنتی بادی یکسان از یک نوع آنتی ژن بطریق فوق، کاری بس مشکل می باشد.

1- Osteogenic Sarcoma

2- Polyclonal antibodies

3- Monoclonal antibodies

4- Hybridoma

5- Fusion

6- Hybrid

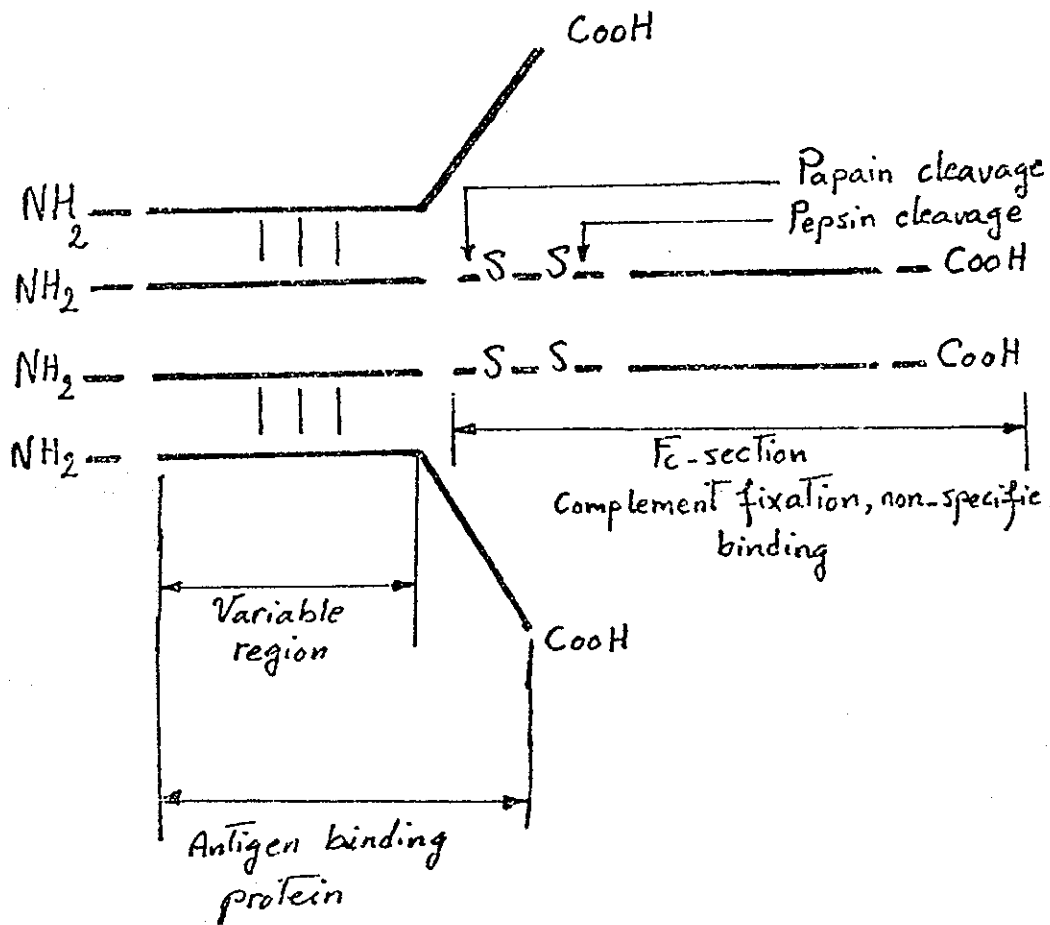
7- Myeloma

8- Freeze

9- Radio-Labeling

آنها را می‌توان به پنج گروه تقسیم نمود:  
 ۱- IgG - ۲ IgA - ۳ IgM - ۴ IgD - ۵ IgE

هستای، قسمت اعظم آنتی بادیهای مونوکلونالی که برای نشاندار کردن مورد استفاده قرار می‌گیرد، از نوع IgG می‌باشد. ایمونوگلوبولینها پروتئینهایی هستند که بطور کلی



شکل (۱)

آنتی بادی کل نسبت به فراگمان آنتی بادی ( مثل Fab و یا Fab) دارای خاصیت ایمنوزنسیته<sup>۱</sup> بیشتری است و بعلت رتانسیون<sup>۲</sup> بیشتر در بدن، در بافت هدف<sup>۳</sup> بیشتر تجمع پیدا می کند. اما همین رتانسیون بیشتر باعث افزایش آکتیویته بافت زمینه شده و در نتیجه علاوه بر تشعشع به بافت های غیر هدف<sup>۴</sup> امکان نشان دادن ناحیه مورد نظر نیز کاهش می یابد. ید ۱۳۱، اولین ماده رادیوآکتیوی است که برای نشاندار کردن آنتی بادیها بکار برده شده است. تهیه ید ۱۳۱ و روش نشاندار کردن با آن مدتها است که مراحل تکمیل خود را طی نموده است و با توجه به نیمه عمر فیزیکی تقریباً ۸ روز امکان تصویر برداری در طی روزهای متوالی و همچنین زمانیکه نسبت میزان آکتیویته بافت هدف به آکتیویته زمینه<sup>۵</sup> به حداکثر رسیده، وجود دارد.

معایب استفاده از ید ۱۳۱ شامل: ۱- انرژی بالای ۳۶۴ Kev ۲- تشعشع بتا ۳- جدا شدن ید از ملکول نشاندار شد، پس از تزریق به بیمار گرچه افزایش تعداد اتم های ید به ازای هر ملکول آنتی بادی، باعث بهبود کیفیت تصویری می شود، اما خود این عمل، گاهی اوقات باعث تغییر ملکولی و کاهش واکنش ایمنی می گردد و حتی گاهی عمل اتصال ید به آنتی بادی، بطور بارزی باعث تغییر واکنش ایمنی می شود.

گرچه ید ۱۲۳، با انرژی ۱۵۹ Kev، دارای خصوصیات فیزیکی بهتری جهت تصویر برداری است، اما بعلت کمتر در دسترس بودن و نیمه عمر فیزیکی کوتاه آن (۱۳/۳) ساعت کمتر مورد استفاده قرار می گیرد. بسا روش

حدود ۷۵% کل ایمنوگلوبولینهای سرم را IgG تشکیل می دهند. وزن ملکولی آن در حدود ۱۵۰ تا ۱۶۰ هزار دالتون می باشد و شامل یک جفت زنجیره سبک و یک جفت زنجیره سنگین است که بوسیله پیوندهای دی سولفیدی<sup>۱</sup> هیکدیگر متصلند. (ع ۵) ایمنوگلوبولینهای به چهار زیر گروه تقسیم می شوند:

۱- IgG، ۲- IgG، ۳- IgG و ۴- IgG که تفاوت آنها در تعداد پیوندهای دی سولفیدی است. یک انتهای ایمنوگلوبولین که شامل زنجیره های سبک و سنگین می شود. ناحیه آمینوترمینال<sup>۲</sup> نامیده می شود که محل الصاق به آنتی ژن است، و انتهای دیگر زنجیره سنگین ایمنوگلوبولین که FC<sup>۳</sup> نامیده می شود، وظایف مختلفی را از جمله اتصال به کمپلمان<sup>۴</sup> را بعهده دارد با استفاده از آنزیم پپسین<sup>۵</sup>، قسمت از ایمنوگلوبولین جدا می شود و در نتیجه F(ab)<sup>۲</sup> که شامل دو قسمت Fab متصل بهم می باشد تولید می شود. در حالیکه آنزیم پاپائین<sup>۶</sup> باعث تقسیم آنتی بادی به دو فراگلمان Fab<sup>۷</sup> بطور جداگانه می شود. شکل (۱) همچنانکه بعداً شرح داده خواهد شد، استفاده از فراگمان بجای آنتی بادی کل<sup>۸</sup>، در بعضی موارد، در رادیو ایمنوآنتیگن موثرتر می باشد.

نکته قابل توجه آنکه، بیشتر آنتی بادیهای مورد استفاده در رادیوایمنوآنتیگن از طریق هایپرید نمودن سلولهای موش تهیه می شود. لذا با تجویز این آنتی بادیها به بیمار امکان تولید آنتی بادی علیه پروتئین بیگانه وجود دارد.

- |                           |  |
|---------------------------|--|
| 1- Disulfide bonds region | 2- Amino terminal or Amino-acid Terminal or Variable |
| 3- constant Fraction      | 4- Complement binding                                |
| 5- Pepsin                 | 6- Papain  |
| 7- Fragment               | 8- Whole antibody                                    |

- |                        |              |           |               |
|------------------------|--------------|-----------|---------------|
| 1- Immunogeneity       | 2- Retention | 3- Target | 4- Non-target |
| 5- Background actiuity |              |           |               |

۱- آزاد شدن آنتی ژن ۱۴: آنتی ژن تومور می‌تواند در جریان خون آزاد شود.

نتیجتاً "آنتی ژن آزاد در خون با آنتی بادی نشاندار شده متصل شده و مانع رسیدن آنتی بادی نشاندار شده به بافت هدف می‌شود.

۲- واکنش متقابل ۱۵: آنتی بادی نشاندار شده می‌تواند با آنتی ژنهای موجود در سایر بافتها واکنش متقابل نشان دهد.

۳- مدولاسیون سلول تومورال ۱۶: اتصال آنتی بادی با آنتی ژن سطحی ۱۷ موجب پیدایش کمپلکس آنتی ژن آنتی بادی می‌شود که در نتیجه آنتی بادی موجود در خون قادر به شناسایی بیشتر آنتی ژن سطحی نخواهد بود.

۴- هتروژنسیته تومور<sup>۱</sup>: در بیماری، ممکنست تومور از تعداد بالایی آنتی ژن سطحی برخوردار باشد ولی در همان بیمار، تومورهای مشابه از درجه کمتر و حتی فاقد آن نوع آنتی ژن سطحی باشد و بنابراین قابل تصویربرداری نباشند.

۵- اندازه تومور<sup>۲</sup> و تجمع آنتی بادی<sup>۳</sup>: اندازه تومور و میزان تجمع آنتی بادی از عوامل مهم در پیدایش تومورها هستند. ناگفته نماند که کوچکی ضایعه می‌تواند باعث عدم مشخص شدن تومور گردد ولی با وجود این اهمیت، رل درمانی آنتی بادیهای مونوکلونال (ایمونوتراپی<sup>۴</sup>)، حتی در این موارد کاسته نمی‌شود.

۶- جریان خون تومور

۷- محل تومور<sup>۵</sup>

۸- همچنانکه قبلاً ذکر گردید، عمل نشاندار کردن نیز می‌تواند باعث کاهش واکنش ایمنی گردد.

Bifunctional chelate، امکان نشاندار کردن آنتی بادی با ایندیوم ۱۱۱<sup>۶</sup> - وجود دارد، که در این مورد تجارب قابل ملاحظه و موفقیت آمیزی مخصوصاً در مورد بیماران مبتلا به ملانوما بدخیم<sup>۷</sup> گزارش شده است (۱۰-۷) با توجه به انرژی مطلوب ایندیوم ۱۱۱- که مناسب برای تصویر برداری با گاما کامرا<sup>۸</sup> می‌باشد و به لحاظ اینکه قدرت تفکیک<sup>۹</sup> و حساسیت<sup>۱۰</sup> گاما کامرا در مورد ایندیوم ۱۱۱ - بر مراتب بهتر از ید ۱۳۱- می‌باشد، اهمیت استفاده از این ماده مشخص تر می‌گردد.

(<sup>99m</sup>Tc) تکنزیوم ۹۹-ام با انرژی ۱۴۰ Kev ظاهراً " ماده مناسبی برای تصویر برداری است اما با توجه به نیمه عمر فیزیکی کوتاه آن ( شش ساعت ) جهت تصویر برداری تاخیری مفید نیست. خصوصاً زمانیکه، از آنتی بادی کل بعنوان حامل استفاده شود که در نتیجه: کلیرانس<sup>۱۱</sup> خونی بکندی صورت گرفته و آکتیویته زمینه‌ای بالا خواهد بود علاوه بر این، تکنیک نشاندار کردن با تکنزیوم ۹۹ -ام مشکلتر از ید ۱۳۱- می‌باشد.

( تصویر برداری با استفاده از آنتی بادی نشاندار شده )<sup>۱۲</sup>

گرچه یک تومور منفرد<sup>۱۳</sup> می‌تواند در سطح خود تا یک میلیون ناحیه آنتی ژنیک داشته باشد مع هذا آشکارسازی تومور با روش آنتی بادی نشاندار شده چندان آسان بنظر نمی‌رسد.

مشکلاتی که بر سر این راه وجود دارد میتوان بصورت ذیل ذکر نمود:

6- I- Indium-m 7- Malignant Melanoma

8- Gamma camera 9- Resolution 10- Sensivity 11- Blood clearance

12- Radioimmunoimaging 13- Single tumor. 14- Antigen Shedding

15- Cross reactivity 16- Tumor cell modulation

17- Surface Antigen

1- Tumor heterogeneity

2- Tumor size

3- Antibody accumulation

4- Immunotherapy

5- Tumor location

اولین اقدام استفاده از آنتی بادیهای مونوکلونال نشاندار شده برای آشکار سازی تومورها در مورد ملانومای بدخیم بکار برده شد و تاکنون چندین نوع آنتی ژن وابسته به ملانومای بدخیم شناسائی شده است (۱۵-۱۳).

در سال ۱۹۸۳، گروه Larson توانستند ۲۲ مورد از ۲۵ ضایعه بزرگتر از ۱/۵ سانتیمتر را در بیماران مبتلا به ملانومای بدخیم مشخص کنند. (۸۸%) در روش آنها، از فراگمان Fab نشاندار شده باید ۱۳۱ بر علیه آنتی ژن وابسته به ملانوم استفاده شده، که این آنتی ژن از جنس گلیسوس-پروتئین بوده و وزن ملکولی آن ۹۷ کیلو دالتون است و آنرا با علامت اختصاری P97 نشان میدهند. البته باید ذکر کرد که Larson از روش کاهش آکتیویته زمینه‌ای استفاده نمود. سپس ۷ مورد از این بیماران انتخاب شد و پس از بیوسی از ضایعات بدخیم، آنتی بادی های نشاندار شده علیه آنتی ژن نسج تومورال را تعیین نمود (۱۶).

در گزارش دیگر از همین گروه<sup>۱</sup>، از فراگمان Fab نشاندار شده باید ۱۳۱ علیه آنتی ژن وابسته به ملانومای بدخیم استفاده شد، با این تفاوت که در این آزمایش، آنتی ژن دیگری با وزن ملکولی بالاتر در نظر گرفته شد.

در این روش، مقدار آکتیویته در هر ملکول آنتی بادی (میزان کفایت نشاندار شدن)<sup>۲</sup> بیشتر بوده و در حدود ۸۵% بود. Halpern توانست در ۲۱ بیمار مبتلا به ملانوم بدخیم که دارای ضایعات متاستاتیک نیز بودند، بدون استفاده از تکنیک کاهش آکتیویته زمینه‌ای، ۷۸ مورد از ۷۹ ضایعه متاستاتیک بزرگتر از ۱/۵ سانتیمتر را مثبت کند (۹۸%). (۲۵) تفاوت روش Halpern با روش Larson در این بود که ایندیوم ۱۱۱- برای نشاندار کردن آنتی بادی مونوکلونال علیه آنتی ژن P97 مورد استفاده قرار گرفت.

#### مشکلات تصویر برداری آکتیویته زمینه‌ای

##### (Background Activity)

بعضی از محققین، برای بهبود تصاویر تومور با آنتی بادی نشاندار شده از تکنیک کاهش آکتیویته زمینه‌ای<sup>۶</sup> استفاده می‌کنند. برای مثال می‌توان استفاده از آلبومین و یا گلوبولهای قرمز نشاندار شده را نام برد که پس از تزریق، در عروق خونی و بافت زمینه متمرکز گردیده و با استفاده از کامپیوتر، آکتیویته حاصله را میتوان از تصویر ناحیه مورد نظر کم نمود و بدین طریق سبب بهبود تصویر گردید. تکنیکهای فوق ظاهراً "جالب توجه است، اما بدلیل آنکه نتایج مثبت کاذب<sup>۷</sup>، در این گونه روشها بیشتر می‌شود، لذا تکنیکی که در آن محتاج به کاهش<sup>۸</sup> آکتیویته زمینه‌ای نباشد، بیشتر مقبول بنظر می‌رسد.

#### تصویر برداری تومورها (Radioimmundetaction)

برای اولین بار، در سال ۱۹۷۸ گروه Goldenberg، با استفاده از آنتی بادیهای نشاندار شده بر علیه آنتی ژن تومور، موفق به تصویر برداری از تومورها در انسان شدند. (۱۱) در گزارش این گروه آمده است که تا ۸۷% بیماران مبتلا به سرطان تخمدان و کولون را با استفاده از آنتی بادیهای نشاندار شده باید ۱۳۱ بر علیه CEA<sup>۹</sup> و AFP<sup>۱۰</sup> نتیجه مثبت گرفته‌اند.

آنتی ژن های توموری مثل AFP و CEA اختصاصی برای تومورها نبوده و ممکنست در انواع دیگر تومورهای سرطانی نیز یافت شوند و حتی امکان تولید آنها توسط بافت طبیعی وجود دارد (۱۲).

6- Background subtraction technique

7- False positive

8- Subtraction

9- Carcino Embriogenic Antigen

1- Larson et al

2- Labeling efficiency

برای مثال: بیماری بعلت آدنوکارسینومای کولون، مورد عمل جراحی قرار گرفت و ۱۹ ماه بعد، بعلت افزایش CEA بمقدار  $2850 \text{ ng/ml}$  مورد بررسی مجدد با رادیوگرافی، CT، سونوگرافی و NMR و حتی بیوپسی کبد قرار گرفت و تمام بررسی های فوق منفی گزارش شد. اما با استفاده از رادیوآنتی بادی علیه CEA ضایعات متعدد متاستاتیک در ناحیه کبد و لگن مشخص گردید و جراحی مجدد و بیوپسی از محل ضایعات، نتیجه رادیوایمونودیتکشن را تأیید نمود (۱).

در مطالعات انجام شده راجع به سرطان کولورکتال، ثابت شده که استفاده از فراگمان  $F(ab)'$  نشاندار شده با ایندیوم ۱۱۱ بر علیه CEA، روشی است بهتر تا کاربرد آنتی بادی کل. بطوریکه با استفاده از رادیوآنتی بادی کل نشاندار شده با ایندیوم ۱۱۱ بر علیه CEA، کمتر از ۵۰٪ ضایعات متاستاتیک سرطان کولورکتال ثبت می شود، درحالیکه فراگمان  $F(ab)$  نشاندار شده با ایندیوم ۱۱۱، میزان حساسیت تصویر برداری را تا ۸۰٪ بهبود می دهد.

## <sup>۶</sup>SPECT

در روش استفاده از سیستم SPECT، با چرخش آشکارساز، بدور محور بیمار، اطلاعات لازم بدست می آید. عبارت بهتر در چرخش ۳۶۰ درجه حول محور بیمار حدود ۶۴ تصویر بدست می آید و در نتیجه اطلاعات در مورد توزیع آنتی بادی نشاندار از جهات مختلف جمع آوری می گردد. سپس این اطلاعات بتوسط کامپیوتر بتصاویر توموگرافیک در مقاطع کرونال<sup>۱</sup>، ساجیتال<sup>۲</sup> و ترانس آکریال<sup>۳</sup> تبدیل می شود. در این روش، کنتراست<sup>۴</sup> تصویری از کیفیت بهتری برخوردار است زیرا آکتیویته اطراف ضایعه را میتوان در مقاطع مختلف تصویری بخوبی از خود ضایعه مشخص نمود.

با وجود تکنیکهای کمی تصحیح شده در سیستم SPECT، آکتیویته اطراف ضایعه هنوز یکی از موانع مهم برای کسب اطلاعات دقیق می باشد. از اصول لازم برای بهبود

مشابه این کار نیز توسط گروه Murray و با همین تکنیک (نشاندار کردن با ایندیوم ۱۱۱) گزارش شده است. اما نکته جالبی که در گزارشهای Murray (۲۲) و holpern قید شده، اینکه میزان آنتی بادی تجویز شده در میزان کلیرانس خونی و در نتیجه در آشکار سازی تومور موثر است، و نظریه های نیز ارائه شده که، مقدار آنتی بادی سرد که خود می تواند جایگاههای غیر اختصاصی غیر تومورال<sup>۳</sup> را اشباع کند، در بهبود کیفیت برداشت آنتی بادی نشاندار شده توسط تومور عاملی موثر محسوب می شود.

در این مطالعه، که جمعا<sup>۲</sup> در ۸ بیمار انجام گردید، ۱۷ تومور از ۲۳ مورد که بزرگتر از (۱/۵) سانتیمتر بودند، آشکار شدند، (۷۴٪) بمانند مطالعه قبلی، پس از انتخاب عده ای از بیماران و بیوپسی از ضایعات تومورال، میزان آنتی بادی نشاندار شده در بافت تومورال تعیین گردید و مشخص شد که میزان آنتی بادی نشاندار شده در نسج تومورال کمتر از روش قبلی است. با وجود این، طبق شواهد آزمایشگاهی، Larson معتقد بود که فراگمان Fab نشاندار شده باید ۱۳۱ علیه آنتی ژن با وزن ملکولی بالا بهتر از فراگمان Fab نشاندار شده علیه آنتی ژن P97 عمل می کند.

گروه Halpern یکی از علل کاهش یبند رادیوآکتیو را در ملانومای بدخیم مورد بررسی گروه Larson در آزمایش دوم را، جدا شدن زودتر از موقع ۱۳۱ از آنتی بادی دانستند. بهمین جهت، گروه Halpern با مددگیری از تکنیک Chelaie Bifunctional و استفاده از <sup>۴</sup>DTPA بعنوان Bifunctional Chelator، ایندیوم ۱۱۱- را برای نشاندار کردن آنتی بادی مونوکلونال پیشنهاد کردند (۲۱-۱۸).

یکی از نکات برجسته مطالعات اخیر، با استفاده از روش رادیوایمونودیتکشن توانسته اند بدخیمی های مخفی<sup>۵</sup> را مشخص کنند، در حالی که با سایر وسایل، تشخیص بموقع امکان پذیر نبوده است.

3- Non-specific binding sites associated with non tumor tissue

4-Dietnyltriamine penta acetic acid

5- Oewltt neoplasms

6- Single Photon Emission Tomography

7-Detector

1- Coronal

2- Sagital

3- Trans-axial

4- Contrast

قدرت تفکیک<sup>۵</sup> سیستم استفاده از سیستم جمع آوری کننده<sup>۶</sup> بهبود میزان حساسیت<sup>۷</sup> سیستم SPECT ،  
 و مواد جدید در سیستم آشکار ساز می باشد . همچنین بهبود  
 قدرت تفکیک انرژی ها در سیستم آشکار ساز از اهمیت شایانی  
 برخوردار است .  
 سیستم های جدید جمع آوری کننده می باشد .

### قدرتدانی

بجاست که از آقایان دکتر ارسلان وکیلی طالقانی و دکتر محمد افتخاری که در تصحیح مقاله فوق ما را یاری نمودند ، تشکر شود .

5- Resolution

6- Collimator

7- Sensivity

### مراجع (REFERENCES)

- 1- Deland F.H., Goldenberg D.M.; Radiolabeled antibodies Freeman and Johnson's Clinical Radionuclide Imaging. 1986;P1915-1978
- 2- Pressman D., Korngold L; The in-vivo localization of anti-Wagner osteogenic sarcoma antibodies. Cances. 1958,6: 7619-7623
3. Kohler G., Milstein C.; Continous culture of fused cells secreting antibody of'Prodefined specificity. Nature 175,256:495-497
- 4- Sikora K., Smedley H.m.; Monoclonal Antibodies 1984; 86-94
- 5- Dimond B.A., Yelton D.E.; A new technology for producing serologic reagents. N Engl L J Med 1981, 304: 1344-1369
- 6- Keenan A.M., Harber J.C.; Monoclonal antibodies in nuclear medicine. J Nucl Med 1985, 26: 531-537
- 7- Schmeter R.F., Geoggrey D.F., Diagnosis of malignant melaoma with radiolabeled monoclonal antibodies. Drug Intell Clin Pharm 1986,20:125-133.



- 8- Hnatowich J., Giffin T.W., Pharmacokinetics of an In-III-labeled monoclonal antibody in cancer Patients. J Nucl Med 1985, 26:849-858.
- 9- Hwang K.M., Kennan A.M., et al. Dynamic interaction of In-III-labeled monoclonal antibodies with surface antigen of solid tumors visualized in-vivo by external scintigraphy. JNCI 1986, 76: 849-855.
- 10- Siccardi A.G., Burraggi G.L. et; Multicenter study of immunoscintigraphy with radiolabeled monoclonal antibodies in patients with melanoma. Cancer res 1986, 46:4817-4822.
- 11- Goldenberg D.M., Deland F., et al. Use of radio-labeled antibodies to carcino-embryonic antigen for the detection and localization of diverse cancers by external photoscanning. N Engl J Med 1978, 1384-1388.
- 12- Sullivan D.C., Sylva J.S., et al. Localization of I-131 labeled goat and Sullivan CEA antibody in patients with cancer. Invest Radiol 1982, 17:350-355.
- 13- Wilson B.S., Imai K., et al. Distribution and molecular characterization of a cell-surface and a cytoplasmic antigen detectable in human melanomacells with monoclonal antibodies. Int J Cancer 1981, 28:293-300.
- 14- Brown J.P., Nichiyama K., et al. Structural characterization of human melanoma-associated antigen P97 using monoclonal antibodies. J Immunol 1981, 127:S39-S46.
- 15- Morgan A.C., Gallogay R.R., et al. Production and characterization of monoclonal antibody to a melanoma specific glycoprotein. Hybridoma 1981, 27-36.
- 16- Larson S.M., Brown J.P., et al. Imaging of melanoma with I-131 labeled monoclonal antibodies. J Nucl Med 1983, 24: 123-129.
- 17- Larson S.M., Cgrroquillo J.A., et al. use of I-131 labeled murine Fab against a high molecular weight antigen of human melanoma. Radiology 1985, 155:487-492.

- 18- Halpern S.E., Stern P., et al. Labeling of monoclonal antibodies with In-III. Radioimmunoimaging and radioimmunotherapy. 83,197-205.
- 19- Halpern S.E., Dellman R.O., The problem and promise of monoclonal anti-tumor antibodies in diagnostic imaging. Diag Imaging 1983,5:90-97.
- 20- Halpern S.E., DI Eilman R.o., et al. Radioimmunodetecti on of melanoma using In-III 96.5 monoclonal antibody. Radiol 1985,155:493-499.
- 21- Halpern S.E., Hagan P.L., et al. Stability, characterization and Kinetics of In-III labeled monoclonal antitumor antibodies in normal animals and nude mice. Cancer res 1983, 43: 5347-5355.
- 22- moourray J.L., Resenblum G., at. Ragioimmunoimaging in maligant melanoma with I n-III labeled monoclonal antibody 96.5. Cancer Res 1985,45:2376-2381.