

سرطانهای لب و درمان آن

دکتر علی محمد میر فخرائی

مقدمه:

اتیولوژی

در معرض قرار گرفتن نور آفتاب و با د و سرما بمدت طولانی می تواند از عوامل موجه سرطان لب باشد ولی تماس با مواد شیمیائی را می توان از علل اصلی سرطانهای لب دانست. استعمال سیگار و سیگارت در پیدایش سرطان لب عامل قابل توجه بوده زیرا ضربه ناشی از نگاه داشتن سیگار در بین لبها و سوختگی ناشی از حرارت آتش سیگار و گودرون استحصالی از دود سیگار هر کدام به تنهایی عامل قابل توجهی برای ابتلاء به بیماری محسوب می گردد. درما توزه های لب مانند لیکی پلان و پسوریازیس و لکوکراتوزه های مزمن لب هر کدام از عوامل مساعد کننده سرطان لب می باشند. (۱۰-۱۱-۱۶).

تشخیص:

سرطانهای لب بعلت وضعیت آنها تومیک مخصوص خیلی زود خود را ظاهر می نمایند بنابراین اندکی توجه پزشک می تواند این بیماری قابل درمان را در مراحل اولیه تشخیص و بدرمان آن اقدام نماید.

S.C.C. بیشتر در نقاط ورملیون Vermilion لب شروع و بصورت اولسرو و یا وزتان پرولیفراتیو ویا تواما "

سرطانهای لب در ایران نسبتاً " شایع است. این تومورها بیشتر نزد مردها و آنهایی که در نقاط باز و بیشتر در معرض نور آفتاب هستند ایجاد می شود. حدود ۹۰% این تومورها در لب پایین، ۱۰% در گوشه لب و ۹% در لب بالا ایجاد می شود. این تومورها از درجه بدخیمی پائینی برخوردارند و چنانچه در مراحل ابتدائی درمان شوند حدود ۹۵ تا ۹۸ درصد درمان کامل می شوند. از سال ۱۳۶۲ تا کنون ۵۰ مورد لب درمان شده اند که با توجه به تکنیکهای مختلف نتایج درمانی خوبی داشته اند. (۶-۸-۹).

آسیب شناسی:

حدود ۹۸% سرطانهای لب از نوع Squamous -

Cell Carcinoma هستند و تعداد محدودی

Basal Cell Carcinoma انواع دیگر تومورهای پوستی

در ناحه لب بسیار نادرند.

S. C. C. لب نظیر سایر قسمت های پوست بدن دارای

پیش آگهی بهتری از تومورهای S.C.C. دیگر هستند ولی چنانچه

در لب بالا قرار گرفته و یا بمخاط دهان گسترش یابند دارای

سرعت انتشار بیشتر و پیش آگهی بدتری می باشند.

(۹-۱۱-۱۴-۱۵).

رادیوتراپی بعلت دارا بودن خاصیت کارسینوژن در درازمدت آنرا مناسب برای درمان تومورهای لب در جوانترها نمی دانند در حالیکه در افراد مسن که عمل جراحی مخصوصاً " نوع وسیع آن مناسب نیست رادیوتراپی درمان انتخابی است .

درمان جراحی :

عبارتست از رزکسیون تومور با مارژین کافی . در تومورهای از نوع S.C.C. مارژین یک سانتیمتر و در B.C.C. نیم سانتیمتر توصیه می نمائیم اما رزکسیون این تومورها را بیشتر بصورت W و یا U انجام می دهیم تا حد مارژین کاملاً رعایت گردد و excision V را توصیه نمی کنیم چون باعث نزدیکی خط برش به تومور شده و احتمال آلوده بودن خط برش وجود دارد . در مراکزی که امکان بررسی تومور برداشته شده تا رسیدن به حد نسج سالم بوسیله Frozen Section باشد از جراحیهای بعدی و یا رادیوتراپی و عود مجدد جلوگیری خواهد شد . اکسیرویون تومور Tumor excisions نیمی از درمان را تشکیل می دهد در حالیکه مشکل اصلی جراحان ما ترمیم محل برش تومور است که ما بیشترین و مفیدترین تکنیکهای ترمیم لب را شرح می دهیم تا انشاءالله جراحان عزیز کشور اینچنین بیماران را در مراحل اولیه تحت درمان قرار دهند .

الف - ترمیم تومورهای کوچک :

چنانچه اکسیرویون تومور لب با مارژین لازم بیش از یک سوم لب را شامل نگردد همیشه می توان ترمیم آنرا بطور ساده و مستقیم انجام داد . نحوه این ترمیم باین صورت است که پس از اینکه تومور را با مارژین لازم بصورت های W و یا U در تمام ، سه لایه پوست ، عضله و مخاط برش داده و برداشتیم سه لایه مزبور را جداگانه بهم می دوزیم . مخاط و ورمیلیون را با کاتکوک کروم سه صفر و پوست را نایلون سه صفر و مسئله ای که همیشه در ترمیم لب باید در مدنظر داشت اینستکه محل تلاقی پوست به ورمیلیون دو طرف برش کاملاً " در محازات هم دوخته شود .

ب - چنانچه برش تومور و مارژین لازم از $\frac{1}{3}$ لب تجاوز ولی بیشتر از نصف لب نگردد ترمیم آن بطور مستقیم صلاح نیست و اینکار نیاز به قلاب موضعی دارد که بهترین

خود را نشان می دهد در حالیکه B.C.C. بیشتر در نقاط پوست مجاور لب شروع و بعداً " به ناحیه Vermilion و مخاط دهان گسترش می یابد . تشخیص قطعی با بیوپسی و وسیله پنس های مخصوص پانچ داده می شود . (۱۴ - ۱۵ - ۱۶)

آنا تومی و راههای انتشار :

لب ها تشکیل شده اند از عضلات Orbicular که پوست در سطح خارجی و مخاط سطح داخلی آنرا پوشانده است . ناحیه انتقالی بین پوست و مخاط دهان منطقه Vermilion است که از پرده ظریفی شامل سلولهای پوشش شاخی غیر کراتینیزه Non Creatinizing Squamous Epithelium تشکیل شده است و ظرافت این لایه است که عروق این ناحیه بیشتر نمایان و باعث قرمزی لب می شود . عروق لب از شریان Labial و عصب آن نیز شاخه ای از عصب هفتم است . نحوه گسترش این تومورها بطور موضعی و لنفاوی است و راههای خونی بسیار نادر است . گسترش موضعی از ورمیلیون به پوست ، عضلات Orbicularis و مخاط دهان می باشد سپس گسترش بیشتر باعث تهاجم به ماندیبول و عصب Mental می گردد . گسترش لنفاوی بسیار کم و حدود ۸ % تومورهای لب در موقع مراجعه گسترش لنفاوی واضح و حدود ۱۰ % دیگر نیز تا ۵ سال بعد دچار متاستاز لنفاوی می گردند البته تومورهای گوشه لب و لب بالا دارای درصد گسترش لنفاوی بیشتری می باشند . در ضمن این گسترش لنفاوی رابطه مستقیمی با درجه بدخیمی سلولهای سرطانی دارد . راههای لنفاوی اغلب به گانگلیونهای چانه ، زیر فکی و زیر عضله دو بطنی می باشد . متاستازهای دور دست بسیار نادر است .

درمان :

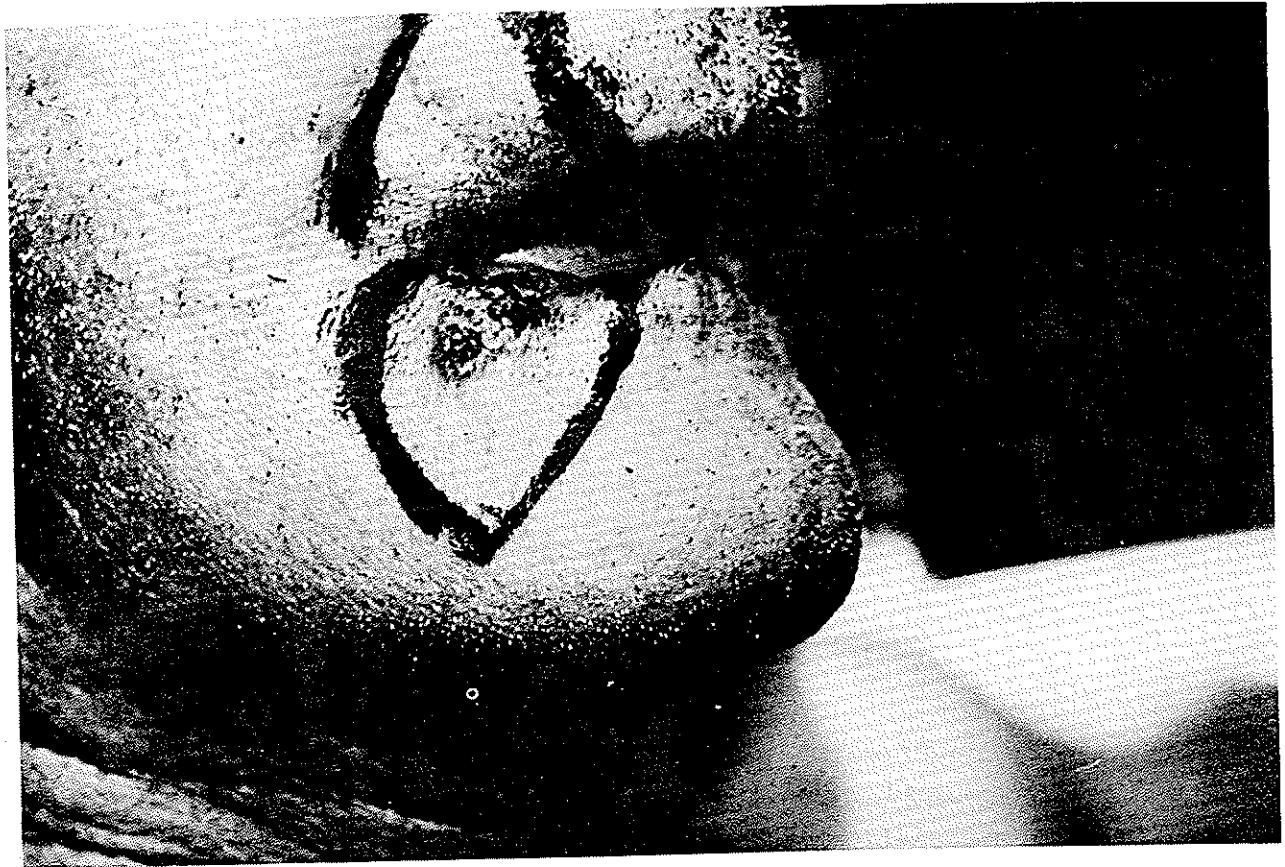
درمان سرطانهای لب در Stage های مختلف متفاوت است . درمان تومورهای کوچک با رادیوتراپی و جراحی نتایج درمانی برابری دارد در حالیکه نتایج زیبایی حاصله از درمان در کوتاه مدت با رادیوتراپی و در دراز مدت با جراحی بهتر کسب می گردد . مسئله دیگری که در درمان این بیماران می باید در نظر گرفت اینستکه در جوانها چون نتایج درمانی خوب و طول عمر زیادی برای بیمار متصور است و از طرفی

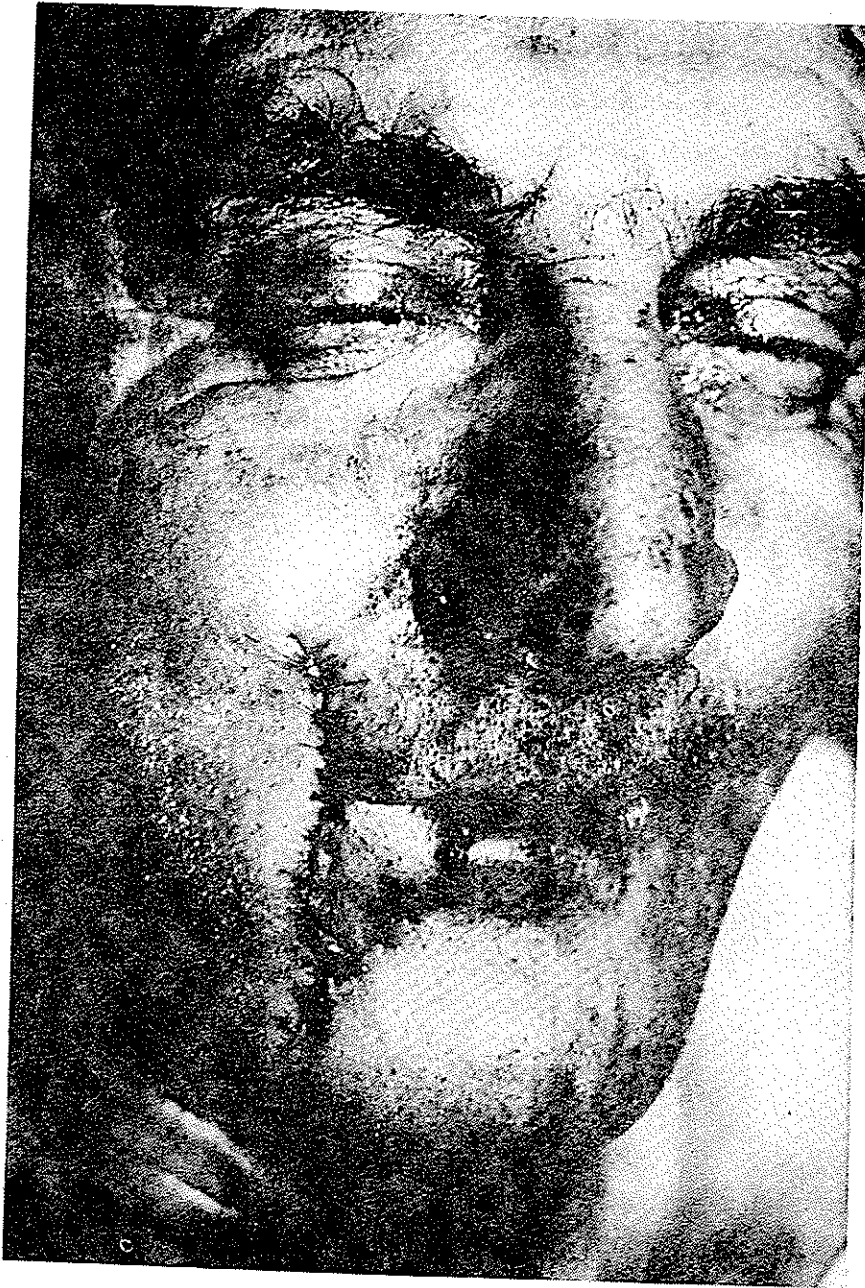مثلاً بنحوی برمی‌داریم که خط برش فلاپ تا نزدیک ورملیون از طرف پوست و مخاط ادامه یابد تا پدیکول فلاپ از شریان Labial برخوردار باشد و این منطقه نیز بهمان میزان برش ورملیون پائین باشد سپس این فلاپ را یک چرخش ۱۸۰ درجه به پائین داده و در داخل دیفکت ایجاد شده قرار داده و دولبه حاصله را در سه لایه بهم می‌دوزیم و باقیمانده دیفکت در بالا را نیز در لایه‌های مختلف بهم نزدیک نموده و در لایه‌های مختلف می‌دوزیم (شکل ۱ و ۲) عیب این طریقه اینست که گوشه ترمیم شده لب شکل اصلی خود را از دست داده و بصورت نیم‌دایره درمی‌آید که می‌توان آنرا دو تا سه ماه دیگر که لب شکل اصلی و نهائی را بخود گرفت با متدهای مختلف ترمیم نمود :

فلاپ موضعی از لب طرف مقابل است چون دارای هر سه لایه لازم برای ترمیم بوده و ضمناً " تداوم لایه و عضلات لب را حفظ می‌نماید . (۱-۲-۳-۴-۵) .
دو تکنیک بسیار مفید و متداول را برای ترمیم اینچنین تومورها شرح می‌دهیم :

۱- STANDLER FLAP : (۱-۲)

چنانچه تومور کاملاً " نزدیک کومیسور لب باشد این فلاپ انتخابی است . تکنیک باین صورت است که چنانچه تومور لب پائین باشد ابتدا تومور با مارژین لازم برداشته می‌شود و سپس ادامه همین برش یک فلاپ از گوشه لب بالا بصورت





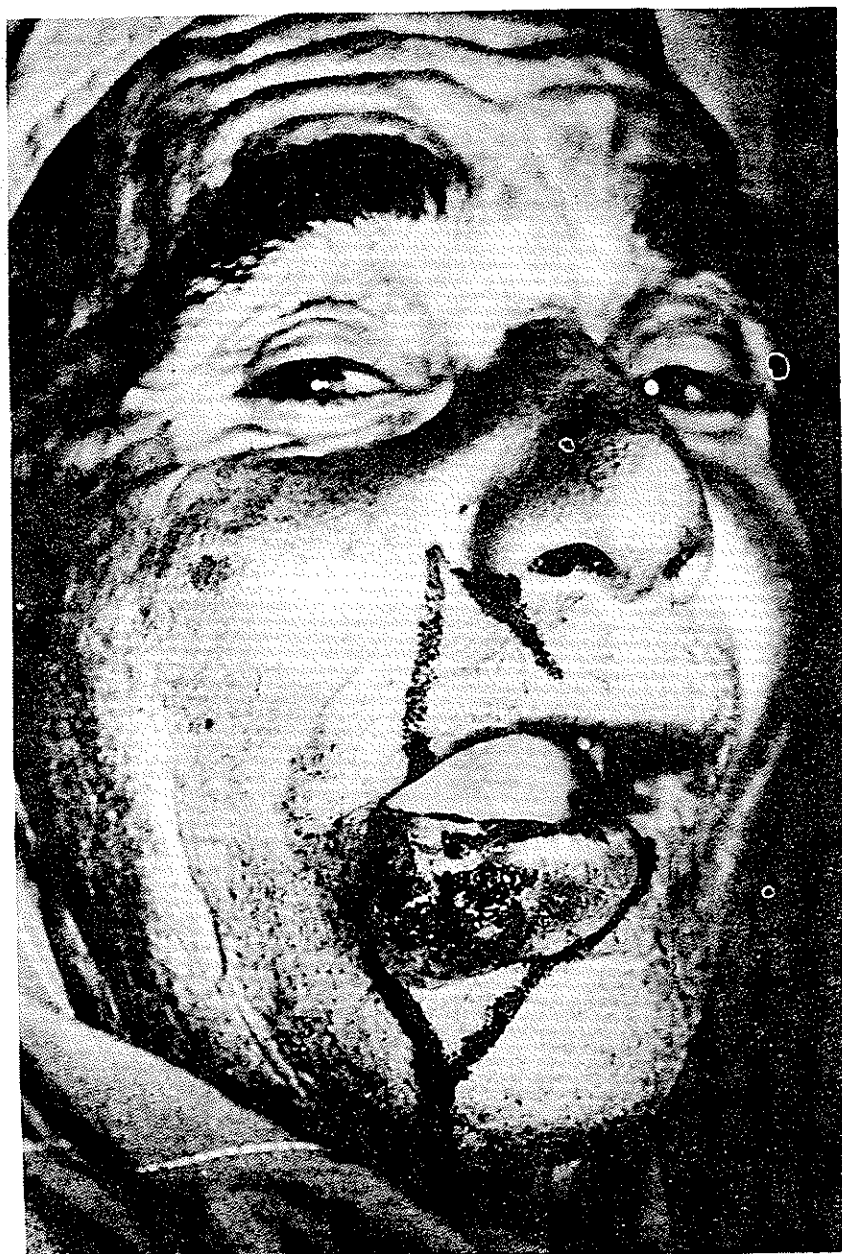۲- ABBE FLAP (۱-۱۶):

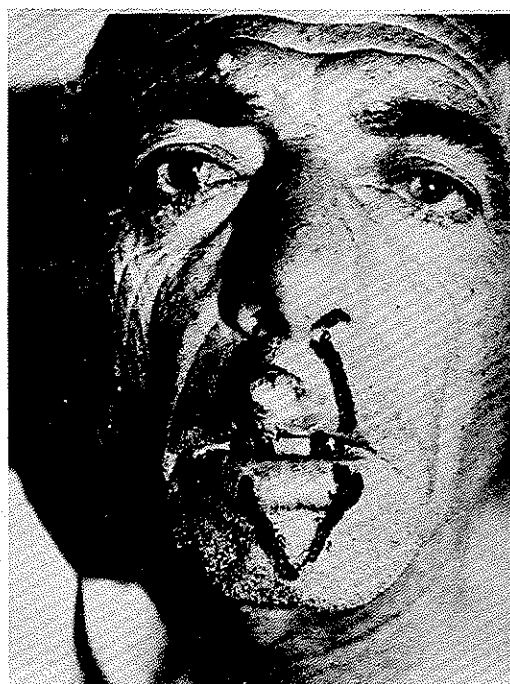
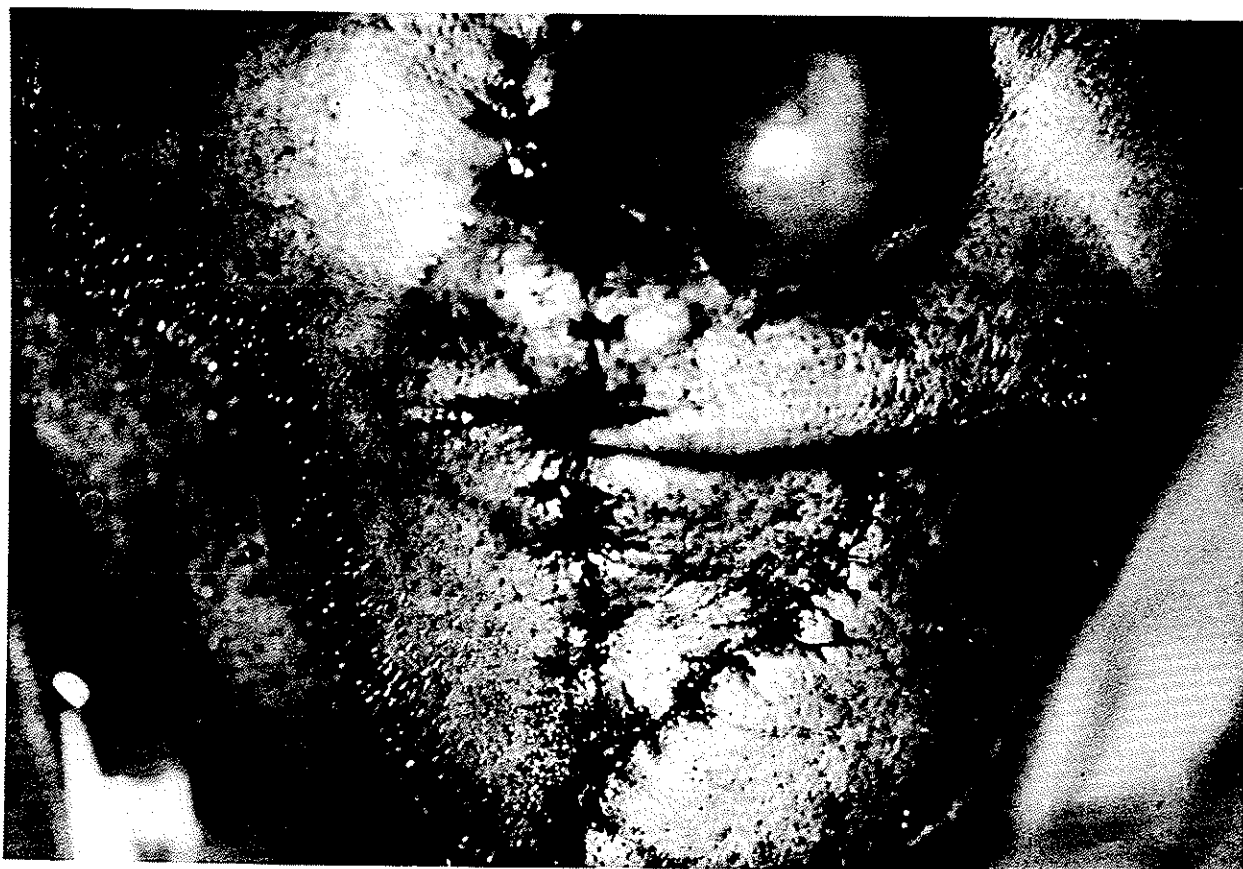تمام لایه تا ورمیلیون قطع و از طرف دیگر تمام لایه تا نزدیکی ورمیلیون خط برش را متوقف بطوریکه شریان لابیال در داخل پدیкул قرار داشته باشد و پس از آماده کردن فلاپ از لب بالا آنرا با اندازه ۱۸۰ درجه به پائین چرخانده و در داخل دیفکت برش تومور قبلی قرار می دهیم و دیفکت ایجاد شده از فلاپ بالا را در سه لایه دوخته و فلاپ را نیز در پائین در سه لایه

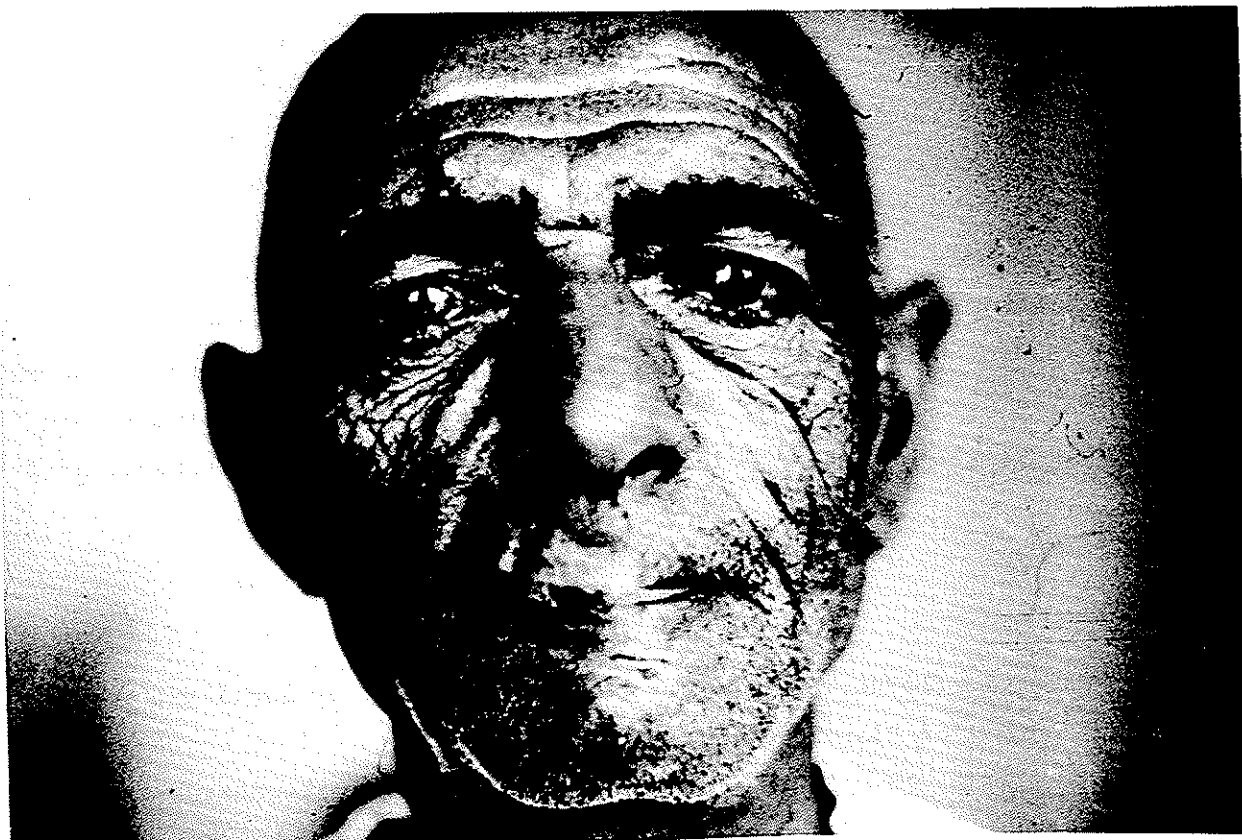چنانچه تومور از گوشه لب اندکی فاصله یا تا وسط لب قرار داشت Abbe Flap تکنیک انتخابی است. در اینصورت ابتدا تومور را با مارژین لازم برداشته و سپس یک فلاپ از لب بالا با اندازه نصف طول ورمیلیون تومورال و کمی دورتر از تومور پائین، انتخاب و این فلاپ بالا را از یکطرف

باید دانست که هر دو تکنیک Standler و Abbe Flap را بطور معکوس یعنی در تومورهای لب بالا نیز به همین روش بکار برد. (شکل ۵ و ۶) ملاحظه شود. ج - چنانچه تومور بیش از نصف لب را فراگرفته باشد با تکنیک‌های Advancement Flaps آنرا ترمیم می‌نمائیم (۱-۵-۱۱).

مخاط، عضلات و پوست بنحوی می‌دوزیم که پدیگول فلاپ دست نخورده باقی‌ماند بدین ترتیب فلاپی که درپائین قرار داده شده با لب بالا متصل و دهان برای مدت ۱۲ تا ۱۴ روز بسته می‌ماند که می‌توان برای یکی دو روز بیمار را از راه وریدی تغذیه و سپس با نی و قاشق کوچک ادامه داد و پس از این مدت پایه فلاپ را قطع و محل برش را در لب بالا و پائین ترمیم می‌نمائیم. (شکل ۳ و ۴) ملاحظه شود.







خلاصه:

تکنیکهای دیگر بوده است. از این ۵۰ مورد هیچگونه مرتالیت نداشتند و نتایج درمانی در مورد تومورهای کوچک بسیار خوب و هدف از ارائه این مقاله معرفی موارد تشخیصی و تکنیکهای مختلف متداول درمانی و در ضمن تاکید بر سعی در شناسایی و درمان این تومورهای نسبتاً "خوشخیم" در مراحل ابتدایی در تمام مراکز جراحی کشور است تا بیماران دچار تومورهای پیشرفته که درمان آنها مشکلات زیاد و نتایج کمتری دارد نشویم.

سرطانهای لب از پیشگهی بهتری نسبت به سرطانهای دیگر برخوردارند. اکثراً "بسیار زود تشخیص و درمان آنها بهبودی کامل تا ۹۵٪ دارد. از سال ۱۳۶۲ تاکنون ۵۰ مورد تومور لب تحت درمان جراحی قرار گرفته که از این تعداد ۴۴ مرد و ۶ زن می باشد ۴۶ مورد S.C.C. ۳ مورد B.C.C. و یک مورد Malignant Melanoma بوده اند. سن ابتلاء ۴۰ تا ۹۰ سال ولی حداکثر شیوع بین ۵۰ تا ۷۰ سال می باشد، ۴۴ مورد تومور در لب پائین و ۶ مورد در لب بالا و تکنیکهای بکار رفته ۹ مورد تحت درمان اکسیریون و ترمیم مستقیم، ۱۹ مورد ترمیم با Abbe Flap، ۷۰ مورد با تکنیک Standler Flap و بقیه با فلاپ های دور و نزدیک و

Conclusion

Cancer of the Lips are in the low grade tumors group. The incidence in male to female varies between 10-50 to 1. The lower lips tumors are more favourable than the upper lip. 98% of these tumors are Squamous Cell Carcinoma which arises mostly in whom who are more exposed to sun light. Treatment are depended on the stage of tumor and the age of Patients. Small tumors can be treated by Radiotherapy or surgery with equal result⁽¹⁾ while extensive tumors can be treated⁽²⁾ by surgery. Choice surgicals treatment for small tumors are direct closure, standler and Abbeflap. for reconstruction after resection of tumors.

REFERENCES

1. Kavapandzic, M. (1974). Reconstruction of lip defects by local arterial flaps. *British Journal of Plastic Surgery*, 27, 93.
2. Fries, R. (1973). Advantages of a basic concept in lip reconstruction after tumour resection, *Journal of maxill Facial Surgery*, 1, 13.
3. McGregor, I.A. (1966). The tongue Flap in lip surgery, *British Journal of Plastic Surgery*, 19, 253.
4. Spira, M. and Hardy S.B. (1969). Vormilionectomy, *Plastic and Reconstructive Surgery*, 33, 39.
5. Webster, R.C. Coffey, (1969). Total and Portial Reconstruction of the lower lip with Innervated muscle-bearing flap. *Plastic and Reconstructive Surgery*, 25-321.
6. Mohs F. E.: Chemosur gery: Microscopically controlled Surgery for skin cancer. Springfield, charles C. Thomas Publisher, 1978.
7. Pascal RR. Hobb L.W. Lattes R. et al: Prognosis of "Incompletely Excised" Versus "Completely excised" Banal cell carcinoma plast Reconstr. Surg. 41: 328-332, 1968.
8. Zacarian SA: Cryosurgical Advances in Dermatology and tumours of the head and neck. Springfield, Charles C. Thomas Publisher, 1977.
9. Lund HZ: How often does squamous cell carcinoma of the skin metastasize ? *Arch Dermatol* 92: 635-637, 1965.
10. Dillaha CJ. Jonsen GT. Honey cutt WM: Topical Theraphy fluoravracil. *Prog. dermatol* 1-7, 1966.

11. Honeycutt WM, Jonsen GT: Treatment of squamous cell carcinoma of the skin, Arch Dermatol 108: 670-672, 1973.
12. Gumport SL, Harris MN: Result of regional lymph Node dissection for melanoma. Ann. Surg. 179: 105-108, 1974.
13. Wanabes HJ, Fortner JH, Woodruff, J. et al: Selection of the optimum surgical treatment of stage I Melanoma by dept of microinvasion: use of the Com-bined microstage technique (Clark-Breflow) Ann Surg., 182: 302-315, 1975.
14. Rodney R. Million, Nicholas J. Cassisi, Robert E. Wittes: Cancer in the Head and neck. Cancer , Principles and Practice of Oncology, 301-395, 1982.
15. H.H. Naumann; Head and neck surgery. The lips 80-98, 1980.
16. R.C.S. Pointon and E.N. Gleave: Lips and oral cavity. Treatment of Cancer, Edited by Keith E. Halman, Chapman and Hall Company. 139-169, 1982.