

تراتوم حلقی (Epignatus)

دکتر عنوجهر صفائی ، دکتر سید حسین امامی ، دکتر علمی رحیمی ، دکتر حسن قدیری

بحث کلی و معرفی يك مورد

ابی گنا تومس، تراتوم نادر حلق در نوزادان است که اکثر از کف حلق یا سقف دهان در نزدیکی کیسه راتک منشاء میگیرد، اندازه این تومورها متفاوت و معمولاً حفره دهان را پر مینماید و از راه دهان و بینی بخارج راه می یابد و گاه این تومورها با اندازه های بسیار حجیم میرسد، در موارد نادر تر منشاء این تومورها قسمتهای فوقانی استخوانهای سقف دهان میباشد که بدرون جمجمه رشد میکند. گاهی این تومورها از دو قسمت درون جمجمه ای و بیرون جمجمه ای تشکیل میشود که توسط بخش باریکی بهم متصل میگردد. بطور کلی تومورهای تراتومی قاعده جمجمه و سقف کاعی دهان تنها از نقطه نظر جهت رشد و نمو با یکدیگر اختلاف دارد. بافتهای این نوع تراتوما کاملاً دیفرانسیه و خوش عاقبت است لیکن ممکن است به علت مکانیکی باعث خفگی نوزاد گردد.

نمود و بستری گردید. رادیوگرافی از جمجمه در ناحیه جلو فك فوقانی تومری از انساج نرم با اندازه $8 \times 5/9$ سانتیمتر و با کدورت های کلسیفیه غیر یکنواخت با اندازه $2 \times 3/2$ سانتیمتر نشان داد و تشخیص کیست درموئید را مطرح نمود. سایر آزمایشات پاراکلینیکی طبیعی بود. پس از بیهوشی اطراف تومر شکاف داده شد و تمامی آن برای آسیب شناسی ارسال گردید. سطح خارجی تومر بوسیله ورقهای شبیه به پوست پوشیده بود و اعضای شبیه به دست و پا و تنه و سر در آن وجود داشت. استون مهره ای دیده نشد، استخوان جمجمه وجود نداشت ولی نواحی کیستیک که حاوی بافت عصبی بود و در بالای يك قطعه استخوانی که به استخوان قاعده جمجمه شبیه بود دیده میشد. تنها عضوی که کاملاً رشد کرده بود روده ها بود که در آن لایه های عضلانی، مخاط و شبکه آئر و باخ مشهود بود. مجرای روده از خون پر شده بود و قبل از امتحان میکروسکوپی تصور میشد که يك رگ خونی باشد.

بحث کلی :

تعریف - گرچه اصطلاح تراتولوژی به مطالعه ناهنجاریهای مادرزادی اطلاق میگردد [۱]
ولی تراتوم ها تومورهای حقیقی هستند که از چند بافت که بطور طبیعی در آن محل وجود ندارد تشکیل میشود. برخی از تراتوما بصورت مالفورماسیون خود نمائی می کند ولی در حقیقت این نوع مالفورماسیون ها نیز تومر محسوب میگردد، در طبیعت رابطه ای بین دو قلوهای طبیعی، دو قلوهای قرینه متصل، دو قلوهای غیر قرینه، دو قلوهای پارازیتی، آنکلوژیون های جنینی و بالاخره تراتوما میتوان یافت با این وجود اختلافاتی بین تراتوما و مالفورماسیون ها وجود دارد. بدن ترتیب که تراتوما قدرت رشد

Ahlfeld در سال ۱۸۷۹ ، Abraham در سال ۱۸۸۱ ، Hill در سال ۱۸۸۵ ، Windle در سال ۱۸۹۹ ، Schwalbe در سال ۱۹۰۴ و Willis در سال ۱۹۶۰ شرح مواردی از این تومور را داده اند لیکن در سالهای اخیر گزارشات معدودی از این تومور دیده شده است. این نوع تومورها گاهی شامل قسمتهای کاملاً ارگانیزه جنینی مانند انگشت، روده با بافت های عصبی است و معمولاً در نوزادان نارس یا رسیده دیده میشود که بندرت بیش از يك ماهه زنده میمانند.

شرح حال بیمار :

ن - ن - نوزاد دختر ۶ روزه به علت تومری که از حفره دهانی خارج شده و از زمان تولد وجود داشته به بیمارستان مراجعه

* - استاد و جراح بخش جراحی قفسه صدی دانشکده پزشکی بهلوی دانشگاه تهران

** - استادیار بخش آسیب شناسی (گروه مرفوآناتومی) دانشکده پزشکی دانشگاه اصفهان

*** - استادیار و معاون گروه جراحی دانشکده پزشکی دانشگاه اصفهان


**** - دستیار گروه داخلی (اطفال) دانشکده پزشکی دانشگاه اصفهان

پیشرونده‌ای دارد و قادر است بطور مستقل به رشد خود ادامه دهد و حال آنکه مالفورم‌اسیون‌ها از نقطه نظر قدرت رشد محدود بوده و میزان رشد بافتهای آنها بمیزان بافتهای طبیعی بدن است، همچنین معمولاً در تراتوم‌ها ستون مهره‌ای وجود ندارد. با این وجود تفاوت بین تراتوم‌ها و ساختمان‌هایی که در نتیجه دوفلوهای ناقص بوجود می‌آید مانند مونسترهای دابل و بدون قلب و آمورف که خواص مورفولوژیک ندارد و نیز مالفورم‌اسیون‌هایی که حاوی چندین نوع بافت غنرو توپیک است مشکل می‌باشد. [۲-۳].

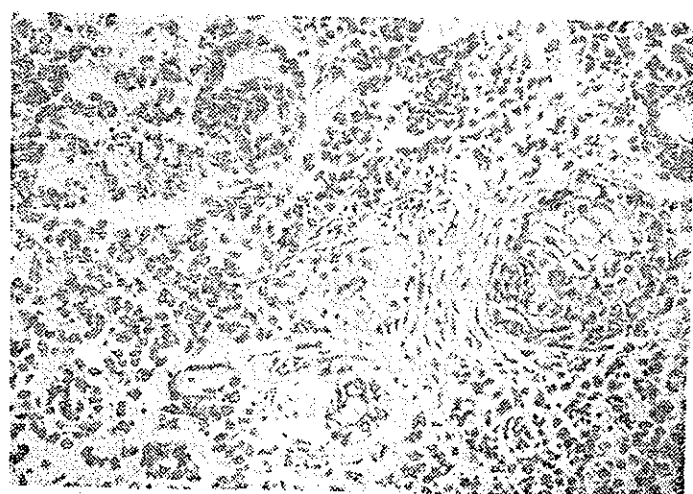
در مورد تفاوت تراتوم‌ها و تومورهای مختلط [Mixt] باید گفت که تراتوم‌ها دارای بافتهائی است که معمولاً بطور طبیعی در آن محل وجود ندارد و مبدأ این بافتهای از سه لایه زاینده اولیه است و حال آنکه در تومورهای مختلط با وجود آنکه تمایز سلولی و بافتی مختلف دیده میشود لیکن مبدأ بافتهای تومر مختلط با بافتهائی که معمولاً در آن محل وجود دارد یکسان است. طبقه بندی تراتوم‌ها :

طبقه بندی تراتوم‌ها به دو نوع خوش خیم و بدخیم معمولاً از روی چگونگی تکامل ساختمان‌های بافتی آنها امکان پذیر است. تراتوم‌های خوش خیم معمولاً از بافتهای رسیده و متمایز تشکیل شده است و حال آنکه انواع بدخیم آنها را بافتهای جنینی نارس اولیه با درجات مختلف بوجود آورده‌اند. Pugh و Collin [۴] از انگلستان طبقه بندی ساده و عملی زیر را پیشنهاد نمودند که تراتوم‌ها را بر حسب تکامل و رسیدگی بافتهای سه نوع تراتوم دیفرانسیه (T.D = Tratoma Differentiated) و تراتومهای حد واسط بدخیم (Malignant Tratoma Intermediate = M.T.I) و تراتومهای آناپلاستیک بدخیم (M.T.A) تقسیم نمودند. اخیراً از طرف سازمان بهداشت جهانی طبقه بندی جدیدی بر اساس طبقه بندی Moor و Dixon پیشنهاد شده است. [۵]

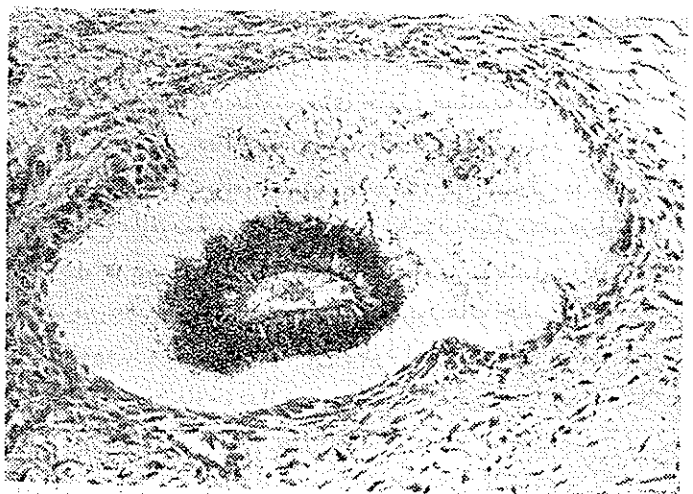
شیوع و محل: غالب تراتوم‌های نواحی ساکره، خلف صفاقی، گردنی، درون پریکاری، درون جمجمه‌ای در موقع تولد یا در دوران کودکی وجود دارند. تراتوم‌های تخمدانی بیضوی و مدیاستن بیشتر در جوانان بالغ دیده میشود. شیوع تراتوم‌های خلف صفاقی و ساکره اندکی در جنس مونث بیشتر است و حال آنکه تراتوم‌های درون جمجمه‌ای بیشتر در جنس مذکر دیده میشود [۶۰۲]. از نظر محل بغیر از گنادها و سطح خلفی شکم یعنی محلی که سلولهای ژرمینال از سلولهای سوماتوپوئیزی می‌گردد، تراتوم‌ها بیشتر در اطراف محور وسط بدن و نواحی شیار نزو اکتودرم دیده میشود [۶۰۳].



شکل ۱ - نمای ظاهری تراتوم حلق



شکل ۲ - نمای میکروسکوپی تراتوم حلق شامل قه‌تهای نیم‌ارگانیزه پوششی و پوستی و غددی



شکل ۳ - نمای میکروسکوپی تراتوم حلق شامل قه‌تهای نیم‌ارگانیزه پوششی و پوستی و غددی

مبدأ تراتومها

برای آنکه به چگونگی پیدایش تراتومهایی ببریم لازم است خلاصه‌ای از چند پدیده جنینی که شامل تمایز سلولی یا بافتی (Cellular Differentiation) و القاح سلولی (Induction) و واکنش‌های بافتی (Tissue Competence) میباشد را بررسی کنیم.

دیفرانسیاسیون سلولی (Cellular Differentiation)

عبارتست از:

تبدیل سلولهای اولیه (Toti Potential) به سلولهایی که وظایف و فعالیت‌های محدود و خاص دارند. این عمل بتوسط ژنوم و اپرون تحت تأثیر عوامل خارجی (Microenvironment) راهنمایی و هدایت میگردد.

القاح سلولی عبارتست از اثری که هنگامی که دودسته سلول مختلف و متمایز با یکدیگر تماس پیدا میکنند بر چگونگی رشد یکدیگر اعمال می‌نمایند.

واکنش بافتی (Tissue Competence) عبارت است از

شدت واکنش بافتهای پس از تماس دو دسته سلول متمایز با یکدیگر. بدیهی است که هر چه سلولها بیشتر تمایز یافته و رسیده باشند شدت واکنش بافتی آنها کمتر است. بعبارت دیگر هر چه سلولها و وظایف اختصاصی بیشتری بر عهده داشته باشند کمتر قدرت تغییر ماهیت دارند و چنانچه در هر يك از مراحل فوق یعنی تمایز سلولی و بافتی و غیره تغییری غیر طبیعی بوجود آید منجر به پیدایش تراتوم میگردد [۷].

بطور خلاصه فرضیه‌هایی که بتواند مبدأ تراتومها را توجیه نماید باید نمایشگر کلیه مشخصات اصلی تراتومها باشد. چهار تئوری پیشنهاد شده [۸] که در زیر ذکر میگردد:

۱ - تئوری دوقلوها (Included Twins) بر طبق

این نظریه تراتومها حاصل يك آبسننی دوقلو است که رشد یکی از دوقلوها ناقص و غیر طبیعی بوده در درون بدن دیگری بوقوع می‌پیوندد و بهمین علت اصطلاح‌های جنین پارازیتی (Parasitic Fetus) و جنین در جنین (Fetus In Fetus) برای این تومورها بکار برده شده است.

۲ - تئوری پاراتئوتیک (Parathenogenetic)

در این نظریه منشاء تراتومها را ناشی از رشد پاراتئوتیزی سلولهای ژرم اولیه دانسته‌اند.

۳ - تئوری باقیماندن سلولهای اولیه (Rest Cells)

مبدأ تراتومها را ناشی از باقیماندن سلولهای اولیه در ضمن دوران جنینی در نواحی که بیشتر این تومورها دیده میشوند میدانند.

۴ - برخی برای تراتومهای گنادی و خارج گنادی

دو مبدأ جدا گانه در نظر گرفته‌اند و معتقدند که تراتومهای

گنادی از سلولهای اولیه بطریقه پاراتئوتیک از دوسلول

ها پلوئید بوجود می‌آیند. و تراتومهای خارج گنادی ناشی از

دوقلوهائی که در نتیجه تقسیم ناقص توده‌های سلولی در مراحل

اولیه جنینی است میباشد. از نقطه نظر کروماتین جنسی اکثراً

سلولهای تراتومها بصورت موزائیک و از سلولهای با کروماتین

جنسی مثبت و منفی آن پلوئید درست شده‌اند [۹-۱۰].

خلاصه و نتیجه:

موردی از تراتوم حلق در نوزاد شش روزه دختر (نرگس

ن) معرفی میشود و در مورد چگونگی پیدایش تراتومها و طبقه

بندی آنها و تشخیص‌های افتراقی با دیگر مالفورماسیونها بحث

کوتاهی بعمل دیاید.

References

- 1 Willis R.A. The Borderland of Embryology and Pathology, 2nd Edn. London, Butter Worths, 1962, P.351.
2. Willis R.A. «Tratoma» in Atlas of Tumor Pathology, Sect. 3 Fasc. 9, Washington D.C. Armed Forces institute of Pathology. 1951.
3. Potter, E.L., Pathology of the fetus and the infant Chicago year book Publishers, 1952, PP, 151, 184, 393.

4. Collins, D.H. & Pugh R.C.B. . The Pathology of Testicular Tumors Br.J. urol 36 Suppl No 2, 1964 .
5. Mostofi, F.K. . Testicular Tumors, Epidemiologic, Etiologic & Pathologic featurer Cancer 32. 5, Nove, 1973, 1186. 1201 .
6. Willis R.A : Pathology of Tumors . chapter 33 & 61 3 rd edn . London , Butter Worth & Co . Ltd. 1960, PP.946_979 .
7. Fox H, Langley F.A : Postgraduate obstetrical and Gynecological Pathology (1673) 1st Edn. Pergamon press. Oxford 539_55 .
8. Ashley D.J.B., Origin of tratoma. Cancer 32. 2 August 1973, 390_394 .
9. Theisis, E.A. Ashley D.J.B , & Mostofi. F.K. . Nuclear sex of testicular tumors & some related ovarian & extragonadal neoplasms . Cancer 13 : 322, 327, 1960 .
10. Miller, R.W. (1970) in Genetic Concepts & neoplasia university of Texas M.D., Anderson Hospital & tumor institute, Williams & Wilkins, Bathmore, PP.78. 84 .