

مشکلات تشخیص استئومیلیت مزمن*

دکتر غلامعباس سلطانیپور**

« تشخیص استئومیلیت مزمن در بیماری از موارد بعث شیوع و آشکار بودن »
« علائم بالینی و پرتونگاری بسیار آسان است و بخاطر طولانی بودن دوره »
« بیماری حتی بیشتر بیماران سه‌ای از نوع کسالت و نام داروها و درمانی‌های »
« آنرا میدانند . ولی درباره‌ی موارد تشخیص بتدری مشکل میشود که فقط »
« با کمک یوپی‌های مکرر و کشت میتوان به ناهیت اصلی ضایعه پی برد » .

منظور از نگارش این مقاله معرفی دو نمونه از موارد مشکل تشخیص استئومیلیت

می‌باشد ولی بهتر است قبلاً بچند نکتهٔ مقدماتی توجه شود .

– اول اینکه رعایت نام استئومیلیت احترامی است بسابقه «Nelaton 1844» ،
و کثرت استعمال آن . در اصل استئیت و میلیتی در کار نیست و تشکیلات معدنی – آلی
« استحکامی » استخوان هیچ‌گونه نقش فعالی در پیدایش و سیر بیماری بعهدہ ندارد
بلکه عفونت مربوط به بافت سلولی و تغذیه‌ای استخوان است اعم از آنچه در مجرای
مرکزی «مغز» ، لوله‌های ارتباطی «Havers» ، حفره‌های سطحی «Howship» و زیر
پریوست قرار داشته باشد .

البته واکنش این بافت در برابر عفونتهای چرکی مانند واکنش بافت‌همبندی
است در جاهای دیگر بدن (آبسه) . پیشرفت چرک این عفونت در بافتهای مجاور و
سرباز کردن آن در پوست تابع همان شرایط عمومی است منتها اگر دفع محتوی
آبسه طولانی میشود و مجرای ثابت و تقریباً دائمی برای عبور چرک بوجود می‌آورد

* از راهنمایی‌های ارزنده آقای دکتر خسرو سمیعی دانشیار محترم دانشکده پزشکی در

تنظیم این مقاله صمیمانه سپاسگزارم .

** استادیار بخش جراحی بیمارستان رازی

(فیستول) ، این پدیده ناشی از نقش مزاحم و منفی استحکامات آلی - کانی بافت استخوان است بشرح زیر :

- ابتدا بصورت يك عامل مکانیکی قدرت دفاع موضعی را کم مینماید و موجب بسته شدن رگها و مرگ قسمتی از استخوان میشود و به پیدایش سکستر کمک فراوانی می کند .

- این قطعه استخوان مرده (سکستر) فقط از مواد آلی-کانی ساخته شده است و بعلت ضعف فعالیت استئو کلاست ها خیلی بکندی از بقیه استخوان جدا می شود (رقیق شدن استخوان بخاطر کیفیت های شیمیائی است) و بهمین دلیل خیلی دیر دفع میگردد و در حقیقت خود تبدیل بعامل محرکی میشود که در ادامه بیماری تأثیر زیادی دارد .

- جدار داخلی حفره استخوانی گرچه مانند آبنه های گرم از بافت جوانه ای پوشیده شده است ولی چون نمیتواند با یکدیگر تماس مستقیم حاصل کند از بافت التیامی پر نمیشود بعلاوه محتوی آن (مواد نکرزه و چرک) محیط بسیار مناسبی برای رشد و ادامه فعالیت میکروب مولد بیماری فراهم میکند .

- پیشرفت اسکروز در جدار استخوانی آبنه موجب ضعف گردش خون و مانع رسیدن مواد داروئی بکانون عفونت میگردد .

- بالاخره جدا بودن جریان خون ایفیزی در کودکی ، این قسمت از استخوان و مفصل مربوطه را از شرکت در عفونت معاف می کند .

- با وجود صفات مشترکی که گفته شد نشانه های بالینی و پرتونگاری استئو-میلیت مزمن بقدری متفاوت هستند که انتخاب يك شکل نمونه برای این بیماری غیر ممکن است و برای اینکه شرح بالینی تاحدودی جامع باشد سعی مؤلفین بر این است که شکلهای مختلف بیماری را در چهار گروه مشخص جای دهند .

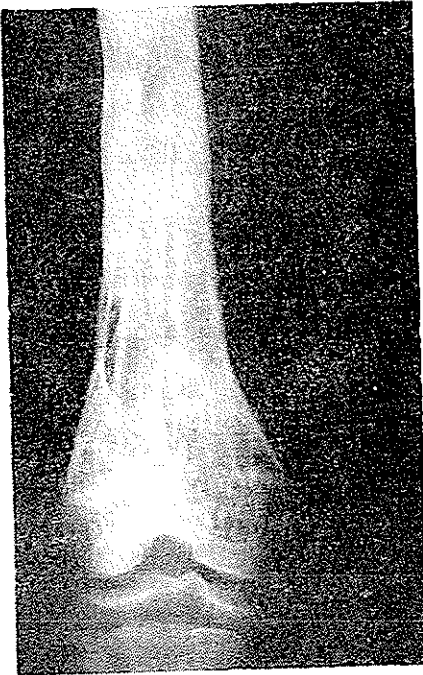
اول - شکل شایع و شناخته شده بیماری که بهمین علت به اختصار از آن می گذریم مشخص می شود بایک دوره مقدماتی حاد عفونی در کودکی و در تعقیب آن

فیستول و سکستر و استخوانسازی زیر پریوستی، که همگی در اطراف متافیز فعال استخوان متمرکز هستند: فیستول علامتی است بالینی با لبه فرو رفته و چسبیده به استخوان و رنگ قرمز روشن بدون وژتاسیون و بریدگی که چرک زرد رنگی از آن جاری است. در طی سالیان درازی که بیماری ادامه دارد هرگاه تخفیفی در پیشرفت آن حاصل شود رشد سریع بافت پوششی مخرج فیستول را می‌بندد (بهبود ظاهری) و محافظه‌ای بوجود می‌آورد که بتدریج چرک در آن جمع می‌شود و درد و گاهی علائم عفونی خفیف بوجود می‌آورد (عود)، تا زمانیکه چرک فیستول قدیم را باز کند و یا فیستول جدیدی ایجاد کند. لذا فیستولهای این شکل مانند عودهای آن متعدد هستند.

سکستر و استخوانسازی زیر پریوستی (Involucrum) دو علامت عمده پرتو-نگاری بیماری هستند که اولی گاهی تمامی دیافیز را شامل می‌شود و دومی بقدری سریع پیشرفت می‌کند که باوجود سوراخهای متعددی که در آن وجود دارد (Cloaca) حتی درموقع سکستر شدن همه دیافیز به آسانی وزن بدن را تحمل می‌کند. به همین دلیل شکستگی پاتولوژیک در استئومیلیت مزمن بقدری کم است که عده‌ای از مؤلفین حتی از ذکر آن خودداری می‌کنند.

بهر حال شکستگی اگر هم دیده شود مربوط به مواردی است که مدتها طول کشیده باشند و عودهای مکرر و سخت داشته باشند و فیستولهای متعدد و سکسترهای فراوان در آنها دیده شود.

عوارضی مانند استحاله بدخیم مخرج فیستول و خون ریزی‌های شدید مخصوص این شکل است ولی عارضه‌ای که کمتر مورد توجه قرار می‌گیرد و از همه بیشتر دیده می‌شود اثری است که این کانون عفونت مزمن بر حال عمومی بیمار باقی می‌گذارد. بیشتر این بیماران کم خون وضعیف و لاغر هستند؛ پوست صورت آنها خیلی زود چین و چروک دار می‌شود یعنی این کودکان قبل از طی دورهٔ جوانی پیر می‌شوند (شکل ۱).



شکل ۱

- سن ۱۷ سال.
- مدت بیماری ۹ سال
- وزن فقط ۳۴ کیلوگرم
- لاغر و استخوانی . رنگ زرد و پوست صورت چروکیده «نوجوان پیر»
- Involutum شکل عمومی استخوان ران را حفظ کرده است «اثر استرس»
- غضروف ارتباطی سالم و رشد اندک طبیعی است
- حرکات مفصل مجاور آزاد است

دوم - در بیشتر موارد مقدمه حاد ندارد بلکه از ابتدا بصورت تومور استخوانی دردناکی جلب توجه میکند که گاهی تشخیص آن از سایر «تومورهای دردناک» استخوان میسر نیست مخصوصاً اگر نزدیک دیافیز باشد. بدون پرتونگاری تشخیص ممکن نیست و به اصطلاح عکس «کلید تشخیص» است کسه نشان میدهد نقش طبیعی استخوان از بین رفته و توده ای استخوان متراکم و اسکالروزه جای آنرا گرفته است که مجرای مرکزی را پر کرده و بر حجم استخوان افزوده است و رویهم رفته سایه ای یکنواخت و کاملاً تیره دارد (استخوان عاجی).

پریوست همیشه مهتلا است منتها در بعضی نقاط استخوان سازی آن که البته

۱- امروزه مسلم شده است که پریوست فعالیت استخوان سازی ندارد و استئوبلاست ها در لایه مخصوص زیر پریوست قرار دارند . اگر از استخوان سازی زیر پریوست نامی میبریم بر عایت عرف وعادت است زیرا متن مقاله گنجایش توضیح اضافی ندارد .

عفو نتهای اختصاصی - سار کوم استئولیتیک) به آسانی تمیز داده میشود. در صورت وجود تردید آزمایش بافت شناسی وسیله‌ای است مفید و مطمئن. درد این بیماران که بعضی خاصیت شبانه برای آن قائل هستند شدید است و موجب مراجعه و درمان بیمار میگردد لذا مطالعه بیماری از این مرحله بعد میسر نیست (شکل ۳).

چهارم - این شکل فوق العاده نادر است. بعضی از مولفین حتی نامی از آن نبرده‌اند. در پاره‌ای از کتابها توضیح مختصر و بدون عنوانی از آن دیده میشود و بالاخره معدودی زیر عنوان آبسه آلبومینی (به اعتبار منظره ماکروسکوپی) و یا آبسه زیر پریوستی (در مقابل آبسه مرکزی برودی) آنرا شرح داده‌اند. بدو علت توضیح بیشتری درباره آن میدهم:

اول - اینکه ضایعه است بسیار کمیاب که هرگاه موردی از آن دیده شود شایسته است که بیشتر مورد مطالعه و دقت قرار گیرد زیرا:

دوم - منظره بالینی و تصویر پرتو نگاری آن از ضایعات متفاوتی مانند پریوستیت ضربه‌ای - پارستال استئوسار کم - فیروسار کم غیر استخوانساز قشری تشخیص داده نمیشود مگر به کمک آزمایشهای بافت شناسی مکرر.

چون نشانه‌های بالینی و پرتو نگاری بیماری همانهایی است که در شرح حال بیمار فعلی آمده است برای رعایت اختصار فقط شرح حال بیمار را می‌آوریم.

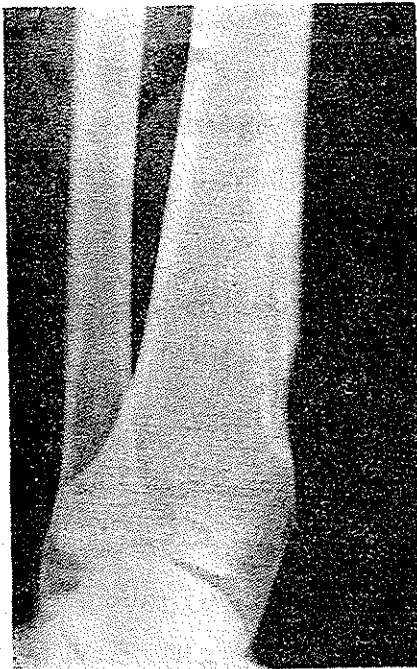
خانم م. ۱۸ ساله دارای شوهر و سه کودک سالم که در سابقه شخصی و خانوادگی نکته مرضی قابل تذکری ندارد بجز اینکه از ۷ سالگی دردهای خفیف و متغیر و زودگذری در زانو و پای چپ بخاطر می‌آورد ولی از ۶ ماه قبل درد ثابتی در کنار قدامی قسمت تحتانی ساق چپ تمرکز یافته و بتدریج توموری در همین محل پیدا شده است در معاینه فقط برجستگی سفت و دردناک مختصری دیده میشود. مقایسه با اندام سالم تغییری در تغذیه و رشد ساق پای مبتلانشان نمیدهد. حرکات مفصل میچ پا آزاد و بدون درد است.

پرتو نگاری نشان میدهد که محل اصلی ضایعه زیر پریوست است که مقداری از قشر استخوان را خورده و در امتداد محور طولی آن پیشرفته است در موقع عمل توده ژلاتینی تیره رنگی دیده میشود که از ضایعه استخوانی دریافت‌های نرم اطراف

تا زیر نیام سطحی نفوذ کرده است. توجه به این نکته عملی اهمیت دارد که اگر بافت‌های نرم مجاور را آسیب نرسانیم حذف این توده ژلاتینی تقریباً بدون خونریزی است (برخلاف سارکم‌های یاد شده).

اگرچه محل ضایعه بطور اصولی در معرض ضربه‌های مکرر قرار دارد ولی چون بیمار سابقه ضربه را بخاطر ندارد پریوستیت ضربه‌ای را تا حدودی میتوان رد کرد ولی تشخیص ضایعه از فیبروسارکم غیر استخوانساز قشری و پارستال استئوسارکم موکول به انجام بیوپسی است (۲ و ۱۱ و ۱۲) چون جواب بیوپسی نیزگاهی مبهم و مشکوک است بهتر بنظر میرسد که موقع عمل از قسمتهای برداشته شده کشت بعمل آید. تصویر پرتونگاری و ریزینی بیمار مورد بحث را می‌آوریم تا خواننده توجه داشته باشد که انجام ایندو حداقل کاری است که برای تشخیص لازم است.

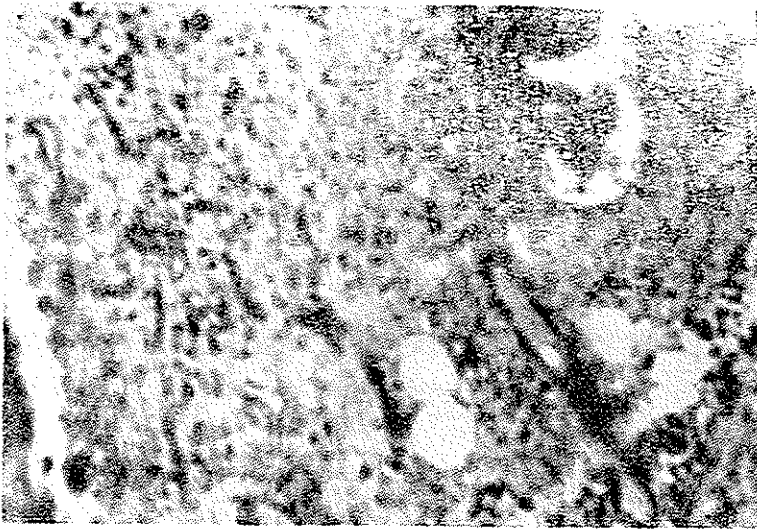
شکل‌های ۴ و ۵



شکل ۴

- Parosteal osteosarcoma ?
- Nonossifying Fibrosarcoma?
- Periostitis?
- Nonossifying Fibroma?

استئومیلیت سلی ۱ و ۴ و ۱۳ و از موارد نادر همانژیوم ۱۱ و ۱۲. ساده ترین راه عملی تفکیک آنها (بیوپسی) انجام شد. پس از دریافت نتیجه بیوپسی چون تخریب استخوان در بعضی انواع اختصاصی استئومیلیت ۱ و ۴ بیشتر است و مشی آنها نیز تدریجی و طولانی است ۱ و ۲ و ۳؛ برای تعیین علت از محتوی ضایعه کشت بعمل آمد که در آن استافیلوکوک طلائی رشد نموده بود (شکل های ۶ و ۷).



شکل ۷ Chronic Osteomyelitis

نتیجه کشت: Staphylococcus Aureus

خلاصه و نتیجه

- گذشته از شکل های خیلی مشخص برخلاف انتظار، استئومیلیت مزمن انواعی دارد که با ضایعات مختلفی اشتباه میشوند و بدون مساعدت آسیب شناسی و کشت میکروبی کشف ماهیت ضایعه میسر نمیشود.

- این استثنا وجود دارد که شکستگی پاتولوژیک بدون هیچ مقدمه ای در یک شکل غیر معمولی استئومیلیت مزمن بوجود آید و اشکال کار در تشخیص آنست.
- واکنش بافت استخوانی در مقابل یک عامل محرک مشخص در افراد مختلف دگرگونیهای فراوانی دارد که علت آن معلوم نیست.

SUMMARY

Chronic Osteomyelitis is a troublesome, protracting disease. The diagnosis of this disease is quite easy due to its frequency, clear signs and the famous X-Ray symptoms. But in some rare cases, the special signs do not appear clearly, thus it is very difficult to detect the real cause of this disease.

Having seen two confusing cases of this disease, we thought it to be essential to give a brief view on this subject, of course we will not discuss the important aspects of the matter which are already explained in each and every surgical text book such as follows:

Chronic osteomyelitis is followed by an acute form of infancy with multiple fistula, large involucrum and various sequestrum.

Garre's sclerosing chronic osteomyelitis.

Famous Brodie's abscess.

Now we would like to talk about a young woman of 18 who has good health, suffers a pain in lower end of her left leg with Tender Tumour, growing gradually. The X-Ray (Figure 5) shows an osteolytic process along the bone axis without any inflammatory reaction. It produces more confusing matters to be specified clearly which are:

Traumatic Periostitis, parosteal osteosarcoma, non ossifying fibro-sarcoma and non ossifying fibroma.

They cannot be cleared without repeated pathologic examinations (Hystologic).

A pathologic fracture is, in fact, a rare side-effect of chronic osteomyelitis; specially when it occurs insidiously with any usual sign of the main disease.

In the case of a girl aged 14, growing epiphysis of a hip bone (Figure 7) and a long history, firstly we usually take in to consideration diseases like Solitary bone cyst, bone hydatosis, tuberculosis, metastatic carcinoma, hemangioma, etc.

It was to our great surprise when histological examination showed that staphylococcic chronic osteomyelitis had been in work.

Résumé

L'ostéomyélite chronique d'évolution au mieux prolongée est d'une grande fréquence, d'une extrême gravité et d'un traitement décevant.

Si le diagnostic des formes fréquentes, avère en général facile, il exige d'emblée une attention profonde du praticien dans les formes atténuées, latentes ou trainantes, voire chroniques c'est le cas par exemple de l'abcès ossifluent, connu autre-

fois sous le nom de. périostite albumineuse, sans aucun antécédent infectieux ou fébrile (fig 4)

On peut également mentionner le cas des fractures pathologiques d'apparition insidieuse dont le diagnostic certain repose spécialement sur la biopsie du foyer de fracture suivie d'une culture au laboratoire (fig6)

REFERENCES

- 1- Allaine(S.F) et coll . , Pathologie Chirurgicale , Tome I., 1957 . Flammarion, Paris , p 359 - 417 , 445 - 448
- 2- Anderson (W.A)D., A Text Book of Pathology, Vol II, 1966, (c.v. Mosby), Saint Louis PP 1290 - 1393
- 3- Bailey. H.A. Short Practice of Sugery . 1962. H.K.Lewis. Co.London . PP - 1221 - 67
- 4- Boyd.W.A. Text Book of Pathology, 1964. Lea and Febiger Philadelphia. PP. 212 - 229
- 5- Durier (j) et coll . , La Presse Medicale, Paris , vol 73 No 45 PP .258 - 81 , 1965
6. Devas M B., The Pracitioner, vol 197 , No 1177, 1966
- 7- Guyton. A C., Text Book of Physiology, (1966) W.B.Saunders. Co., London, P 1100 - 15
- 8- Herbert . D. Adames M.D. The Surgical Clinics of North America, vol 47 No 3 PP 601 - 6 , 1967
- 9- Herbert (D) Adames M.D. The Surgical Clinics of North America, vol 47, No3, 9483 - 92. 1968
- 10- Illingworth. C.F.W.A. Text Book of Surgical Pathology 1960, J and A Churchill Ltd., London. P 123 - 84
- 11- Jaffe. H L., Tumors and Tumorous Conditions of the Bones and Joints, Lea and Febiger . Philadelphia 1961 - PP 54 -91 and PP 388 - 813
- 12- Lichtenstein Bone Tumors' 1965, The c.v. Mosby., Saint Louis PP - 166 - 71. 296 - 306 , 331 - 339, 399- 460, 376-378
- 13- Menegaux. G.Manuel de PATHologie Chirurgicale. 1962. Masson et cie. Paris. PP-701-41. 791. 814, 819-22,876-93, 909-30 and 684 - 7
- 14- Stoppto. R. Atlas No. 46 suplement á La Presse Medicale Paris 76. No-8 ,
- 15- Warren. R and members of the Departement of Surgery of the . Harvard Medical School , Surgery, 1963 W. B. Saunders London, P. 1077/120
- 16- Willard. E. D. The Surgical Clinics of North America, vol 39 No3 PP 857 - 69 1959
- 17- Young and Owens, Year Book of Orthopedics, 1966 - 67 Publishers Inc Chicago PP-85 - 8