

گزارش دو بیمار مبتلا به تالاسمی ماژور در سنین بالا

دکتر صادق پیروز عزیز* دکتر نصرالله سیار** دکتر ریحان الله سرلتی*

بیماران مبتلا به تالاسمی ماژور بر حسب معمول در سنین پائین فوت میکنند ولی بندرت ممکنست بسن بلوغ برسند. مطالعات جدید (۷) نشان داده است که کیفیت مواد پروتئینی سازنده هموگلوبین و کمیت آنزیم‌هایی که در تشکیل شاخه‌های ملکول هموگلوبین دخالت میکنند (کمیت هموگلوبین جنینی) در طول عمر بیماران موثر است. در طی چهار سال گذشته دو بیمار بالغ در سنین ۴۲ و ۳۵ سالگی مبتلا به تالاسمی ماژور در بخش داخلی يك بیمارستان پهلوی بستری و مورد مطالعه قرار گرفتند. اینک بشرح حال این دو مورد می‌پردازیم:

بیمار اول: مد - ج مرد ۲۴ ساله، اهل بابل، مجرد.

علت مراجعه: در تاریخ ۱۱/۹/۴۲ بعلت ضعف و سستی، لاغری، بی‌اشتهایی و درد شکم بعد از غذا در بخش پزشکی يك بیمارستان پهلوی بستری میشود. سابقه شخصی و خانوادگی

از کودکی بیمار وبا تشخیص مالاریا مدتی تحت درمان بوده است. در سن دهسالگی دچار یرقان شده است و در ۲۲ سالگی تیفوس گرفته است. ناراحتی بیمار از چند ماه قبل از مراجعه شدت می‌یابد و بطور سرپائی برای او معالجاتی انجام و ضمناً یکبار هم به او تزریق خون می‌شود. پدر و مادر بیمار فوت کرده‌اند.

* گروه بیماریهای داخلی

** گروه آزمایشگاههای بالینی

معاینه دستگاهها :

دستگاه هاضمه و کبد: نکته قابل توجه کبد بزرگ با اندازه سه عرض انگشت و قوام آن نرم میباشد.

قلب و ریه : علامت عمده‌ای ندارد فشار خون $\frac{105}{70}$ میلی‌متر جیوه و نبض ۸۰ در دقیقه است .

دستگاه ادراری : سالم است ضمناً ادرار بیمار تیره و بروننگ چای میباشد.

طحال بزرگ و سفت و با اندازه چهار عرض انگشت از دنده‌ها تجاوز کرده است چند عدد غده لنفاوی در زیر بغل و کشاله ران لمس میشود . از نظر عمومی بیمار بیست لاغر اندام ، تیره رنگ و ضعیف . که گاهی دچار تب‌های خفیف می‌شود .

آزمایش‌های پاراکلینیک

هموگلوبین ۶۱٪ هماتوکریت ۳۰٪ تعداد گلبول‌های قرمز ۳۳۰۰۰۰۰ در میلی‌متر مکعب ، رتیکولوسیت ۱/۴٪ گلبول سفید ۵۲۰۰ .

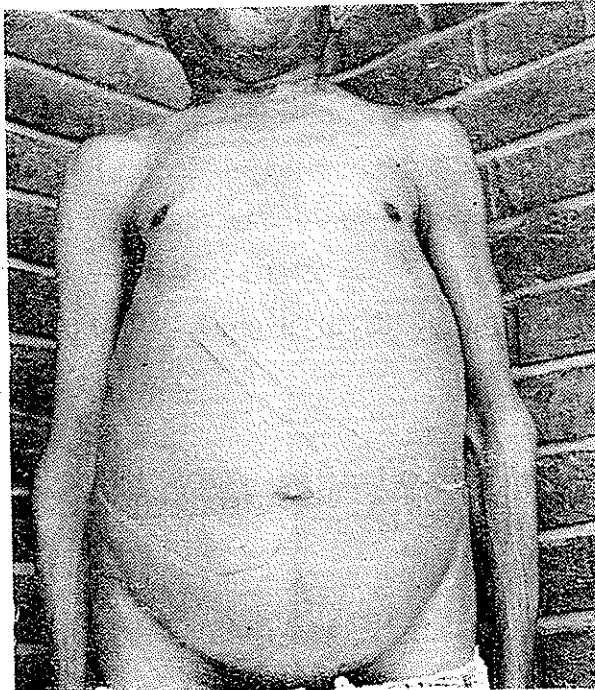
فرمول لکوسیت: سگمانته نوتروفیل ۵۰، لنفوسیت ۳۸، مونوسیت ۸، باتونه ۱، ائوزینوفیل ۱، بازوفیل ۲ درصد؛ و بندرت میلو سیت دیده میشود، اریتروبلاست ۲۰/۰ مرفولوژی گلبول‌های قرمز: آنیزوسیتوز +++ پوئی کیلوسیتوز +++ هیپو-کرمی ++ میکرواسفروسیت + تعدادی گلبول قرمز با دانه‌های بازوفیل دیده میشود آزمایش کومز مستقیم منفی است. آهن ۳۷۵ میکروگرم درصد وسدیمانتاسیون خون ۱۷ میلی‌متر در ساعت اول ، بیلی روبین مستقیم ۹ میلی‌گرم در لیتر و بیلی روبین غیر مستقیم ۳۱ میلی‌گرم در لیتر است. واسرمن منفی است ، کلسیم خون ۹۳ میلی‌گرم در لیتر میباشد .

آزمایش کامل ادرار طبیعی است و مقدار استواستر وئید ادرار ۲۴ ساعت ۴/۶۲ میلی‌گرم است . در آزمایش مدفوع تخم تریکواستر و نژیلوس دیده میشود .

در رادیوگرافی از دستها و جمجمه و ساق پا و لگن خاصره علائم هیپوپلازی مغز استخوان دیده میشود و در رادیوگرافی ستون مهره‌ای استخوانها عموماً استئو-پروز شدید همراه با منظره رتیکولر نشان میدهند ؛ علائم هیپوپلازی مغز استخوان

با انقباض استخوانها و نازک شدن قسمت قشری استخوان (Pressure Atrophic) دیده میشود که نشانه پاکبی پلوریت بر اثر پلورزی آنکیسته قدیمی میباشد. سایه قلب بزرگ و از دو طرف بسط یافته است.

تغییراتی که در استخوانها مشهود است نشانه کمخونی از نوع کمخونیهای همولیزی بنظر میرسد. معذالك امکان رتیکولوز را باید در نظر داشت. آقای پروفسور لهمان (Lehmann) که در تاریخ فروردین ماه ۱۳۴۳ بایران آمده بودند بیمار را معاینه و رادیوگرافیهای او را مشاهده و خونش را امتحان کردند و تشخیص تالاسمی ماژور را تأیید نمودند.



بیمار در تاریخ ۲۰/۹/۴۲ از بیمارستان مرخص گردید و در تاریخ ۲۶/۴/۴۶ بعلت درد شدید مجدداً در بخش بستری گردید ولی این مرتبه معالجات مؤثر واقع نشد و بیمار در همان روز فوت کرد.

نتیجه: منظره خون محیطی شبیه به بیماری کولی (تالاسمی) است که چون

هموگلوبین جنینی (F) ۵۵ درصد است می توان گفت بیماری از نوع تالاسمی ماژور میباشد.

بیمار دوم: م- آ مرد ۳۵ ساله اهل رشت - زارع - مجرد

(درعکس بیمار بزرگی کبد وطحال مشخص شده است).

علت مراجعه: در تاریخ ۱۳/۱۲/۴۶ بعلت درد پهلوی چپ، طپش قلب، خیزپا، تب و لرز و خونریزی از بینی در بخش پزشکی يك بیمارستان پهلوی بستری می شود.

سابقه شخصی و خانوادگی: مدت ۱۰ تا ۱۵ سال است که احساس درد و سنگینی در پهلوی چپ دارد. از دو سال پیش طپش قلب دارد و ساق پا ورم پیدا کرده است. موقعی که دهساله بوده اعتیاد به خاڪ خوری پیدا کرده ولی بزودی ترك عادت میکند.

از ۱۲ سالگی تاکنون زرد بوده است و تا بحال چندین مرتبه در بیمارستانهای رشت و تهران بستری شده است. پدر و مادر بیمار فوت کرده اند و علت مرگ آنها را بیماری ریوی ذکر میکنند ایشان دو فرزند دیگر داشته اند که در طفولیت فوت کرده اند و علت آنها را نمیداند.

معاینه دستگاهها

دستگاه هاضمه: اشتها به غذا خوبست ولی از سوء هاضمه و نفخ بعد از غذا شکایت دارد.

قلب و ریه: تنگی نفس موقع راه رفتن دارد. سوفل سیستولی شدید در تمام نواحی قلب شنیده میشود. فشارخون ۸۵ میلی متر جیوه است. نبض ۹۰ در دقیقه است. سرفه می کند و خلط خونی و چرکی خارج می کند. در معاینه صداهای تنفسی کمی شدیدتر و خشن تر شده است.

در معاینه شکم، طحال بزرگ و تا نزدیک حفره خاصره ای راست رسیده است کبد باندازه چهار عرض انگشت از دنده ها تجاوز کرده است.

از نظر عمومی بیمار بست لاغر و ضعیف با تأخیر رشد و نمو و تب‌های نامنظم که گاهی تا حدود ۳۹ درجه میرسد.

آزمایشهای پاراکلینیک:

هموگلوبین ۳/۲۵ گرم درصد، هماتوکریت ۱۷٪، تعداد گلبول قرمز ۲۲۰۰۰۰۰ میلی‌مترمکعب، رتیکولوسیت ۳/۵٪، گلبول سفید ۵۲۰۰، پلاکت ۱۰۰۰۰۰.

فرمول لکوسیت: سگمانته نوتروفیل ۴۱، لنفوسیت ۳۶، مونوسیت ۱۵، باتونه ۳، ائوزینوفیل ۲، بازوفیل ۱، متامیلوسیت ۱، اریترو بلاست ۵ درصد می‌باشد. مرفسولوژی گلبولهای قرمز: آنیزوسیتوز +++، پوئی کیلوسیتوز +++، هیپوکرمی ++، میکروسیتوز +، ماکروسیتوز +، تعدادی اشکال نامنظم و شکسته شده و سلول آن سیل و بندرت گلبولهای قرمز با جسم ژولی دیده میشود، هموگلوبین جنینی (F) ۹۴٪ است.

مغز استخوان: سلولاریته افزایش دارد. نسبت دودمان میلوئید به اریتروئید برابر یک به ۵/۵ است. دودمان اریتروئید هیپرپلازی شدید دارد و بعلاوه سیتوپلاسم اغلب نورموبلاست‌ها رگ‌رگه و نامنظم و بعضی از آنها دارای جسم ژولی هستند. دودمان میلوئید و مگاکاریوسیت‌ها طبیعی است. ذخیره آهن افزایش زیاد دارد و سیدرو بلاستها زیاد شده‌اند.

آهن سرم ۲۹۰ میکروگرم درصد - سدیماتاسیون خون ۱۹ میلی‌متر در ساعت اول، بیلی‌روبین مستقیم ۵ میلی‌گرم در لیتر و بیلی‌روبین غیر مستقیم ۱۱ میلی‌گرم در لیتر است، تیمول ۱۰ واحد، سفالین کلسترول + است.

در آزمایش مقاومت گلبولی همولیز از ۴ در هزار شروع و در یک در هزار کامل شده است. فسفاتاز قلیائی ۵/۵ واحد کینگ آرمسترانگ است.

آزمایش کامل ادرار فقط ترانس آلومین را نشان میدهد (مقدار ۱۷ ستواستروئید ادرار ۲۴ ساعته ۴/۷ میلی‌گرم است)، آزمایش مدفوع طبیعی و مانته منفی است.

راديوگرافى كه از استخوانهاى ساق پا وساعد ولگن خاصره بعمل آمده است نشان ميدهد كه استخوانها عموماً متخلخل و مشبك و قشر استخوان فوق العاده نازك شده است ، علامتى كه دلالت بر وجود مناطق Looser كند ديده نميشود .

در معاینه ته چشم شرائین نازکتر از طبیعی است و وریدهای اطراف پایی واضحتر از عادی است ، بینی مبتلا به انحراف تیغه است و ضمناً علائم رینیت آتروفیک دیده میشود. در طرف راست مخاط بینی زخمی وجود دارد. در معاینه گوش نکته مرضی دیده نمیشود . رویهمرفته در مدتی که بیمار در بخش بستری بود دوشیشه خون به او تزریق شد و در تاریخ ۱۶/۲/۴۶ با حال نسبتاً خوب مرخص گردید.

نتیجه : با توجه بمنظره خون محیطی و مغز استخوان و افزایش زیاد همو-گلوبین بیمار مبتلا به تالاسمی ماژور است .

بحث

۱- شیوع تالاسمی و انواع هموگلوبینوپاتیها در ایران ، بخصوص در مناطق شمالی، امروزه مورد قبول محققان میباشد و ما با معرفی دو بیمار بزرگسال که در عرض چهار سال در بخش پزشکی يك بیمارستان پهلوی بستری شده اند و بنظر ما مبتلا به تالاسمی ماژور بوده اند ، شیوع نوع ماژور را در بزرگسالان مطرح می کنیم و مورد بحث قرار میدهیم .

۲- درست است که از خون شناسی خانوادگی بیماران بواسطه فوت والدین اطلاعی نداریم ولی بسا در نظر گرفتن مقدار فوق العاده زیاده هموگلوبین جنینی و اسپلنومگالی حجیم و علائم دیگر درستی تشخیص روشن میشود .

۳- مسئله هموگلوبینوپاتیها كاملاً روشن نیست مثلاً :

الف- در برخی از کودکان هموگلوبین جنینی زیاد است ولی تابلوی تالاسمی

موجود نیست (Persistent high F) .

ب- ادامه حیات تا سن بلوغ در نوع ماژور بسیار نادر است و در ممالک

بیگانه و کتب کلاسی بندرت ذکر شده است و بستگی به نوع و مقدار هموگلوبین (مرضی) دارد .

هموگلوبین A از دوزنجیره آلفا و دو زنجیره بتا تشکیل شده است و بهر کدام از این زنجیره ها يك هسته هم (Hème) متصل میشود . هموگلوبین جنینی (F) از زنجیره های آلفادو و گاما دو و هموگلوبین A₂ و دلتا دو (Delta 2) تشکیل شده است . در اشکال کلاسیک تالاسمی بتا ، افراد مبتلا از پدر و مادر يك عیب مادرزادی بارت می برند که در تولید زنجیره بتا دخالت دارد ، بطوریکه هیچکدام از زنجیره های بتا عمل طبیعی خود را انجام نمیدهند و در نتیجه هموگلوبین با اندازه کافی در داخل سلول جمع نمیشود . در این شرایط اشکالاتی پیش می آید از جمله اینکه چون زنجیره آلفا به عمل طبیعی خود ادامه میدهد مقدار آن در داخل گلبولهای قرمز زیاد میشود و چون این مواد غیر ثابت است در داخل سلولها رسوب کرده و بصورت اجسام (Inclusion) درشت داخل سلولی در می آید که بنوبه خود باعث آسیب سلول میشود سلولهای دستگاه رتیکولو آندوتلیال تمایل خاصی به جذب گلبولهای قرمز دارای آنکلوزیون دارند و بسرعت جدار سلول را خراب کرده و جدار آنرا نامنظم میکند . تخریب اینگونه گلبولها هم در مغز استخوان و هم در دستگاه رتیکولو آندوتلیال بسرعت انجام میگردد بالنتیجه در تالاسمی نه تنها کم خونی هیپو کرم دیده میشود بلکه يك حالت همولیز کامل و واضحی وجود دارد . بنظر میرسد که فراوانی و ازدیاد زنجیره آلفا در ایجاد پدیده اخیر دخالت داشته باشد .

در این زمینه بعضی عوامل جبران کننده هم دخالت میکنند ، مثلا در نتیجه افزایش تولید زنجیره دلتا مقدار زیادی هموگلوبین A₂ تولید شده و در نتیجه می تواند با مقداری از زنجیره آلفا ترکیب شود . همچنین زنجیره گاما اگر بمقدار زیاد تولید گردد کاربرد گلبولهای قرمز را بهتر می کند . زیرا از يك طرف زنجیره گاما هموگلوبین جنینی بمقدار کافی تولید می کند که بیگمان تنفسی خوبی است و از

طرف دیگر زنجیره‌های آلفای آزاد را بخود جذب کرده و از ایجاد اجسام انکلوژیون آلفا جلوگیری میکند.

از اینرو معلوم میشود که علت آنیزو کرومی در تالاسمی بسته باینست که بعضی از سلولها مقدار کافی زنجیره گاما تولید میکنند که از هموگلوبین کافی انباشته میشود. این سلولها مدت طولانی تری عمر کرده و دارای انکلوژیون نمیشاند. سلولهایی که بمقدار کافی زنجیره گاما تولید نمی کنند همپو کروم بوده و دارای انکلوژیونهای بزرگ می باشد و در نتیجه بسرعت خراب می شوند.

تولید زنجیره گاما و پخش آن در داخل گلبولها بر حسب شدت بیماری در تالاسمی انترمدیا فرق میکند. این بیماران با وجودی که حامل ژن تالاسمی ماژور بوده و دارای مقدار زیادی هموگلوبین جنینی می باشند، از لحاظ علائم بالینی بسیار فقیر بوده و می توانند عمر طولانی داشته باشند.

همچنین بطوری که در یونان دیده شده است در افرادی که دارای مقدار زیادی هموگلوبین جنینی میباشند ولی تظاهرات بالینی چندانی ندارند. از یکی از والدین خود یک ژن تالاسمی A_2 و از یکی دیگر ژن حامل هموگلوبین جنینی بمقدار زیاد بارث برده اند. در این حالت تالاسمی ماژور به شکل خفیف خود ظاهر شده و ممکنست بیمار دارای صد درصد هموگلوبین جنینی باشد.

۴- بیماران مبتلا به کبد و طحال بزرگ در ایران فراوان دیده میشود و در میان علل مختلف بیماریهای خون و هموگلوبینوپاتیها را نباید فراموش کرد.

Summary

Two cases of major thalassemia in respect of patients aged 35 and 42 are reported. Clinical pictures and different methods of diagnosis, taking in to consideration, the clinical and haematological features together with family history are discussed.

Resumé

Les auteurs présentent 2 Cas de thalassemic majeure, chez les adultes 35 and et 42 ans.

Ils rappellent les differents méthodes de diagnostic et exposent les aspects cliniques et hématologiques de cette maladie.

References

- 1) Chernoff, A I; New Eng. J. Haem' **7**, 253-322. 1955.
- 2) De Gruchy, G. C; Clinical Haematology, ox. Bl. Sci. Pub. London, 1966.
- 3) Idem, Am. J. Med. Sci, **205** 643-660' 1943.
- 4) Lehmann, H. Broadsheet. Am. J. Med. **27**, 562 1960.
- 5) Lehmann, H. and Ager, the Haemoglobinopathy and thalassemia Mc, Graw Hill Book, New York, 1960.
- 6) Nathan, D. G. et al. New Eng. J. Med, **14** 782, 1968.
- 7) Nathan, D. G. and Gunn R. E., Am. J. Med. **41** : 815, 1966.