

# اولین مورد جراحی اصلاحی کامل اسکولیوز با اسباب در ایران

بقلم دکتر محمد تقی قوامیان

در این مقاله دو مورد جراحی اسکولیوز را که بترتیب اولین و دومین موردی است که در ایران صورت میگیرد معرفی میکنیم . گرچه این مقاله جائی برای شرح و بسط کامل درباره اسکولیوزها و علل آنها و تاریخچه درمان و غیره آنها نیست ولی فقط چند سطر به عنوان تذکر و یادآوری نوشته میشود و برای بقیه شرح کلاسیک آن خواننده را به مقالات و کتبی که در این باره نوشته شده ارجاع میدهیم .

اسکولیوز عبارتست از انحراف ستون فقرات از خط وسط باطراف (نه بجلو و عقب) و به ۵ گروه بزرگ تقسیم میشود :

۱ - قوس های ناحیه لومبر .

۲ - قوس های ناحیه لمبرو پستی

۳ - قوس های مضاعف یکی در کمر و دیگری در ناحیه لومبر

۴ - قوس اولیه پستی

۵ - قوس های ناحیه گردن و پشت . در این مقاله فقط درباره اسکولیوز های ایدیوپاتیک صحبت میکنیم زیرا هر دو بیمار عمل شده دارای این نوع اسکولیوز بودند . البته همین عمل جراحی در مورد پولیومیلیت و نوروفیبروماتوز و انواع مادر زادی و غیره میتواند مفید واقع شود .

برای آنکه ناقص بودن معالجاتی که در سابق برای اسکولیوز صورت میگرفته بر خوانندگان بخوبی واضح شود عیناً يك قسمت از گزارشی را که در سال ۱۹۴۱ از طرف کمیته تحقیقات علمی مجمع جراحان ارتوپد آمریکا منتشر شد ذکر میکنیم این گزارش پس از مطالعه ۴۲۵ بیمار مبتلی به اسکولیوز ایدیوپاتیک با نتایج آنها که در سراسر آمریکا مورد معالجه قرار گرفته بودند تهیه شد .

## نتیجه :

« ۱ - حتی در يك بیمار هم ستون فقرات کاملاً راست نشده است (در دومین بیماری که در این مقاله در ایران عمل شده ملاحظه میکنید که کاملاً ستون فقرات راست شده است) .

۲ - در بیمارانی که با ورزش و تقویت عضلات ستون فقرات درمان میشدند در ۶۰ درصد قوس ها شدت کرد و در ۴۰ صد هیچ بهبودی حاصل نشد .

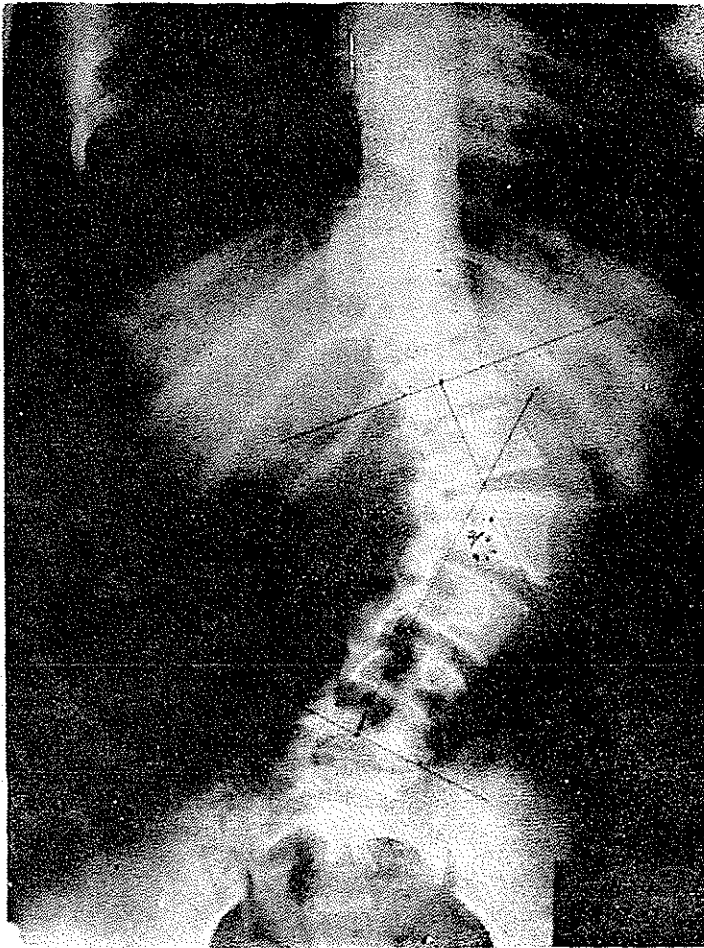
۳ - در اکثر مواردی که تصحیح تا حدی بوسیله گچ یا کرسٹ و Brace صورت گرفت بمحض برداشتن این دستگاهها قوس ستون فقرات بجای اولش برگشت :

۴ - نتیجه تصحیح با طریقه ریسر وجوش دادن ستون فقرات گرچه کامل نبود ولی از انواع دیگر درمان بهتر بود .

این گزارش بتنهائی برای صاحبان فن و نظر کافی است که بهیچند نتیجه این نوع درمان ها ناقص و بدبوده است . بهمین سبب اولین مورد جراحی جدید اسکولیوز در ایران در واقع دریچه امیدی است برای آن عده بیچاره‌ای که بوضع زشت و وحشت انگیزی ستون فقراتشان کج و کوله میشود و عده زیادی از آنها پس از چند سال بعلت انسوفیزانس قلب از پای در می‌آیند و یا بعلى ضایعات عصبی و درد يك عمر با زجر بسر می‌برند این عمل جراحی عمل بسیار بزرگی است . آنستری بسیار خوب و وسایل اطاق عمل مجهز کامل از شرایط اولیه آنست . در جریان عمل در حدود يك تا ۲ لیتر خون ریزی میشود که باید جانشین آن داده شود و جراح باید آشنائی کامل با جراحی ستون فقرات داشته باشد . از بحث در جزئیات برای جلوگیری از طول کلام خودداری میشود اینك بترتیب اولین و دومین بیماری که در ایران باین ترتیب تحت عمل جراحی قرار گرفته‌اند . شرح داده میشود .

۱ - خانم زینت بخش ۱۲ ساله ساکن تهران از یکسال و نیم قبل متوجه کج شدن ستون فقرات در ناحیه کمر شده مدتی تحت درمانهای مختلف از جمله گچ گیری و فشاربین دو قسمت گچ قرار گرفته ولی تصحیح قوس فوق‌العاده کم صورت گرفته و در واقع روز بروز بطور واضح این پیچیدگی شدت کرده است .

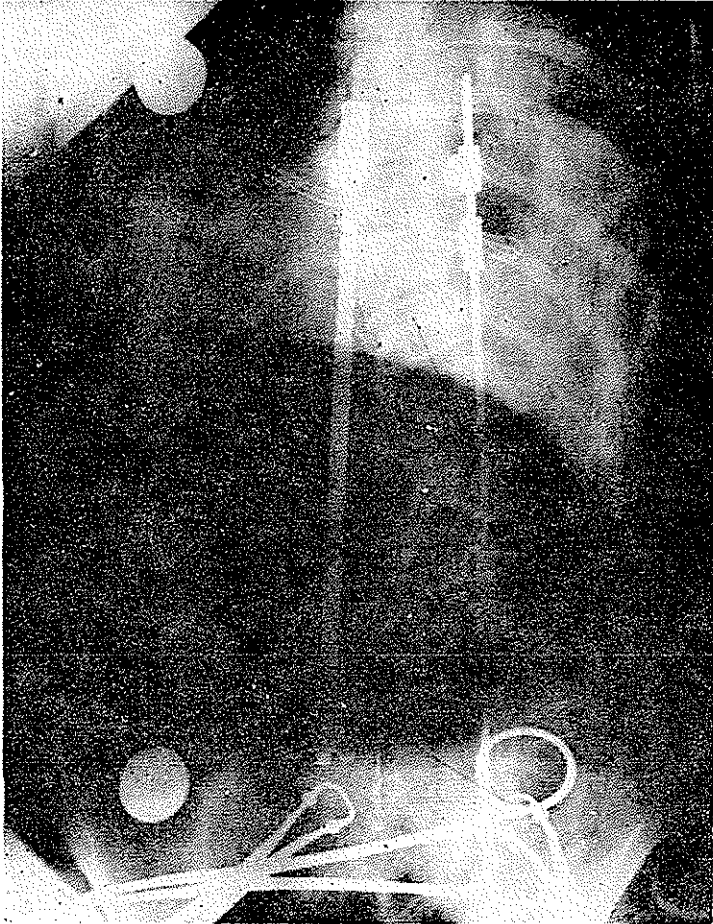
بیمار در تاریخ ۲۳/۷/۴۲ توسط اینجانب تحت عمل جراحی قرار گرفت (بیمارستان بازرگانان) قوس اسکولیوز باطریقه Cobb در حدود ۶۰ درجه بود در این مورد چنانکه در عکس دیده میشود (ش ۱) در مدت یکسال ونیمی که ستون فقرات چرخیده بطور واضح جسم مهره‌ها تغییر شکل پیدا کرده بود مثلاً دومین مهره کمری کاملاً چرخیده (۹۰ درجه) و قسمت خلفی تنه مهره‌ها اقلاً باندازه ۱٫۵ سانتیمتر کوتاه تر از قسمت قدامی آنست این تفاوت در قطر قدامی با قطر خلفی مهره‌ها باعث میشود که در موقع عمل گرچه در زیر فشار میله‌های هارینگتون آپوفیزهای اپینوز مهره‌ها کاملاً صاف و در يك خط فرار میگیرد ولی در رادیوگرافی بعداز عمل می‌بینیم که تنه مهره ها فقط



شکل ۱

۱۵ درجه تصحیح شده یعنی از ۶۰ درجه به ۴۵ درجه رسیده است کمر بیمار از پشت در موقع عمل جراحی و بعد از عمل هم وقتی میایستد (ش ۲) کاملاً صاف است ولی اگر عکس بیمار بعد از عمل باو نشان داده شود بخصوص اگر آنرا بردارد و چنانکه رسم آنانست بنزد اطباء دیگر برای پرسیدن عقیده آنها برود و اگر خدای نکرده بعضی از این اطباء بجزئیات جراحی این عملها وارد نباشند آنوقت همین پیچ تنه مهرهها در عکس بخودی خود مصیبت بزرگی از نظر روحی برای بیمار و درد سر سنگینی برای جراح خواهد شد. البته این مهرهها بتدریج تحت فشار پس از چند ماه بمقدار قابل ملاحظه‌ای تصحیح خواهد شد.

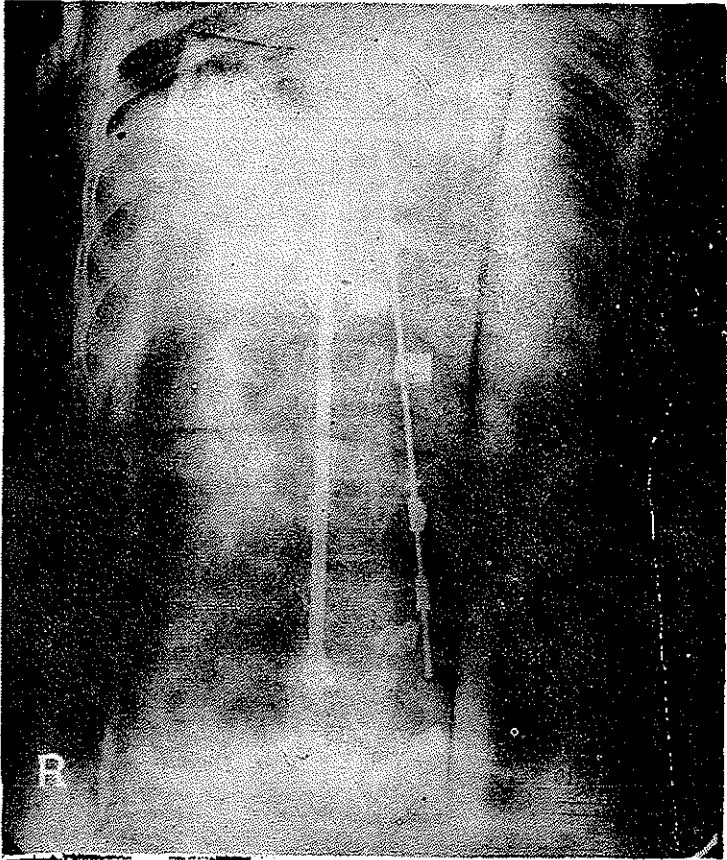
نکته دومی که برای خواننده محترم باید متذکر شویم تا در خواندن این



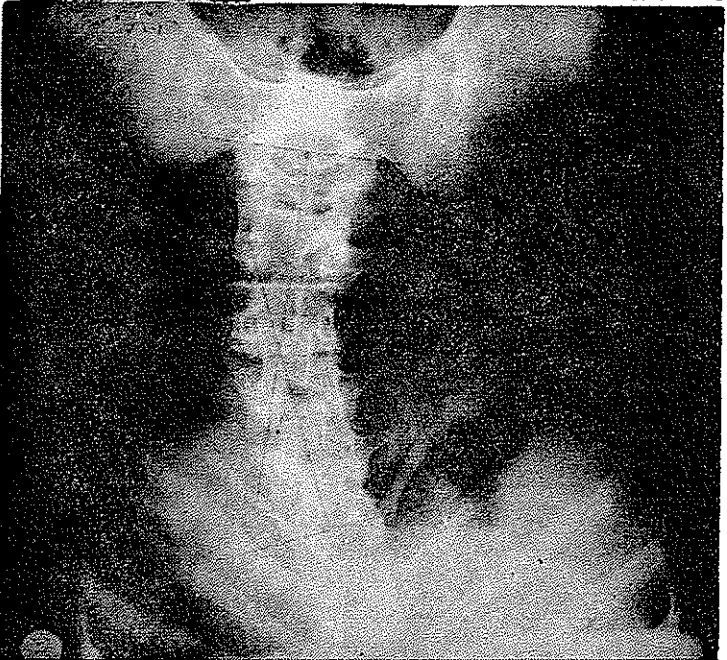
شکل ۲

رادیوگرافها کارش آسانتر شود آنستکه در این عکس می بینید ستون فقرات درست ۹۰ درجه روی محور اصلی اش چرخیده است در نتیجه لوردوز عادی ناحیه لمبر که در حدود ۴۰ درجه است در عکس لاترال بشکل یک قوس طرفی دیده میشود که این قوس جزو اسکولیوز نیست و باید از آن کم شود . یعنی وقتی در عکس ملاحظه می کنید این قوس در حدود ۶۰ درجه است که فقط ۱۵ درجه آن متعلق به اسکولیوز است در عکس بعد از عمل این ۱۵ درجه تصحیح شده و در نتیجه کمر مریض از پشت یعنی بادیدن آپوفیزهای اپینوز کاملاً راست شده است گرچه در عکس بعثت همین پیچ تنه مهره ها بنظر می آید هنوز ۴۵ درجه قوس باقی مانده است در حالیکه این قوس متعلق بلور دوز طبیعی ناحیه لمبر است .

شکل ۳



شکل ۴



بیمار دوم - خانم م - س اهل علی آباد مجیدالدوله تهران - ۱۵ ساله ،  
از شش ماه قبل متوجه درد و پیچ کهر خود شده در واقع بعزت درد مراجعه کرده است .  
در مورد این بیمار شاید شرح زیاد لازم نباشد نتیجه عمل جراحی وی یکی از  
بهترین نتایج است که ممکن است در این نوع جراحی بدست جراح بیاید . این بیمار  
در ۴۲۹۱۴ تحت عمل جراحی قرار گرفت و برای شرح آن و نتیجه عمل يك عکس  
بعد از عمل جراحی کاملا کافی بنظر میآید (ش ۳ و ۴) این عمل جراحی دریچه آمیدی  
است برای آن بیچارگانی که يك عمر باید کج و کوله راه بروند و مورد تمسخر مردم  
باشند و یا بزودی دچار عوارض قلبی و عصبی این عارضه گردند و از بین بروند این نوع  
عمل جراحی در هر سنی امکان پذیر است برخلاف جراحی های سابق که تقریبا بعد از  
۱۸ سالگی دیگر کاملا از نظر تصحیح بی فایده بودند .