

ازبخش جراحی ۱ بیمارستان پهلوی

## هموتراکسی تروماتیک و درمان آن

### معرفی يك مورد

نگارش: دکتر محمد علی میر\*

دکتر علیمحمد میر\*\*

هموتراکسی از شایع ترین ضایعات تروماتیسیم سینه محسوب میشود و بنا بر آماری که امروزه در دست است این ضایعه بدرجات مختلف در ۷۰٪ الی ۷۵٪ از تروماتیسیم های سینه مشاهده می شود.

هموتراکسی ضایعه وخیمی است و وخامت آن بسه عامل زیر بستگی دارد:

۱- خونریزی - خونریزی سبب نقصان خون جاری در عروق میشود و نتایج آن مانند هر خونریزی دیگری بصورت شوک و آنوکسی بروز میکند و خامت خونریزی داخل حفره جنب بستگی با عمیت عروق آسیب دیده دارد، آسیب دیدن عروق ما ماراترن، عروق بین دنده ای و عروق ناف ریه معمولا هموتراکسهای حجیم ایجاد می کند. و احتمال توقف خونریزی بسیار ضعیف است اگر هموتراکسی نتیجه پارگی بافت ریوی باشد چون فشارخون در شریانهای ریوی زیاد نیست بنابراین این خونریزی بالنسبه خفیف خواهد بود و اگر هموتراکسی هم بوجود آورد احتمال قطع خونریزی بسیار زیاد است. هموتراکسی ممکن است در ساعات اول بعد از تروماتیسیم خفیف باشد ولی در مدت ۲۴ الی ۴۸ ساعت تجمع مایع بمیزان قابل ملاحظه ای ازدیاد یابد. البته قسمتی از این تجمع تراوشی است که در اثر تحریک حفره جنب بوجود آمده است.

۲- عوارض مکانیکی - اگر خونریزی خفیف باشد انعکاس بر روی تنفس نخواهد داشت ولی هموتراکسهای حجیم کلاپس ریه و انحراف مدیاستن را سبب می شوند این انحراف بنوبه خود کلاپس نسبی در ریه طرف مقابل بوجود خواهد آورد بعلاوه هر تراوش حفره جنب خلأ نسبی این حفره را زایل می کند و برگشت خون وریدی را مشکل میسازد قلب در مرحله دیاستول بطور کامل پر نخواهد شد و در نتیجه بازده آن نیز روبه کاهش خواهد گذاشت.

دیافراگم در هموتراکسی بطرف بالا جابجا میشود و علت آن یا آتونی دیافراگم است که از تروماتیسیم ناشی شده است یا مربوط به آتلکتنازی ریه میباشد.

انعتاد هموتراکس نیز مشکل بزرگی است که گاهی در اثر غفلت در درمان و گاهی بعمل دیگر بوجود می آید و از نظر مکابیکی اختلالاتی ایجاد می کند که اگر بموقع درمان نشوند ممکن است برای همیشه به نارسائی تنفسی منجر شود خونى که در حفره جنب بجا گذارده شود بتدریج - منعقد می شود و فیبرین بمقدار زیاد بر روی پرده جنب رسوب میکند . خون منعقد و فیبرین ممکن است بوسیله فیبروبلاستها اشغال شوند و هموتراکس متشکل یا هموتراکس ارگانیزه را بوجود آورند هموتراکس متشکل علاوه بر کلاپس ریه سبب محدود شدن حرکات قفسه صدری و دیافراگم می شود. بعضی هموتراکسها خیلی زود و بعضی بالنسبه دیر با خیلی دیر منعقد می شوند .

تماس هموتراکس با هوا و تزریق آنتی بیوتیک در آزاد شدن فیبرین در اثر انهدام وسیع بافتها از علل انعتاد هموتراکس ذکر شده اند . .

۳- عفونت - هموتراکس محیط کشت بسیار مناسبی است برای میکرب که ممکن است خواه از زخم جدا و خواه از راه مجاری تنفسی در اثر پارگی ریه، برونش یا تراشه بدان راه یابد گاهی پونکسیونهای مکرر که در انجام آنها مراعات کامل استریلیته نشده باشد سبب عفونت هموتراکس می شود .

**تابلو بالینی** - از نظر بالینی تشخیص هموتراکس مشکل نیست . در خونریزی های شدید مصدوم بحالت شوک مبتلا می باشد درد و احساس فشردگی در سینه از علائم شایع هموتراکس می- باشند و از عمل تحریکی خون بر روی پرده جنب ناشی میشوند در مواردیکه هموتراکس بسیار حجیم است و کلاپس ریه وانحراف مדיاستن را سبب شده است مصدوم بتنگی نفس شدید و بیسپانوز مبتلا می باشد. در هموتراکسهای کوچک ممکن است مصدوم هیچگونه شکایتی نداشته باشد، در معاینه علائم کلاسیک تراوش حفره جنب قابل جستجو میباشند، تب از علائم ثابت هموتراکس و حتی در هموتراکسهای کوچک و ساده نیز مشاهده میشود . درجه حرارت معمولاً در حدود ۳۸ درجه سانتیگراد است و مدت ۷الی ۱۰ روز بدین منوال باقی می ماند پونکسیون واستخراج خون از حفره جنب تشخیص را مسجل میکند .

از نظر رادیولوژی اگر خونریزی مختص باشد در کلیشه روبرو تیرگی رقیق و یکنواختی تصویر قاعده را کدر میکند، در کلیشه نیمرخ سایه مثلثی شکل کم و بیش مشخص که سینوس کوستو- دیافراگماتیک را در عقب پر کرده است بچشم میخورد. اگر هموتراکس با پنوموتراکس همراه باشد سطح مایع در کلیشه رادیوگرافی دیده خواهد شد در هموتراکسهای حجیم سایه غلیظ و تیره ای کم و بیش نیم سینه را فرا گرفته است و کلاپس ریه وانحراف مدياستن جلب نظر می کند .

**درمان** - در آغاز این قرن جراحان در پونکسیون و تخلیه زود رس هموتراکس تردید می- کردند و گمان میکردند که این اقدام ممکن است دینامیک قلب و تنفس را بوضع نامطلوبی تغییر

دهد و شرایط متناسبی برای تجدید خونریزی بوجود آورد. بدین ترتیب اگر اجباراً یونکسیون و تخلیه خون ضرورت می‌یافت پیشنهاد می‌شد که خون تخلیه شده بوسیله هوا جانشین شود تا از بروز معایبی که تصور می‌شد از این اقدام ناشی خواهد شد جلوگیری بعمل آمده باشد.

امروز درمان هموتراکس متکی بر تجاربی است که در جریان جنگ جهانی دوم و سالهای بعد از آن نصیب جراحان شده است و ما قبل از توضیح درمان هموتراکس باصولی که از این تجارب حاصل شده اند اشاره می‌کنیم.

۱- خون حتی بمقدار بسیار کم پرده جنب را تحریک می‌کند و تراوش بوجود می‌آورد که سرانجام به ضخیم شدن این پرده منجر می‌شود و انبساط کامل ریه را مانع خواهد شد.

۲- خونریزی حفره جنب معمولاً ۱۲ الی ۲۴ ساعت بعد از تروماتیسیم قطع می‌شود و پس از انقباض این مدت یونکسیون و تخلیه خون خطر تجدید خونریزی را در بر ندارد.

۳- گرچه بسیاری از هموتراکسهای کوچک ممکن است بدون باقی‌گذارن اثری جذب شوند ولی این مسئله قابل پیش بینی نیست و زمانی که در انتظار جذب هموتراکس می‌گذرد ممکن است عوارض غیر قابل جبرانی بیار آورده به علاوه تخمین حجم هموتراکس چه باتکای علائم بالینی و چه از نظر رادیولوژی همیشه گول زننده است بدین معنی که هموتراکسهای که بظاهر کوچک می‌نمایند اغلب در یونکسیون محتوی مقدار زیاد و غیر منتظره خون می‌باشند.

۴- عفونت همیشه تجمع خون در حفره جنب را تهدید می‌کند و نتایج ناگواری بدنیال دارد.

۵- تخلیه سریع هموتراکسهای بزرگ ممکن است تغییر ناگهانی دردینامیک قلب و تنفس بوجود آورد و اختلالاتی ایجاد کند.

با در نظر گرفتن نکات فوق امروزه عقیده اغلب جراحان بر اینست که هموتراکس اعم از کوچک و بزرگ باید بطور زود رس (البته بعد از ۱۲ الی ۲۴ ساعت) یونکسیون و تخلیه شود. هدف این درمان آنست که ریه بتواند در اسرع وقت منبسط شود و محل خود را باز یابد با پیروی از این روش دوران نقاهت بکمترین مدت تقلیل می‌یابد و بهترین نتیجه از نظر باز یافتن عمل ریوی عاید خواهد شد.

بنابراین یونکسیون و تخلیه هموتراکس باید در ۲۴ الی ۴۸ ساعت بعد از تروماتیسیم انجام گیرد. در جریان این یونکسیون کوشش خواهد شد که هموتراکس هر چه کاملتر (البته تا حدی که مصدوم احساس ناراحتی درینه نکند) تخلیه شود.

روزهای بعد یونکسیونهای مجدد لزوم پیدا میکنند. در هموتراکسهای کوچک و متوسط ۳ الی ۵ یونکسیون بتخلیه کامل هموتراکس و تراوشات ناشی از آن منجر میشوند و ریه انبساط کامل

خواهد یافت محل پونکسیون را باید با دقت خواه بوسیله دق و خواه بکمک رادیوسکوپ می مشخص کرد. در موقع پونکسیون لازم است نهایت دقت بعمل آید که هوا وارد حفره جنب نشود. در مواردیکه هموتراکس بسیار وسیع است و تنگی نفس و اختلالات قلبی ایجاد میکند. و کلیشه رادیوگرافی کلاپس وسیع ریه و انحراف مدیاستن را نمایان میسازد باید بطور اورژانس به پونکسیون و تخلیه قسمتی از خون اقدام کرد تا مدیاستن بوضع طبیعی خود باز گردد و وضع بالینی مصدوم از نظر تنفسی بهبود نسبی حاصل کند. تخلیه بقیه خون محتوی در حفره جنب پس از طرف شدن حالت شوک و تثبیت وضع بالینی مصدوم یعنی در ۲۴ الی ۴۸ ساعت بعد بعمل خواهد آمد. در این موقع میتوان خواه حفره جنب را کاملاً خالی کرد و خواه روزانه ۵۰۰ الی ۱۰۰۰ سانتیمتر مکعب مایه تخلیه کرد تا در عرض چند روز بتخلیه کامل حفره جنب و انبساط ریه موفق شد. در مواردیکه هموتراکس بسیار وسیع است و پس از تخلیه نسبی مجدداً ریه تحت فشار قرار میگیرد و با وجود تزریق خون فشار خون مرتب نزول میکند با احتمال قوی عروق ما رانترن و عروق بین دنده‌ای و ناف آسیب دیده‌اند و خونریزی خود بخود منقطع نخواهد شد در این موارد لازمست بطور اورژانس بیاز کردن سینه و هموستاز مبادرت شود، خوشبختانه این موارد نادر میباشند.

برای درمان هموتراکس منعقد سابقاً از آنزیمهای فیبرینولیتیک مانند استریپتو کینیناز و استریپتودورناز استفاده میشد هدف این معالجه مایع کردن لخته‌ها بوسیله آنزیم و بعد پونکسیون مایع یا ازدیاد آن بود این روش درمانی بتدریج منسوخ شده است زیرا از طرفی بندرت نتیجه مطلوب را میدهد و از طرف دیگر احتمال بروز عفونت و آسم را زیاد میگرد بهترین درمان پنوموتراکس منعقد باز کردن سینه و تخلیه لخته‌ها و آزاد کردن ریه از غلافی است که آنرا احاطه کرده است.

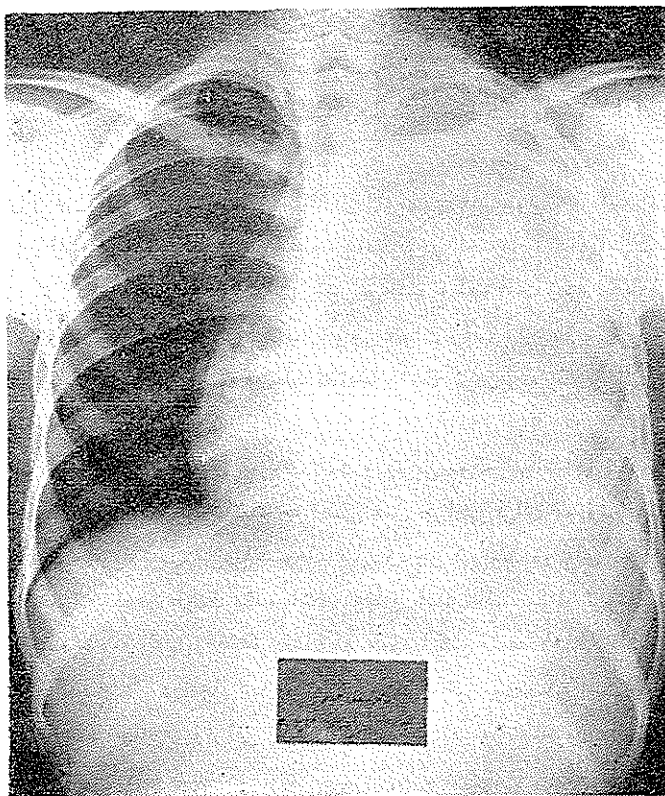
این عمل بنام دکورتیکاسیون معروف است و بهترین موقع انجام آن بین هفته سوم تا پنجم بعد از تروماتسم است از نظر تکنیک جراحی عمل جراحی برای هموتراکس متشکل بسیار آسانتر از عمل دکورتیکاسیون برای آمپیمهای سلی و یا چرکی است و ریه‌ای که در زیر هموتراکس فشرده شده باشد اگر دچار عفونت نشده باشد ماهها و بلکه سالها بعد از تروماتسم امکان انبساط خود را حفظ میکند معذک باید بخاطر داشت که هموتراکس منعقد و متشکل سبب صلابت و جمود قفسه صدری میشود و اگر در انجام عمل دکورتیکاسیون تأخیر شود ممکن است حرکات قفسه صدری برای همیشه محدود شوند فزیوتراپی تنفسی بعد از عمل دکورتیکاسیون در باز یافتن حرکات تنفسی نهایت اهمیت را دارا میباشد.

در دو مورد لازم است که باز کردن سینه و تخلیه لخته‌ها زودتر و بلکه بطور اورژانس انجام

گیرد، مورد اول رقتی است که هموتراکس منعقد دچار عفونت شده است قبلاً یادآوری شد که هموتراکس محیط بسیار مناسبی را برای رشد میکروب تشکیل می‌دهد و آنفکسیون از عوارض بسیار شایع هموتراکسهای است که در تخلیه آنها تأخیر و تمایل بسکار رفته باشد این عفونت ممکن است انعقاد وسیع هموتراکس را باعث شود و بعد آنرا به آمپیم میدل سازد. بمحض بروز عفونت باید بیدرنک به باز کردن سینه و تخلیه لخته‌ها و درناژ حفره جنب اقدام کرد مورد دوم هموتراکسهای حجیمی هستند که انعقاد سریع آنرا موجب میشوند در این مورد لازم است بتخلیه فوری لخته‌ها و انجام هموستاز اقدام کرد.

### معرفی بیمار

داود رضا ۱۶ سال در تاریخ ۱۴ شهریور ۱۳۴۲ از ناحیه سینه مجروح می‌شود. شرح واقعه از این قرار است که نامبرده در پیاده‌رو در حرکت بوده است و از طرف مقابل عابردیگری که قطعه

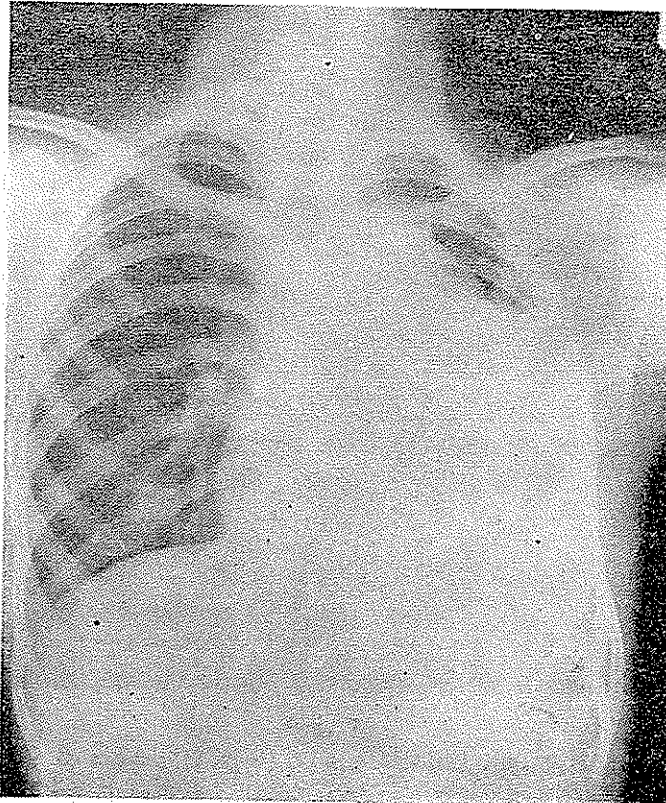


شکل ۱

بزرگ شیشه در دست داشته است پیش می آمده است در اثر عدم توجه جوان به عابری که از مقابل می آمده است زاویه قطعه شیشه بسینه اش اصابت میکند و زخم کوچکی بطول یکسانتیمتر در طرف چپ استرنوم کمی یائین تراز کلاویکول ایجاد میکند بنابراین مقتضای موقع صرفه از منفذ زخم کمی خون خارج میشده است مصدوم فوراً یکی از بیمارستانهای تهران منتقل و بستری میشود چون زخم بظاهر ناچیز مینموده است بدون اکسیلوراسیون به سونور زخم اقدام میشود .

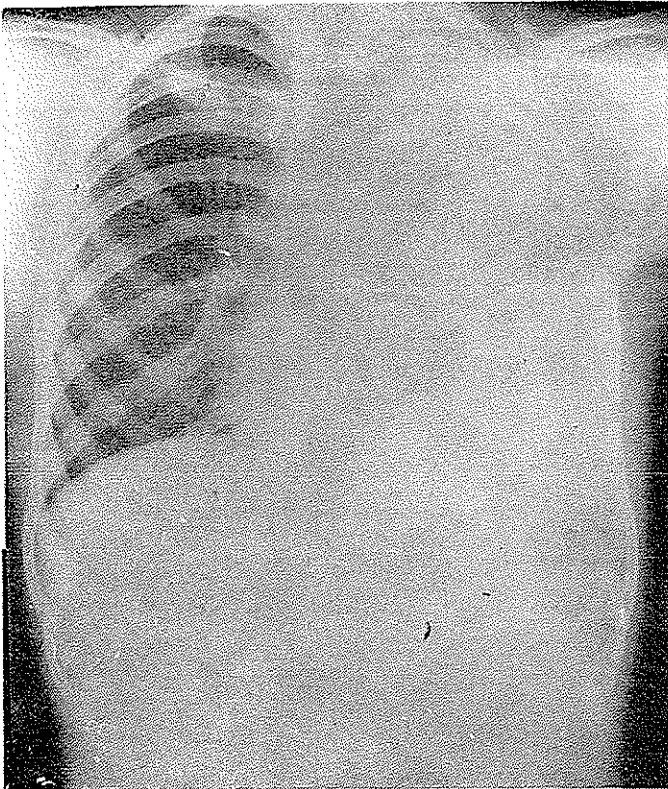
بیمار مدت سه روز در بیمارستان میماند ولی متأسفانه در این مدت توجهی باعضای داخل سینه نمی شود شکایات مصدوم بسیار ناچیز و مبهم بوده اند ولی چون کمی کم خون بنظر میرسیده است به تریبیک شیشه خون مبادرت میشود .

پس از ترک بیمارستان مصدوم چند روزی در منزل بستری میماند ولی چون از تنگی نفس شکایت داشته است و احساس فشردگی در سینه همراه ضعف و خستگی میکرده است به طبیبی مراجعه می کند. طبیب نامبرده پس از معاینه تشخیص تراوش حفره جنب را می دهد و برای مسجّل شدن تشخیص نقاضای رادیوگرافی از سینه میکند بر روی این کلتشه رادیوگرافی مورخ ۱۹/۶/۴۲ (شکل ۱)



شکل ۲

تیرگی یکنواختی مشاهده میشود که طرف چپ سینه را فرا گرفته است ریه چپ کاملاً کولاب شده است و انحراف مختصر مدیاستن مشهود است. مصدوم با تشخیص هموتراکس تروماتیک در تاریخ ۲۸/۶/۴۲ به بیمارستان پهلوی مراجعه میکند و در بخش جراحی ۱ بیمارستان پهلوی بستری میشود در روز ورود به بیمارستان رادیوگرافی مجددی از سینه بعمل می آید تصویر این رادیوگرافی مشابه تصور رادیوگرافی سابق است با این فرق که تیرگی کمی غلیظتر و متراکم تر بنظر می آید (شکل ۲) دستور روزانه ۸۰۰ هزار واحد پنی سیلین و نیم گرم استرپتومیسین داده شد و تصمیم به یونکسیونهای مکرر برای تخلیه هموتراکس گرفته شد درسه یونکسیون متوالی درسه روزبترتیب ۱۱۰۰ تا ۸۰۰ و ۹۵۰ سانتیمتر مکعب خون مانده تخلیه شد. بر روی کلیشه رادیوگرافی که در

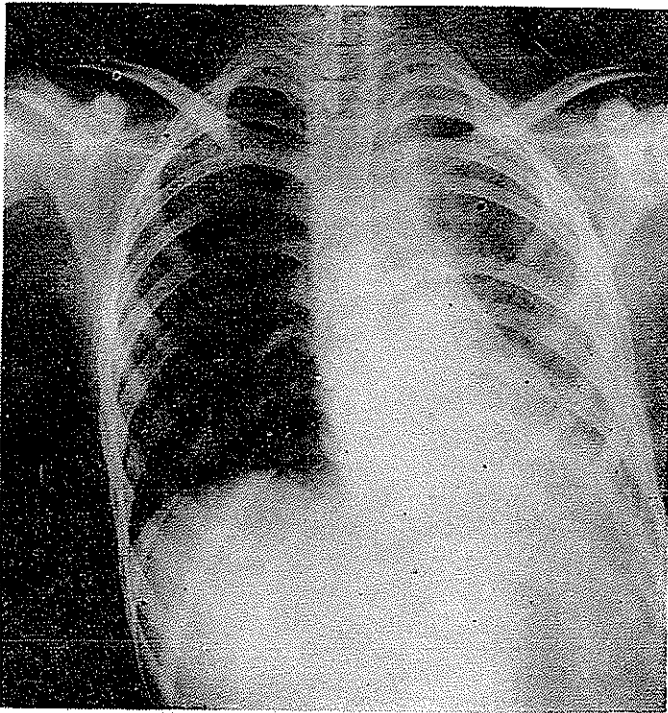


شکل ۳

تاریخ ۱۷/۷/۴۲ گرفته شده است (شکل ۳) با وجود تخلیه مقدار قابل ملاحظه مایع تیرگی هنوز غلیظ است و هیچگونه آثار انقباض ریه مشهود نیست سطح مایع در حفره جنب بعلمت وجود هوا

دیده میشود .

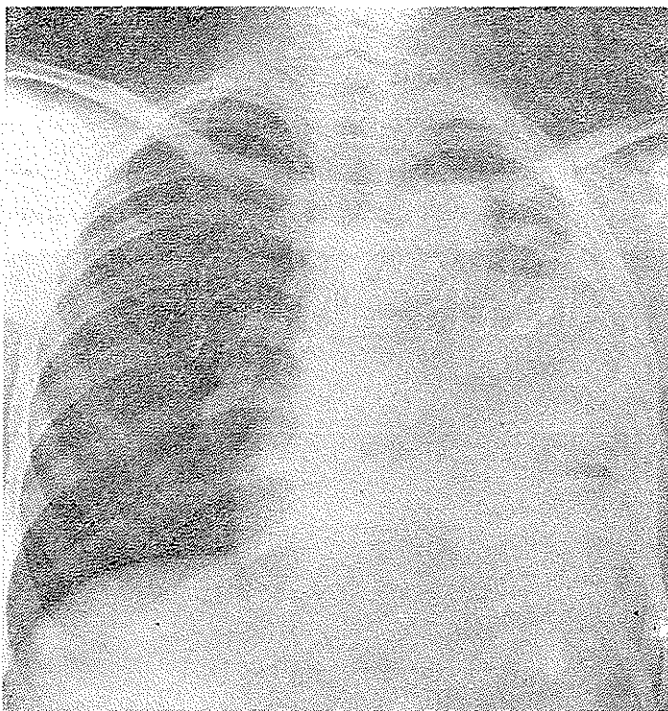
در روزهای بعدتخلیه مایع روزبروز مشکل ترشد بطوریکه درمدت ۱۰روز با وجود کوشش بسیاری که در راه تخلیه هموتراکس بعمل آمد روزانه تخلیه بیش از ۱۰۰الی ۲۰۰ سانتیمتر مکعب خون میسر نشد واز پونکسیونهای مکررچنین برمی آمد که مایع درحفره های متعددی درسینه جای گرفته است وهموتراکس درحال ارکائیزه شدن است . کلیشه رادیوگرافی مورخ ۱۰/۷/۱۳۴۲



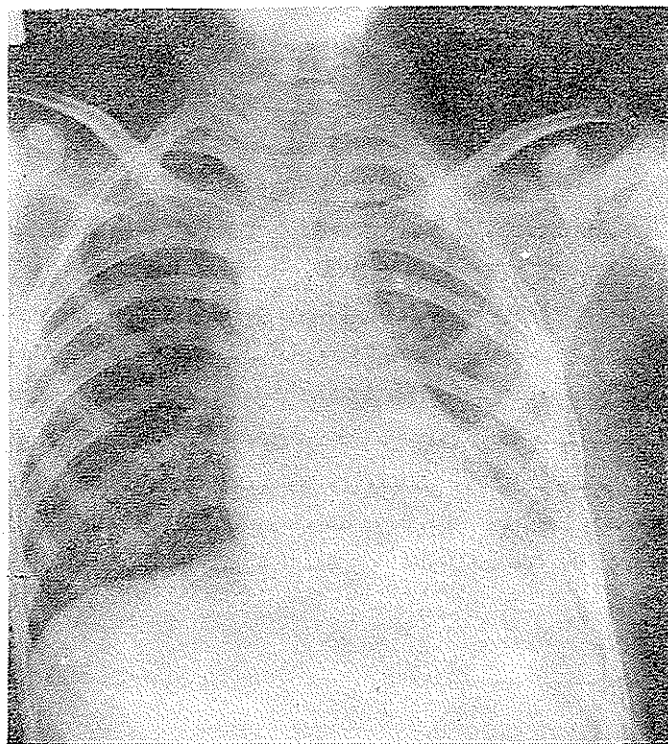
شکل ۴

مبن این نظر بود، انبساط ریه بسیار ناچیز و پونکسیونها نتیجه مطلوبه را نداده بودند (شکل ۴) تصمیم بعمل دکورتیکسیون گرفته شد و بیمار در تاریخ ۲۰/۷/۴۲ مورد عمل جراحی قرار گرفت تورا - کوتومی کلاسیک چپ بعمل آمد واز بستردهنده ششم که برداشته شده بررسی سینه بعمل آمد حفره جنب محتوی مقدارزیادی لخته های خون بود فیبرین برروی پرده جنب رسوب کرده و آنرا ضخیم کرده بود ریه چپ کاملا کلاجه شده و برروی مدیاستن و دیافراگم چسبیده بود . پس از تخلیه لخته ها غلافی که ریه را دربر گرفته بود برداشته و ریه از دیافراگم و مدیاستن آزاد شد . با برداشتن غلاف و آزاد شدن ریه بتدریج انبساط ریه انجام گرفت بطوریکه در پایان عمل ریه کاملا





شکل ۵



شکل ۶

حفره جنب را پرمیکرد. یاد آور می شویم که آزاد کردن ریه بسیار آسان و نتیجه حاصله بسیار رضایت بخش بود.

عواقب عمل بسیار ساده بود. درن روزینجم برداشته شد رادیوگرافیهای که ۷ روز بعد از عمل گرفته شده اند انبساط کامل ریه را نشان میدهند (شکل ۶ و ۵) بیمار در تاریخ ۲۸ و ۲۷ و ۲۴ مرخص گردید و هیچگونه شکایتی نداشت.