

مطالعه قند انتهایی ال - فوکوز در گلیکوکونژوگه‌های سلولی در آدنوکارسینومای کولون

چکیده

محمد رضا عرب^{۱*}، فاطمه عرب^۲

مهرداد کریمی^۳، محمد رضا شهرکی^۴

غلامحسین سرگزی^۵

۱- گروه علوم تشریحی، دانشکده پزشکی

۲- پزشک عمومی، بیمارستان علی‌ابن‌ابیطالب

۳- گروه آسیب‌شناسی، دانشکده پزشکی

۴- گروه فیزیولوژی، دانشکده پزشکی

۵- گروه بهوشی

دانشگاه علوم پزشکی زاهدان

* نویسنده مسئول: گروه علوم تشریحی، دانشکده پزشکی زاهدان
تلفن: ۰۵۲۱-۳۳۱۴۵۶۳

email: mr_arabz@yahoo.com

مقدمه

تقریباً ۹۰ درصد سرطان‌های انسانی دارای منشا اپی‌تلیال هستند که پوشش‌های دستگاه تنفسی و گوارشی و همچنین پوست از عمده‌ترین پوشش‌هایی هستند که دچار تغییرات نئوپلاستیک می‌گردند. سلول‌های تومورال بعد از تهاجم به بافت‌های زیرین، توانایی انتشار به مناطق دیگر را پیدا می‌کنند، که این امر علت اصلی مرگ به علت بیماری‌های سرطانی می‌باشد. فرآیند متاستاز، پروسه نسبتاً پیچیده‌ای است^۱ که در آن عوامل متعددی از جمله ترکیبات سطحی سلول (گلیکوکونژوگه‌ها) دخالت دارند.^{۲،۳} رفتارهای متنوع و پیچیده بیولوژیک سلول‌های

زمینه و هدف: گلیکوکونژوگه‌های سطح سلول دسته‌ای از مولکول‌های گلیکوپروتئینی سطح سلول هستند که تغییر قندهای انتهایی این گلیکوکونژوگه‌های سلولی یکی از مهمترین پدیده‌های سیر تغییرات نئوپلاستیک به حساب می‌آید، و نشان‌دهنده رفتارهای بیولوژیک غیرعادی سلول‌های تومورال می‌باشد. لکتین‌ها دسته‌ای از ترکیبات گلیکوپروتئینی با منشا گیاهی یا جانوری هستند که به صورت کاملاً اختصاصی با قندهای انتهایی گلیکوکونژوگه‌ها واکنش می‌دهند. هدف از این مطالعه شناسایی قند انتهایی ال فوکوز در گلیکوکونژوگه‌های سطح سلول‌های تومورال و ماتریکس خارج سلولی در گریدهای مختلف سرطان کولون بود. روش بررسی: بلوک‌های پارافینی ۳۰ بیمار با تشخیص آدنوکارسینومای کولون از فایل آسیب‌شناسی بیمارستان خاتم‌الانبیا زاهدان انتخاب گردیدند. از هر کدام از این بلوک‌ها مقاطعی با ضخامت ۵-۷ میکرومتر تهیه گردید و پس از رنگ‌آمیزی با همتاکسیلین، اتوزین و گریدینگ مجدد با تکنیک UEA/Alcian Blue pH=۲/۵ رنگ‌آمیزی شدند. لکتین در بافر فسفات به میزان ۱۰ میکروگرم در میلی‌لیتر رقیق شد. لام‌ها بر اساس شدت واکنش با لکتین به صورت Blind درجه‌بندی (۰-۳) شدند. اطلاعات آماری با تست‌های غیرپارامتری کروسکال والیس و مان ویتنی به کمک نرم‌افزار آماری SPSS تجزیه و تحلیل شدند. یافته‌ها: نتایج حاصل از این مطالعه نشان داد که میزان واکنش سلول‌های تومورال به لکتین UEA برای نشان دادن قند انتهایی ال فوکوز در گریدهای مختلف سرطان کولون با هم از نظر آماری تفاوت دارد (p<۰/۰۰۱). با افزایش گرید هیستوپاتولوژیک تومور میزان واکنش سلول‌ها به لکتین در سیتوپلاسم و هسته کاهش می‌یابد در حالی که این واکنش برای ماتریکس خارج سلولی افزایش می‌یابد. همچنین مشخص گردید میزان این واکنش در قسمت‌های مختلف سلول‌های تومورال نیز باهم متفاوت است. نتیجه‌گیری: اختلاف میزان واکنش سلول‌های تومورال به لکتین UEA برای قند انتهایی ال فوکوز، انعکاسی از تغییرات فراوان و غیر معمول مسیر گلیکوزیلاسیون پروتئین‌های سلولی در روند نئوپلازی است.

کلمات کلیدی: آدنوکارسینومای کولون، لکتین، نئوپلازی، گریدینگ، گلیکوکونژوگه.

تومورال انعکاسی از میزان بالای موتاسیون‌های نقطه‌ای و ناپایداری‌های ژنتیکی است، که طیف وسیعی از انواع سلول‌های سرطانی با قابلیت‌های متعدد برای متاستاز را به وجود می‌آورند.^۴ سلول‌های سرطانی معمولاً با تغییر بخش قندی گلیکو-کونژوگه‌های خود توانایی متاستاز و همچنین فرار از مکانیسم‌های دفاعی و ایمنی را پیدا می‌کنند.^۵ فرآیند تهاجم و متاستاز به عنوان فرآیندی مرتبط با گلیکوکونژوگه‌ها، همچنین محتاج عوامل دیگری همچون فاکتورهای آنژیوژنز، تولید آنزیم‌های پروتئولیتیک و پروتئین‌های گروه گالکتین (Galectin)، اینتگرین‌ها (Integrin) و سلکتین‌ها (Selectin) نیز است.^۱

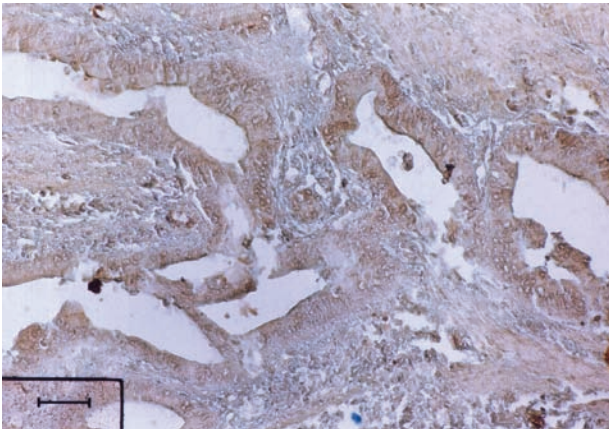
روش بررسی

در این مطالعه مقطعی و توصیفی تحلیلی بلوک‌های پارافینی ۳۰ بیمار با تشخیص آدنوکارسینومای کولون از فایل آسیب‌شناسی بیمارستان خاتم‌الانبیا زاهدان انتخاب گردیدند و از بلوک‌های فوق مقطعی با ضخامت ۷-۵ میکرومتر تهیه گردید و با رنگ‌آمیزی هماتوکسیلین و ائوزین رنگ‌آمیزی شدند. پس از مطالعه لام‌ها و تعیین گرید هیستوپاتولوژیک مجدد آنها بر اساس معیارهای بافتی توسط همکار آسیب‌شناس، بلوک‌های مناسب از ۲۲ بیمار (۱۰ بیمار گرید I، هفت بیمار گرید II و پنج بیمار گرید III) انتخاب گردید. برش‌های بافتی از این بیماران با تکنیک pH=۲/۵ Alcian blue (Sigma)/ UEA رنگ‌آمیزی شد و سلول‌ها براساس شدت واکنش با لکتین در نواحی مختلف (۳-۵ منطقه در هر لام) درجه‌بندی (۳-۰) شدند. (صفر) معادل با عدم واکنش، یک معادل با واکنش ضعیف، دو معادل با واکنش متوسط و سه معادل با واکنش شدید). برای انجام واکنش لکتین هیستوشیمی، برش‌های بافتی پس از آبدهی، به مدت دو ساعت در اتاقک مرطوب در درجه حرارت آزمایشگاه در معرض لکتین UEA قرار گرفتند. لکتین به میزان ۱۰ میکروگرم در میلی‌لیتر در بافر فسفات PBS با غلظت ۰/۱ مولار و pH=۶/۸ رقیق شد. برای نشان دادن محل واکنش از محلول ۰/۰۳٪ دی آمینوبنزیلیدین-Diamino-benzidine (DAB) به‌عنوان کروموزن استفاده شد. این محلول محتوی ۲۰۰ μl آب اکسیژنه به‌ازای هر ۱۰۰ ml بافر فسفات بود. برای رنگ-آمیزی زمینه، مقاطع به مدت پنج دقیقه با آلسین بلو pH=۲/۵ رنگ-آمیزی شدند سپس برش‌ها مطابق معمول آبگیری، شفاف و مونته شدند. لکتین و مواد مورد نیاز از شرکت سیگما تهیه شد. اطلاعات به‌دست آمده به‌کمک نرم‌افزار آماری SPSS ویراست ۱۳ با تست‌های غیر پارامتری Kruskal-Wallis و تست دوطرفه Mann-Whitney تجزیه و تحلیل شدند. مقادیر $p < 0/05$ معنی‌دار در نظر گرفته شد.

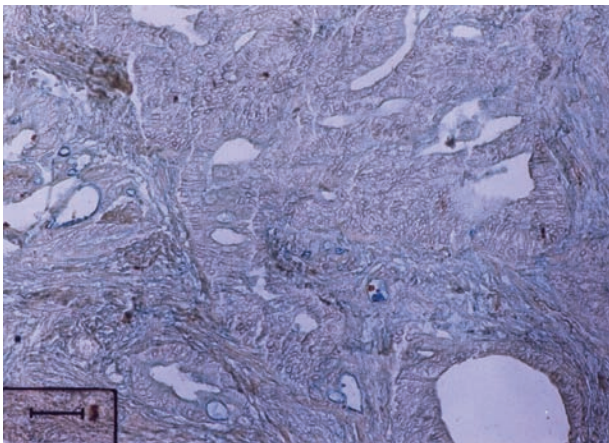
یافته‌ها

نتایج حاصل از این مطالعه وجود قند انتهایی ال-فوکوز را به مقادیر متفاوتی بر اساس شدت واکنش سلول‌های تومورال گریدهای مختلف کارسینوم کولونی به لکتین UEA نشان داد (جدول ۱ و میکروگراف ۱). نتایج این مطالعه نشان داد که الگوی واکنش در سلول‌های تومورال به لکتین UEA در نواحی مختلف سلول و ماتریکس خارج سلولی با هم

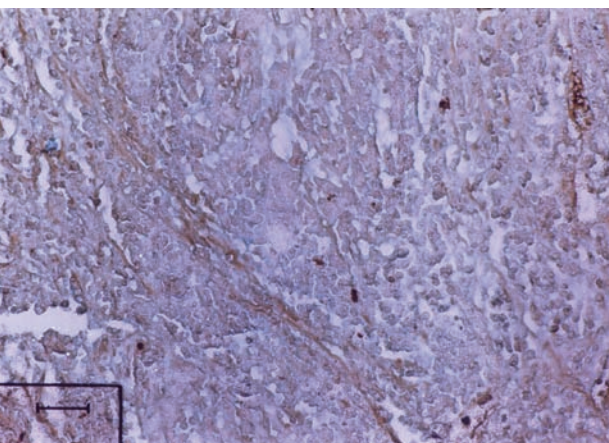
گلیکوزیلاسیون غیرمعمول گلیکوکونژوگه‌ها نقش مهم و کلیدی در روند نئوپلازی و متاستاز ایفا می‌کند.^۳ لکتین‌ها ترکیباتی پروتئینی و غیر آنزیماتیک هستند که منشا گیاهی یا جانوری دارند. توانایی ویژه این ترکیبات برای ردیابی اختصاصی قندهای انتهایی گلیکوکونژوگه-های سلولی، این مواد را به ابزار مناسب و قابل اعتمادی در پزشکی و بیولوژی در آورده است.^۲ مطالعات نشان داده است که میزان متفاوت واکنش سلول‌های سرطانی به لکتین‌ها، انعکاسی از رفتارهای متعدد و متفاوت بیولوژیک سلول‌های تومورال می‌باشد. آنچنانکه معمولاً سلول‌های تومورالی که تمایل بالایی برای واکنش به لکتین Helix Pomatia Agglutinin (HPA) از خود نشان می‌دهند معمولاً از پتانسیل متاستاز بالایی نیز برخوردار هستند، این پدیده در سرطان‌های معده، پروستات، ریه و پستان نشان داده شده است و به‌همین دلیل معمولاً در بیمارانی که سلول‌های سرطانی آنها HPA مثبت است پیش‌آگهی نیز بد و ضعیف است.^۳ در میان لکتین‌هایی که قابلیت اتصال به قند انتهایی ال‌فوکوز را دارند، لکتین UleX Europeas Agglutinin (UEA) بیشترین تمایل را برای اتصال به فوکوز از خود نشان می‌دهد.^۴ مطالعات نشان داده است که تغییر میزان و ماهیت گلیکوکونژوگه‌های سلولی یکی از شناخته شده‌ترین ویژگی‌های سلول‌های سرطانی می‌باشد، این تغییرات طیف وسیعی از فرآیندهای مولکولی و بیوشیمیایی را در بر می‌گیرد که تغییر میزان اسید سیالیک غشایی و تغییر در میزان ان-گلیکان‌ها و گلیکان‌های حاوی مانوز از شناخته‌شده‌ترین آنها می‌باشد.^۵ مطالعات نشان داده‌اند که تغییر ساختاری قندهای انتهایی در آنزیم گاما گلوتامیل ترانسفراز با قابلیت تمایل سلول‌های سرطانی برای متاستاز در هپاتوسلولار کارسینوما ارتباط دارد.^۵ سرطان کولون یکی از شایع‌ترین بدخیمی‌های دستگاه گوارش است که معمولاً با پیش‌آگهی بدی برای بیمار همراه بوده و سلول‌های تومورال از نظر خصوصیات هیستولوژیک و سلولی به سه گرید (آدنوکارسینومای با تمایز بالا، تمایز متوسط و تمایز ضعیف) تقسیم‌بندی می‌شوند.^۶ مطالعات نشان داده است که تمایل سلول‌های آدنومایی برای واکنش با لکتین UEA با تمایل برای واکنش با سلول‌های سرطانی در کولون متفاوت است.^۶ هدف این مطالعه شناسایی شدت واکنش ماتریکس خارج سلولی تومور و سلول‌های سرطانی به لکتین UEA و تعیین محل واکنش سلول‌ها به این لکتین در گریدهای مختلف کارسینومای کولون و مقایسه این موارد با هم بود.



فتمیکروگراف- ۱: الگوی واکنش سلول‌های تومورال برای ال- فوکوز در بیماری با تشخیص آدنوکارسینوم با تمایز بالای کولون. رنگ آمیزی لکتین آلسین بلو (x۲۰۰)



فتمیکروگراف- ۲: کاهش واکنش ماتریکس خارج سلولی و سیتوپلاسم به لکتین UEA (آدنوکارسینوم با تمایز متوسط کولون) رنگ آمیزی لکتین آلسین بلو (x۲۰۰)



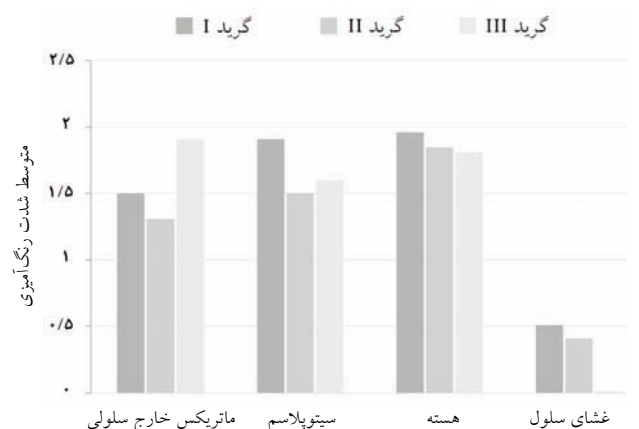
فتمیکروگراف- ۳: افزایش واکنش ماتریکس خارج سلولی به لکتین UEA برای قند ال فوکوز (آدنوکارسینوم با تمایز ضعیف کولون) رنگ آمیزی لکتین آلسین بلو (x۲۰۰)

متفاوت بوده و شدت واکنش ماتریکس خارج سلولی با افزایش گرید هیستوپاتولوژیک افزایش می‌یابد در حالی که شدت واکنش سلول‌ها در هسته و سیتوپلاسم با افزایش گرید هیستوپاتولوژیک کاهش می‌یابد. در لام‌های تهیه شده از بیماران با تومور گرید I نتیجه واکنش برای ردیابی قند ال فوکوز به صورت رنگ قهوه‌ای در سلول‌های سرطانی قابل تشخیص بود که عمدتاً در هسته سلول‌های سرطانی دیده می‌شد (فتمیکروگراف ۱). در این گرید سلول‌های تومورال از نظر هیستولوژیک تشکیلات غددی با تمایز بالایی را تشکیل می‌دادند و از نظر سلولی پلئومورفیسم هسته‌ای در سلول‌ها قابل تشخیص نبود. در سلول‌های تومورال با گرید II، بیشترین شدت واکنش سلول‌ها در هسته ملاحظه شد در حالی که دیگر بخش‌های سلول به لکتین با شدت کمتری پاسخ داده بودند و از نظر نمای هیستولوژیک هر چند در بعضی از بخش‌های تومور نمای غددی سلول‌های تومورال قابل تشخیص بود اما از طرح و الگوی هیستولوژیک نامنظمی برخوردار بود، هسته‌ها قدری بزرگتر، تا حدی پلئومورفیک و هیپر کروم بودند.

جدول-۱: فراوانی بیشترین میزان شدت واکنش یا مد آماری در سلول‌های تومورال به لکتین UEA برای قند انتهایی ال فوکوز در گریدهای مختلف آدنوکارسینومای کولون

گرید هیستولوژیک نواحی سلول	گرید I	گرید II	گرید III
ماتریکس خارج سلولی	۲	۱	۳
سیتوپلاسم	۲	۱	۱
هسته	۳	۳	۲
غشای سلول	۰	۰	۰

۰= هیچ واکنشی دیده نشد، ۱= واکنش ضعیف، ۲= واکنش متوسط، ۳= واکنش شدید.



نمودار-۱: مقایسه متوسط شدت رنگ آمیزی سلول‌ها و ماتریکس خارج سلولی با واکنش استروما و سلول‌های سرطانی با لکتین UEA در آدنوکارسینومای کولون

متفاوت و متعدد این سلول‌ها است.^۷ مطالعات Andreas نشان داده است که در حالی که پاسخ سلول‌های سرطانی کولون و رکتوم به لکتین PNA برای قند انتهایی گالاکتوز ان استیل گالاکتوز آمین محدود به منطقه سوپرانوکلئار سلول‌های تومورال است، واکنش لکتین UEA در این گروه از سلول‌های تومورال در بخش‌های لومینال نیز دیده شده است.^۸ مطالعه حاضر نیز نشان داد که نوعی الگوی هتروژن در پاسخ به لکتین فوق در سلول‌های تومورال با گریدهای مختلف دیده می‌شود که شدت این پاسخ‌ها در گریدهای مختلف می‌تواند از نظر آماری نیز معنی‌دار باشد. نمای متفاوت واکنش سلول‌های سرطانی در آدنوکارسینوما کولونی به لکتین UEA در هسته، سیتوپلاسم و ماتریکس خارج سلولی نشان می‌دهد که روند تغییرات گلیکوزیلاسیون پروتئین‌ها در نئوپلازی برای بخش‌های مختلف سلول و ماتریکس خارج سلولی از الگوی مشابهی پیروی نمی‌کند و این امر می‌تواند از نظر بالینی نیز اهمیت داشته باشد. مطالعات Ota نیز نشان داده است که تمایل لکتین‌ها برای اتصال به سلول‌های بدخیم و خوش‌خیم کولون و رکتوم نیز با هم متفاوت است و همچنین بخش‌های مختلف سلول نیز تمایل یکسانی برای واکنش به لکتین از خود نشان نمی‌دهند، این پدیده نیز نشان می‌دهد که احتمالاً در مسیر تغییرات نئوپلازی، گلیکوکونژوگه‌ها تغییرات زیادی پیدا می‌کنند.^۹ نتایج مطالعه حاضر از این نظر با نتایج Ota تطابق دارد. مطالعات انجام شده تاکنون نشان داده است که سلول‌هایی که از سرعت تقسیم بالایی برخوردار هستند و یا سلول‌های دیسپلاستیک تمایل بالایی برای واکنش به لکتین UEA از خود نشان می‌دهند.^۹ موسین‌های اپی تلیال، گلیکوپروتئین‌هایی با وزن مولکولی بالا هستند که در آدنوکارسینوماها به صورت غیر معمول به میزان زیادی گلیکوزیله می‌شوند، هر چند نقش فیزیولوژیک این مولکول‌ها به طور کامل شناخته شده نیست، اما به نظر می‌رسد که حضور این مولکول‌های گلیکوزیله در آدنوکارسینوماها با پیش‌آگهی بد بیمار همراه می‌باشد.^{۱۱} مطالعات نشان داده است که زنجیره‌های قندی ترکیبات گلیکوپروتئینی سلول‌ها در طی روند بیماری‌های التهابی مثل کولیت اولسروز و بدخیمی‌های کولونی تغییر می‌یابند یکی از این مولکول‌ها گلیکوپروتئینی با نام Decay Accelerating Factor (DAF) می‌باشد که تغییرات آن در این دو ضایعه آن‌چنان است که میزان اتصال لکتین UEA به مدفوع و هموزنات بافتی در این بیماران

(جدول ۱، فتومیکروگراف ۲). در سلول‌های تومورال با گرید III، بیشترین شدت واکنش سلول‌ها برای قند انتهایی ال فوکوز در عناصر ماتریکس خارج سلولی دیده شد در حالی دیگر بخش‌های مورد مطالعه در واکنش به لکتین از شدت کمتری برخوردار بودند از نظر نمای هیستولوژیک عناصر غددی بسیار نامنظم و یا اصلاً تشکیل نمی‌شدند (جدول ۱ فتومیکروگراف ۳). آنالیزهای آماری اطلاعات با تست Kruskal- Wallis نشان داد که اختلاف شدت واکنش سلول‌های تومورال برای قند ال فوکوز میان گریدهای مختلف سرطان کولون برای ماتریکس خارج سلولی با هم اختلاف معنی‌داری وجود دارد ($p < 0/001$). آنالیز اطلاعات با تست دوطرفه مان ویتنی نشان داد که اختلاف شدت واکنش سلول‌ها برای ماتریکس خارج سلولی تنها برای گرید II با III از نظر آماری معنی‌دار است ($p < 0/003$). در حالی که این اختلاف برای سیتوپلاسم و هسته سلول‌های سرطانی از نظر آماری معنی‌دار نبود. برای غشای سلول‌های تومورال اختلاف میان گریدهای I با III و II با III معنی‌دار بود ($p < 0/001$).

بحث

نتایج این مطالعه از نظر آماری نشان داد که اختلاف شدت واکنش سلول‌های نئوپلاستیک به لکتین UEA (که انعکاسی از حضور قند انتهایی ال فوکوز در گلیکوکونژوگه‌های سلولی و ماتریکس خارج سلولی می‌باشد) در گریدهای مختلف سرطان کولون با هم معنی‌دار است. این اختلاف معنی‌دار آماری برای ترکیبات ماتریکس خارج سلولی مربوط به گریدهای II با III ($p < 0/003$) می‌باشد. اطلاعات فوق نشان می‌دهد که در سیر تغییرات نئوپلاستیک برای گریدهای مختلف سرطان کولون تغییرات فراوانی در میزان گلیکوزیلاسیون ترکیبات سلول و ماتریکس خارج سلولی روی می‌دهد. مطالعات نشان داده است که قبل از بروز علائم کلینیکی در بیماران سرطانی تغییرات فراوانی در سلول‌های تومورال به وجود می‌آید، یکی از شناخته‌شده‌ترین این تغییرات گلیکوزیلاسیون غیر معمول پروتئین‌ها است. در مسیر این تغییرات نه تنها ساختار گلیکوکونژوگه‌های سلول تغییر می‌یابد که خصوصیات دیگر آنها از جمله توانایی اتصال آنها به سلول‌های دیگر نیز کاهش می‌یابد، بدین ترتیب پتانسیل سلول‌ها برای متاستاز نیز افزایش می‌یابد.^۷ مطالعات نشان داده است که الگوی واکنش سلول‌های تومورال به لکتین‌ها نشان دهنده رفتار بیولوژیک

سلولی استرومای تومور و غشای سلول‌های سرطانی (علی‌رغم مد آماری صفر) از نظر متوسط شدت رنگ‌آمیزی آنچنان تغییر می‌یابد که از نظر آماری معنی‌دار است. به‌نظر می‌رسد استفاده از این پارامترها به‌عنوان فاکتورهایی جهت گریدینگ تومور نیاز به مطالعه بیشتری دارد. *سپاسگزاری:* این طرح با حمایت مالی شورای پژوهش دانشکده پزشکی زاهدان انجام شده است، بدین‌وسیله از همکاران محترم شورای پژوهش و کتابخانه مرکزی دانشگاه تشکر و قدردانی می‌گردد.

References

- Chin D, Boyle GM, Kane AJ, Theile DR, Hayward NK, Parson PG, et al. Invasion and metastasis markers in cancers. *Br J Plast Surg* 2005; 58: 466-74.
- Makker PN, Conklin J, Hogan V, Raz A. Carbohydrate binding properties in cancer and their ligands as the therapeutic agents. *Trends in Molecular Medicine* 2002; 8: 187-92.
- Thies A, Berlin A, Brunner G, Schulze HJ, Moll I, Pfüller U, et al. Glycoconjugate profiling of primary melanoma and its sentinel node and distant metastases: implications for diagnosis and pathophysiology of metastases. *Cancer Lett* 2007; 248: 68-80.
- Chandrasekaran EV, Chawda R, Rhodes JM, Locke RD, Piskorz CF, Matta KL. The binding characteristics and utilization of Aleuria aurantia, Lens culinaris and few other lectins in the elucidation of fucosyltransferase activities resembling cloned FT VI and apparently unique to colon cancer cells. *Carbohydr Res* 2003 22; 338: 887-901.
- Pettersen I, Andersen JH, Bjornland K, Mathisen Ø, Bremnes R, Wellman M, et al. Heterogeneity in gamma-glutamyltransferase mRNA expression and glycan structures. Search for tumor-specific variants in human liver metastases and colon carcinoma cells. *Biochim Biophys Acta* 2003; 1648: 210-8.
- Chaleoykitti B. Comparative study between preoperative and postoperative histologic grading in adenocarcinoma of the colon and rectum. *J Med Assoc Thai* 2005; 88: 1535-9.
- Redondo P, Nakamura CV, de Souza W, Morgado-Díaz JA. Differential expression of sialic acid and N- acetylgalactosamine residue on the cell surface of intestinal epithelial cells according to normal or metastatic potential. *J Histochemistry and Cytochemistry* 2004, 52: 629-40.
- Lazaris AC, Chatzigianni EB, Paraskevovou H, Tseleni-Balafouta S, Davaris PS. Lectin histochemistry as a predictor of dysplasia grade in colorectal adenomas. *Pathol Oncol Res* 2000; 6: 265-71.
- Ota H, Nakayama J, Katsuyama T, Kanai M. Histochemical comparison of specificity of three bowel carcinoma-reactive lectins, Griffonia simplicifolia agglutinin-II, peanut agglutinin and Ulex europaeus agglutinin-I. *Acta Pathol Jpn* 1988; 38: 1547-59.
- Saeland E, van Vliet SJ, Bäckström M, van den Berg VC, Geijtenbeek TB, Meijer GA, et al. The C-type lectin MGL expressed by dendritic cells detects glycan changes on MUC1 in colon carcinoma. *Cancer Immunol Immunother* 2007; 56: 1225-36.
- Okazaki H, Mizuno M, Nasu J, Makidono C, Hiraoka S, Yamamoto K, et al. Difference in Ulex europaeus agglutinin I-binding activity of decay-accelerating factor detected in the stools of patients with colorectal cancer and ulcerative colitis. *J Lab Clin Med* 2004; 143: 169-74.

به‌صورت معنی‌داری با هم تفاوت پیدا می‌کند هر چند اهمیت بالینی این موضوع هنوز به‌خوبی مشخص نیست.^{۱۱} به‌نظر می‌رسد تغییرات کمی و کیفی ایجاد شده در گلیکوکونژوگه‌های سلول‌های نئوپلاستیک می‌تواند توجیهی برای ویژگی‌های غیرمعمول سلول‌های سرطانی باشد، بدون شک این تغییرات بیوشیمیایی تظاهری از دیگر تغییرات سلول در آنزیم‌های مسیر گلیکوزیلاسیون سلولی است. نتایج این مطالعه نشان داد که تغییرات گلیکوکونژوگه‌های ماتریکس خارج

L-Fucose as a terminal sugar in cellular glycoconjugates of colonic carcinoma

Arab M R.^{1*}

Arab F.²

Karimi M.³

Shahraki M R.⁴

Sargazei G H.⁵

1- Department of Anatomy

2- General practioner

3- Department of Pathology

4- Department of Physiology

5- Department of Anesthesiology

Zahedan University of Medical Sciences

Abstract

Background: Glycoconjugates are a class of cell surface glycoproteins, the terminal sugars of which are important indicators of neoplasia and the aberrant biological behavior of cancer cells. Lectins are a class of plant or animal glycoproteins that specifically bind to the terminal sugars of glycoconjugates. The aim of the present study is to identify the presence of L-fucose in cell surface glycoconjugates and extracellular matrix glycoconjugates of cancer cells of different grades of colonic adenocarcinoma.

Methods: Paraffin blocks of colonic adenocarcinoma tissue from 30 patients were collected from the Pathology Department of Khatam Al Anbia Hospital in Zahedan, Iran. Sections, 5-7 μ m thick, were prepared and stained using hematoxylin and eosin. Sections were graded histopathologically and then stained using the lectin *Ulex europaeus* agglutinin (UEA, 10 μ m/mL), which binds specifically to L-fucose, and Alcian blue (pH=2.5). Sections were graded blindly according to lectin staining intensity on a scale of 0-3. Collected data were analyzed using Kruskal-Wallis and Mann Whitney nonparametric tests with SPSS.

Results: Our results show that there is a significant difference in the staining intensity for L-fucose between tumoral cells of different grades of colon carcinoma ($p < 0.001$). Results show that the degree of UEA lectin binding to cancer cells is lower in the cytoplasm and nucleus and higher in the extracellular matrix in tumors, with the degree increasing with histopathological grade. Furthermore, staining intensity differs in different portions of cancer cells.

Conclusions: The increased staining intensity of L-fucose in the extracellular matrix of colon carcinoma is a reflection of the aberrant protein glycosylation pathway in neoplasia.

Keywords: Colon, adenocarcinoma, lectin, neoplasia, grading, glycoconjugate.

* Corresponding author: Dept. of Anatomy, Faculty of Medicine, Mashahir Sq., Zahedan, IRAN
Tel: +98-541-3414563
email: mr_arabz@yahoo.com