

ارزیابی ایمنووهیستوشیمی بافت کورپوس کاورنوزوم به روش رنگ‌آمیزی NADPH در موش‌های صحرائی نر کلستاتیک: نقش سیستم نیتروژیک و اویپوئیدی

چکیده

زمینه و هدف: مدیاتور اصلی در ایجاد نعوظ، نیتریک‌اکساید آزاد شده از اعصاب غیرآدرنژیک غیرکولینرژیک در کورپوس کاورنوزوم می‌باشد. هدف این مطالعه، بررسی اثر وضعیت کلستاز بر فعالیت آنزیم سنتزکننده NO (NOS) در بافت کورپوس موش‌های صحرائی نر و نقش مسیر NO و اویپوئیدی بود. **روش بررسی:** موش‌های صحرائی به هفت گروه تقسیم شدند (n=۶): کنترل، sham، کلستازهای دو روزه (جراحی به‌همراه انسداد مجرای صفراوی به مدت دو روز)، کلستازهای هفت روزه، کلستازهای ۱۴ روزه، کلستازهای هفت روزه به‌همراه تزریق ۳mg/kg، i.p. مهارکننده آنزیم نیتریک‌اکساید (L-NAME) و کلستازهای هفت روزه به‌همراه تزریق ۲۰mg/kg، i.p. نالتروکسان (آنتاگونیست اویپوئیدی). به‌منظور بررسی فعالیت سیستم نیتریک‌اکساید، بعد از کشتن موش‌ها عضله کورپوس آنها جدا شده و در محلول فیکساتیو قرار گرفت و سپس به کمک رنگ‌آمیزی NADPH Diaphorase فعالیت آنزیم NOS موجود در اعصاب و اندوتلیوم بررسی شد. هر گروه شامل شش حیوان بود. **یافته‌ها:** شدت رنگ‌پذیری اعصاب و اندوتلیوم در گروه کنترل و sham یکسان بود. این شدت در گروه کلستاز دو روزه بیشتر از کنترل بود که در روزهای هفت و ۱۴ بر شدت رنگ‌پذیری افزوده نیز می‌شد. به‌دنبال مصرف L-NAME و نالتروکسان در کلستازهای هفت روزه، شدت رنگ‌پذیری معادل گروه کنترل شد. **نتیجه‌گیری:** با توجه به اینکه رنگ‌آمیزی NADPH Diaphorase به‌عنوان شاخصی از فعالیت NOS مورد استفاده قرار می‌گیرد، می‌توان نتیجه گرفت که فعالیت آنزیم eNOS و nNOS در حیوانات کلستاتیک افزایش می‌یابد که میزان افزایش وابسته به زمان است. نکته دیگر اینکه استفاده از داروهای L-NAME و نالتروکسان با مهار نیتریک‌اکساید و اویپوئیدهای درونی می‌تواند نقش کلیدی در جلوگیری از بروز این تغییرات ایفا کنند که خود می‌تواند به‌عنوان راه حل درمانی در کاهش عوارض بیماری کلستاز نقش داشته باشد.

کلمات کلیدی: کلستاز، عملکرد نعوظ، نیتریک‌اکساید، اویپوئیدها، نالتروکسان، کورپوس کاورنوزوم

حامد صادقی‌پور^۱
مهدی قاسمی^۱
مهدی دهقانی^۱
ملیحه نوبخت^۲
احمدرضا دهپور^{۱*}

۱- گروه فارماکولوژی، دانشگاه علوم پزشکی تهران

۲- گروه بافت‌شناسی، دانشگاه علوم پزشکی ایران

*نویسنده مسئول، تهران، دانشگاه علوم پزشکی تهران، دانشکده پزشکی، گروه فارماکولوژی تلفن: ۶۶۱۱۲۸۰۲
email: dehpour@yahoo.com

مقدمه

انسداد مجرای صفراوی (Biliary tract obstruction) وضعیتی است که باعث علائم و تظاهراتی همچون زردی، خارش، پررنگ شدن ادرار، و کم‌رنگ شدن مدفوع می‌شود.^۱ تحقیقات گسترده‌ای در زمینه پاتوفیزیولوژی این وضعیت و سیستم‌های درگیر در این حالت انجام شده است و فرضیات متفاوتی نیز ارائه گردیده است که از مهمترین آنها می‌توان به افزایش نیتریک‌اکساید و نیز اویپوئیدهای اندوزن نام برد. از زمانی که Moncada و Vallance در سال ۱۹۹۱ فرضیه افزایش تولید نیتریک‌اکساید (NO) را در سیروز مطرح نمودند،^۲ مطالعات متعددی از نقش افزایش تولید NO در کاهش پاسخ

عروقی مشاهده شد در کلستاز حمایت نمودند.^{۳،۴} فرضیه دیگری که در مورد کلستاز مطرح شده است، افزایش تولید اویپوئیدهای اندوزن خصوصاً مت‌انکفالین ([Met5]enkephalin) در این حالت می‌باشد.^۵ به‌رحال، مطالعات بیشتری نیاز است تا مکانیسم‌های دخیل در روند پاتوفیزیولوژی کلستاز به‌طور دقیقی آشکار شوند. نشان داده شده است که نعوظ توسط مدیاتورهای شیمیایی نظیر هورمون‌ها، پروستاگلاندین‌هایی همچون E1 و E2، VIP و اعصاب کنترل می‌شود.^{۶-۸} مطالعات اخیر حاکی از آن است که مدیاتور عمده نعوظ NO است که به‌طور عمده توسط اعصاب غیرآدرنژیک- غیرکولینرژیک (NANC) آزاد می‌شود.^۹ تولید NO به‌وسیله آنزیم

سنتزکننده نیتریک اکساید (NOS) انجام می‌شود که این آنزیم به وسیله جریان ورودی یون‌های Ca^{++} (که بعد از تحریک عصبی اتفاق می‌افتد) و به وسیله O_2 فعال می‌شود. آنزیم سنتزکننده NO، محل‌های تنظیمی متعددی دارد که شامل محل‌های ترکیب شونده برای Nicotinamide- Adenine Dinucleotide Phosphate (NADPH) Flavin Mononucleotide, Flavin Adenine Dinucleotide (FAD) (FMN) و tetrahydrobiopterin می‌باشند.^۸ NO به وسیله تحریک آنزیم Guanylate Cyclase جهت تولید c-GMP عمل می‌کند که آنها مانع ورود Ca^{++} به عضله صاف کاورنوزال شده و منجر به Relaxation عروق و در نتیجه ورود خون به فضاها سیروزوئیدی و نعوظ می‌شود.^۹ مرحله Flaccid معمول پنیس در نتیجه انقباض عضله صاف کورپورال و آرتریال می‌باشد که توسط اعصاب α_2 - آدرنژیک انجام می‌شود که منجر به جریان حداقل به پنیس می‌شوند. یک نعوظ زمانی اتفاق می‌افتد که عضله صاف شل شود و مقاومت آرتریول‌های پنیس و سینوروئیدهای کاورنوزال کاهش یابد.^{۹-۶} در مطالعات گذشته ما نشان دادیم که پاسخ‌های شل‌شدگی وابسته به تحریک اعصاب غیرکولینرژیک غیرآدرنژیک در موش‌های صحرایی نر دچار انسداد مجرای صفراوی تغییر می‌یابد که در این روند مسیر نیتریک اکساید و اپیوئیدهای اندوژن در پاسخ عضله نقش داشت.^{۱۰} با توجه به مطالعات متعددی که در زمینه پاتوفیزیولوژی زمینه‌ای بیماری کلاستان مطرح شده است، هنوز مکانیسم اثر این حالت بر عملکرد نعوظ و بافت کورپوس کاورنوزوم که غنی از اعصاب نیتروژنیک می‌باشد و احتمال تغییر عملکرد آن در این وضعیت وجود دارد، مبهم باقی مانده است. لذا در این مطالعه با استفاده از رنگ‌آمیزی هیستوشیمی NADPH Diaphorase تغییر فعالیت آنزیم سنتزکننده NO (NOS) در اعصاب NANC و اندوتلیوم بافت کورپوس کاورنوزوم را به دنبال ایجاد حالت کلاستان در موش‌های صحرایی نر مورد بررسی قرار دادیم. اثر تجویز مزمن یک مهارکننده نیتریک اکساید سنتتاز (L-NAME) و یک آنتاگونیست سیستم اوبیوئیدی (نالترکسون) را بر تغییرات ناشی از کلاستان در فعالیت آنزیم NOS در اعصاب و اندوتلیوم بافت کورپوس کاورنوزوم مورد بررسی قرار دادیم.

روش بررسی

الف- انتخاب حیوانات: رت‌های نر (Sprague-Dawely) انستیتو پاستور ایران) با وزن ۲۰۰ تا ۲۵۰ گرم در طول مطالعه استفاده

می‌شوند. حیوانات در یک اتاق با کنترل نور کافی با سیکل شبانه روزی ۱۲ ساعته نگهداری می‌شوند و به آنها غذا و آب کافی داده می‌شود. آزمایشات مطابق با توصیه کمیته اخلاقی دانشگاه انجام می‌شوند. موش‌های صحرایی به هفت گروه تقسیم شدند ($n=6$): کنترل، sham، کلاستان‌های دو روزه (جراحی به همراه انسداد مجرای صفراوی به مدت دو روز)، کلاستان‌های هفت روزه، کلاستان‌های ۱۴ روزه، کلاستان‌های هفت روزه به همراه تزریق داخل پریتون i.p، ۳mg/kg، مهارکننده آنزیم نیتریک اکساید (L-NAME) و کلاستان‌های هفت روزه به همراه تزریق داخل پریتون i.p، ۲۰mg/kg نالترکسون (آنتاگونیست اوبیوئیدی). ب- آماده نمودن بافت کورپوس کاورنوزوم: بعد از گذشتن زمان مقرر در هر گروه، رت‌ها از طریق Cervical Dislocation کشته می‌شوند. پنیس از طریق جراحی در سطح اتصالات انتهایی به استخوان‌های Pubo-ischial جدا شده و در ظرف پتری که محتوی محلول Krebs-bicarbonate محتوی (به $NaCl$ ۱۱۸/۱، KCl ۴/۷، KH_2PO_4 ۱/۰، $MgSO_4$ ۱/۰، $CaCl_2$ ۲/۵، $NaHCO_3$ ۲۵/۰) که توسط گاز کاربوژن (O_2 ۹۵٪، CO_2 ۵٪ به صورت حباب (bubbled) اکسیژن‌دهی می‌شود، قرار داده می‌شود. گلنس پنیس و پیشابراه جدا شده و بافت کورپوس کاورنوزوم از تونیکا آلبوژینه جدا می‌شود. دو کورپوس کاورنوزوم به وسیله برش سپتوم فیبری بین آنها از یکدیگر جدا می‌شوند. آنها به‌طور جداگانه در یک ظرف پتری محتوی محلول Krebs-bicarbonate با اکسیژن ۹۵٪ و CO_2 ۵٪ قرار داده می‌شوند و شستشو می‌شوند. ج- رنگ‌آمیزی هیستوشیمی NADPH Diaphorase بعد از جداسازی رشته‌های کورپوس کاورنوزوم و شستشو در محلول Krebs-bicarbonate، این بافت‌ها به مدت ۱۰ دقیقه در محلول ۴٪ از Paraformaldehyde/ Phosphate-Buffered Saline (PBS)، فیکس می‌شوند. سپس نمونه‌های بافت به مدت یک شب در محلول ۲۵٪ از Sucrose PBS در دمای ۴°C قرار داده می‌شوند. بعد از آن برش‌های (۶μm) Cryostat از بافت زده می‌شود و روی یک اسلاید قرار داده شده و به مدت پنج دقیقه با هوا خشک می‌شوند و سپس به مدت ۱۰ دقیقه در PBS هیدراته می‌شوند. این مقاطع بافتی با NADPH، Triton-X، NBT، PBS (pH ۸/۰) به مدت ۴۵ دقیقه انکوبه می‌شوند. سپس برش‌های بافت در محلول بافر گلیسرین شستشو می‌شوند. بعد از آن الگوهای رنگ‌آمیزی به وسیله تأیید حضور نقاط

Diaphorase برای اولین بار نشان دادیم که فعالیت آنزیم NOS در بافت کورپوس کاورنوزوم موش‌های صحرایی نر دچار کلستاتیک به‌طور وابسته به زمان افزایش می‌یابد. همچنین ما نشان دادیم که تجویز هر یک از داروهای مهارکننده NOS (L-NAME) و آنتاگونیست رسپتورهای اویپوئیدی (نالتراکسون) باعث جلوگیری از افزایش فعالیت آنزیم NOS در بافت کورپوس کاورنوزوم موش‌های کلستاتیک ۱۴ روزه شوند که نشان‌دهنده دخالت دو سیستم نیتریک اکساید و اویپوئیدی در اثر پاتولوژیک کلستاز در بافت کورپوس کاورنوزوم موش‌های صحرایی می‌باشد. بعد از آن که Vallance و Moncada در سال ۱۹۹۱ این فرضیه را مطرح نمودند که NO می‌تواند نقشی در پاتوژنز ناهنجاری‌های همودینامیک در سیروز داشته باشد،^۲ در طی دهه ۹۰ حجم عظیمی از مطالعات نشان دادند که تولید NO در بستر عروقی حیوانات و بیماران سیروتیک افزایش می‌یابد که این نتایج بر مبنای اندازه‌گیری سطوح نیتريت و نیترات سیستمیک، فعالیت آنزیم NOS در آئورت و عروق مزاتریک، و سطح cGMP آئورتی در این گروه از بیماران و حیوانات حاصل شد.^{۱۳-۱۱ و ۱۴} همچنین، نشان داده شد که می‌توان به‌وسیله مهارکننده‌های NOS از کاهش پاسخ‌دهی حلقه‌های عروقی آئورتی حیوانات و بیماران سیروتیک به تنگ‌کننده‌های عروقی جلوگیری به عمل آورد.^{۱۴} هرچند درگیری ایزوفرم‌های iNOS و eNOS در این وقایع پیشنهاد شده بود، نقش nNOS در این وضعیت مبهم بود تا اینکه Xu و همکارانش در سال ۲۰۰۰ گزارش نمودند که بیان پروتئین nNOS در آئورت موش‌های صحرایی سیروتیک افزایش می‌یابد.^{۱۵} همچنین، Butterworth نشان

آبی متراکم (densely) در چهار میدان تصادفی *۴۰۰ و شمارش آنها در مقاطع بافتی کورپوس کاورنوزوم در زیر میکروسکوپ الکترونی ارزیابی می‌شوند و در گروه‌های مختلف با هم مقایسه می‌شوند.

د- داروها: داروهای زیر مورد استفاده قرار گرفتند: L-NAME (Sigma, St.) و نالتراکسون (Nw-Nitro-L-Arginine Methyl Ester) که در سالیان حل شدند. ه- تحلیل آماری: داده‌ها به‌صورت داده‌ها به صورت Mean +S.E.M (انحراف معیار ± میانگین) بیان شدند. تحلیل آماری داده‌ها به‌وسیله آنالیز one-way واریانس (ANOVA) متعاقب Newman-Keuls as post-hoc test انجام می‌شد و $p < 0/05$ از لحاظ آماری قابل توجه در نظر گرفته می‌شد.

یافته‌ها

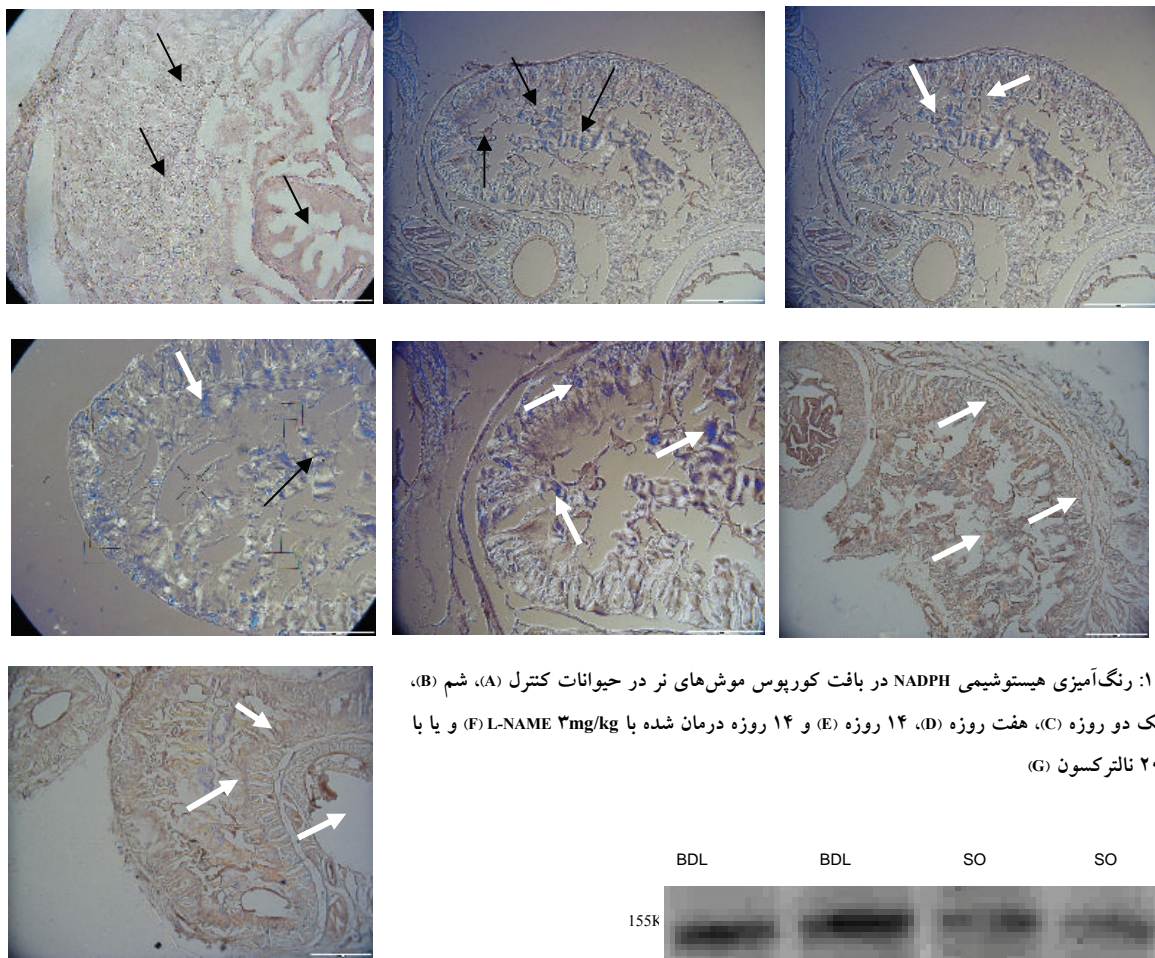
همانطور که در شکل ۱ نشان داده شده است، رنگ‌آمیزی هیستوشیمی NADPH-diaphorase در بافت کورپوس کاورنوزوم موش‌های صحرایی دچار انسداد مجرای صفراوی به‌طور وابسته به زمان در زمان‌های دو، هفت و ۱۴ روزه افزایش داشت. در جدول ۱ میزان رنگ‌پذیری این بافت به‌طور کمی نیز به‌طور معنی‌داری ($p < 0/01$) حاکی از افزایش رنگ‌پذیری وابسته به زمان در حیوانات کلستاتیک در مقایسه با حیوانات کنترل بود. نکته قابل توجه آن بود که درمان مزمن با L-NAME و نالتراکسون از افزایش این رنگ‌پذیری به‌طور معنی‌داری جلوگیری نمود.

بحث

در این مطالعه ما با استفاده از رنگ‌آمیزی هیستوشیمی NADPH

جدول- ۱: تعداد فیبرهای عصبی رنگ گرفته در بافت کورپوس کاورنوزوم موش‌های صحرایی نر در موش‌های کنترل (Control) و کلستاتیک (BDL). a یعنی $p < 0/01$, b یعنی $p < 0/001$ نسبت به گروه Untreated یا کنترل. c یعنی $p < 0/01$, d یعنی $p < 0/001$ نسبت به گروه BDL ۱۴ روزه که درمانی نگرفته است.

گروه‌ها	تعداد سلول‌ها یا فیبرهای محتوی NOS					
	سلول‌های اندوتلیال		اعصاب		عضله صاف	
	میانگین	انحراف معیار	خطای استاندارد	میانگین	انحراف معیار	خطای استاندارد
BDL - 2D	۲۲a	۱/۸	۰/۹۳	۱۴a	۱/۴۱	۰/۷
BDL - 7D	۱۳a	۲/۶۹	۱/۳۴	۲۱a	۲/۱۲	۱/۰۶
BDL - 14D	۳۱b	۲/۶۹	۱/۳۴	۳۵b	۳/۳۹	۱/۶۹
BDL - L	۳d	۰/۵	۰/۲۵	۲d	۱/۱۱	۰/۵۵
BDL - Na	۰d	۰	۰	۰d	۰	۰
Untreated	۵	۱/۱۱	۰/۵۵	۴	۰/۷	۰/۳۵
Control	۰	۰	۰	۰	۰	۰



شکل - ۱: رنگ آمیزی هیستوشیمی NADPH در بافت کورپوس موش‌های نر در حیوانات کنترل (A)، شم (B)، کلستاتیک دو روزه (C)، هفت روزه (D)، ۱۴ روزه (E) و ۱۴ روزه درمان شده با ۳mg/kg L-NAME (F) و یا با ۲۰mg/kg نالترکسون (G)

nNOS در بافت منچه موش‌های صحرایی نر سیروتیک تغییر نمی‌یابد.^{۱۹} حتی در یک مطالعه توسط Montes، کاهش در فعالیت آنزیم NOS در عقده‌های قاعده‌ای موش‌های صحرایی سیروتیک گزارش شد.^{۲۰} همچنین، Goh نشان داد که هیچ تغییر معنی‌داری در بیان nNOS در بافت کبد بیماران سیروتیک رخ نمی‌دهد.^{۲۱} به هر حال، با استفاده از روش رنگ‌آمیزی NADPH-diaphorase ما نشان دادیم که میزان و فعالیت آنزیم nNOS در گروه‌های کلستاتیک افزایش چشمگیری نسبت به گروه‌های کنترل شم را نشان می‌دهد. همچنین داده‌های این مطالعه همچنین نشان دادند که با مصرف مزمن مهارکننده آنزیم NOS در حیوانات کلستاتیک می‌توان از افزایش فعالیت آنزیم NOS در بافت کورپوس کاورنوزوم جلوگیری به عمل آورد که این یافته بر نقش حیاتی سیستم NO در اثر بیماری کلستاز بر بافت کورپوس کاورنوزوم تأکید دارد. برخی بررسی‌ها نشان داده‌اند

شکل - ۲: وسترن بلات (Western blotting) پروتئین آنزیم nNOS در بافت کورپوس کاورنوزوم موش‌های صحرایی نر کنترل شم (SO) و کلستاتیک ۱۴ روزه (BDL).

داد که بیان ژن کدکننده پروتئین nNOS در بیماری کبدی افزایش می‌یابد.^{۱۶} این یافته‌ها باعث شد تا بر نقش احتمالی nNOS در ناهنجاری‌های عروقی و حتی نورولوژیکی در بیماران سیروتیک بیشتر تأکید شود. در یک مطالعه، Wei نشان داد که بیان mRNA و پروتئین nNOS در کبد موش‌های صحرایی دچار سیروز صفراوی افزایش می‌یابد.^{۱۷} به طور مشابهی، Bieker گزارش نمود که سطوح پروتئین و mRNA آنزیم nNOS در آنورت موش‌های سوری سیروتیک و در شریان هپاتیک بیماران سیروتیک افزایش می‌یابد.^{۱۸} اما باید توجه داشت که برخی مطالعات در این زمینه به نتایج متفاوتی دست پیدا کرده‌اند. Hernandez در یک بررسی نشان دادند که سطوح پروتئین

سازگار با این پیشنهاد یافته‌های مطالعه حاضر نشان داد که با استفاده از یک آنتاگونیست رسپتور اوپیوئیدی یعنی نالترکسون می‌توان از افزایش فعالیت آنزیم NOS در بافت کورپوس کاورنوزوم حیوانات کلستاتیک جلوگیری به عمل آورد. به‌طور خلاصه ما در این مطالعه نشان دادیم که فعالیت آنزیم NOS در بافت کورپوس کاورنوزوم موش‌های صحرایی به‌طور وابسته به زمان افزایش می‌یابد. همچنین ما نشان دادیم که با مصرف هر یک از مهارکننده‌های NOS و یا آنتاگونیست سیستم اوپیوئیدی می‌توان از این افزایش جلوگیری نمود که نشان‌دهنده دخالت دو سیستم اوپیوئیدی و NO در اثرات پاتولوژیک کلستاز بر بافت کورپوس کاورنوزوم می‌باشد.

References

- Dooley JS. Extrahepatic biliary obstruction, systemic effects, diagnosis, management. In: Bircher J, Benhamou JP, McIntyre N, Pizzetto M, Rodes J, editors. Oxford Textbook of Clinical Hepatology. 2nd ed. New York: Oxford University Press; 1999. p. 1581-90.
- Vallance P, Moncada S. Hyperdynamic circulation in cirrhosis: a role for nitric oxide? *Lancet* 1991; 337: 776-8.
- Namiranian K, Samini M, Mehr SE, Gaskari SA, Rastegar H, Homayoun H, et al. Mesenteric vascular bed responsiveness in bile duct-ligated rats: roles of opioid and nitric oxide systems. *Eur J Pharmacol* 2001; 423: 185-93.
- Nahavandi A, Dehpour AR, Mani AR, Homayounfar H, Abdoli A, Abdolhoseini MR. The role of nitric oxide in bradycardia of rats with obstructive cholestasis. *Eur J Pharmacol* 2001; 411: 135-41.
- Swain MG, Rothman RB, Xu H, Vergalla J, Bergasa NV, Jones EA. Endogenous opioids accumulate in plasma in a rat model of acute cholestasis. *Gastroenterology* 1995; 103: 630-5.
- Goldstein AM, Padma-Nathan H. The microarchitecture of the intracavernosal smooth muscle and the cavernosal fibrous skeleton. *J Urol* 1990; 144: 1144-6.
- Bossart MI, Spjut HJ, Scott FB. Ultrastructural analysis of human penile corpus cavernosum. It's significance in tumescence and detumescence. *Urology* 1980; 15: 448-56.
- Lue TF. Physiology of penile erection and pathophysiology of erectile dysfunction and priapism. In: Walsh PC, Retik AB, Vaughan ED, Wein AJ, editors. Campbell's Urology. 7th ed. Philadelphia, Pa: WB Saunders Co; 1997: 1157-79.
- Burnett AL. Role of nitric oxide in the physiology of erection. *Biol Reprod* 1995; 52: 485-9.
- Sadeghipour H, Dehghani M, Dehpour AR. Role of opioid and nitric oxide systems in the nonadrenergic noncholinergic-mediated relaxation of corpus cavernosum in bile duct-ligated rats. *Eur J Pharmacol* 2003; 460: 201-7.
- Guarner C, Soriano G, Tomas A, Bulbena O, Novella MT, Balanzo J, et al. Increased serum nitrite and nitrate levels in patients with cirrhosis: relationship to endotoxemia. *Hepatology* 1993; 18: 1139-43.
- Hori N, Wiest R, Groszmann RJ. Enhanced release of nitric oxide in response to changes in flow and shear stress in the superior mesenteric arteries of portal hypertensive rats. *Hepatology* 1998; 28: 1467-73.
- Cahill PA, Redmond EM, Hodges R, Zhang S, Sitzmann JV. Increased endothelial nitric oxide synthase activity in the hyperemic vessels of portal hypertensive rats. *J Hepatol* 1996; 25: 370-8.
- Gadano AC, Sogni P, Yang S, Cailmail S, Moreau R, Nepveux P. Endothelial calcium-calmodulin dependent nitric oxide synthase in the in vitro vascular hyporeactivity of portal hypertensive rats. *J Hepatol* 1997; 26: 678-86.
- Xu L, Carter EP, Ohara M, Martin PY, Rogachev B, Morris K, et al. Neuronal nitric oxide synthase and systemic vasodilation in rats with cirrhosis. *Am J Physiol Renal Physiol* 2000; 279: F1110-5.
- Butterworth RF. Complications of cirrhosis III. Hepatic encephalopathy. *J Hepatol* 2000; 32 (1 Suppl): 171-80.
- Wei CL, Khoo HE, Lee KH, et al. Differential expression and localization of nitric oxide synthases in cirrhotic livers of bile duct-ligated rats. *Nitric Oxide* 2002; 7: 91-102.
- Biecker E, Neef M, Sägeser H, Shaw S, Koshy A, Reichen J. Nitric oxide synthase 1 is partly compensating for nitric oxide synthase 3 deficiency in nitric oxide synthase 3 knock-out mice and is elevated in murine and human cirrhosis. *Liver Int* 2004; 24: 345-53.
- Hernández R, Martínez-Lara E, Del Moral ML, Blanco S, Cañuelo A. Upregulation of endothelial nitric oxide synthase maintains nitric oxide production in the cerebellum of thioacetamide cirrhotic rats. *Neuroscience* 2004; 126: 879-87.
- Montes S, Pérez-Severiano F, Vergara P, Segovia J, Ríos C, Muriel P. Nitric oxide production in striatum and pallidum of cirrhotic rats. *Neurochem Res* 2006; 31: 11-20.
- Goh BJ, Tan BT, Hon WM, Lee KH, Khoo HE. Nitric oxide synthase and heme oxygenase expressions in human liver cirrhosis. *World J Gastroenterol* 2006; 12: 588-94.
- Machelska H, Ziolkowska B, Mika J, Przewlocka B, Przewlocki R. Chronic morphine increases biosynthesis of nitric oxide synthase in the rat spinal cord. *Neuroreport* 1997; 8: 2743-7.

NADPH Diaphorase staining of the corpus cavernosum in cholestatic rats: Role of nitrenergic and opioid systems

Abstract

Sadeghipour H.¹
Ghasemi M.¹
Dehghani M.¹
Nobakht M.²
Dehpour A. R.^{*1}

1- Department of
Pharmacology, School of
Medicine, Tehran University of
Medical Sciences.

2- Department of Histology,
School of Medicine,
Iran University of Medical
Sciences.

Background: Relaxation of the corpus cavernosum plays an important role in penile erection. Previous studies have suggested that nitric oxide (NO) appears to be the most important relaxant involved in the erection process. The aim of the present study was to evaluate the effect of cholestasis in nNOS and eNOS activity of corpus cavernosum.

Methods: forty-two adult male Sprague-Dawley rats were divided equally into seven groups: control, sham operated, 2-, 7-, and 14-day bile duct-ligated animals, 7-day bile duct-ligated chronically treated with L-NAME (3mg/kg/day, i.p.) and 7-day bile duct-ligated animals chronically treated with Naltrexone (20 mg/kg/day, i.p.). The animals in each group were killed and the cavernosal tissues analyzed histologically by light and transmission electron microscopy, with NOS activity detected on NANC nerves and endothelium using an NADPH-diaphorase staining technique.

Results: our results showed that NADPH diaphorase staining in corporal NANC nerves and endothelium of sham-operated and control group had equal intensity. The staining was more intense in 2-day cholestatic rats than in control group, the staining intensity increased in 7-, and 14-day groups too. There were no significant differences between control group and 7-day cholestatic rats that had been treated chronically with L-NAME or Naltrexone.

Conclusions: These results state that in corpus cavernosum of cholestatic rats there is a time-dependent increase in NOS activity of the corporal NANC nerves and endothelium. inhibition of nitric oxide and endogenous opioids by L-NAME or Naltrexone during cholestasis may play a key role in preventing the adverse effects of cholestasis.

Keywords: Cholestasis, erection, nitric oxide, opioids, naltrexone, corpus cavernosum

*Corresponding author: Department
of Pharmacology, School of
Medicine, Medical Sciences
University of Tehran
Tel: +98-21-66112802
email: dehpour@yahoo.com