

استرس اکسیداتیو و تغییرات هیستولوژی کلیه در نفروتوکسیسیته ناشی از جنتامایسین: اثر ویتامین‌های آنتی‌اکسیدان

چکیده

رعنا غزنوی^۱

مهتری کدخدایی^۱

حسین خواستار^۱

مریم زحمتکش^۱

۱. گروه فیزیولوژی، دانشکده پزشکی،
دانشگاه علوم پزشکی تهران

زمینه و هدف: در مطالعات اخیر سازوکارهای متعددی برای نفروتوکسیسیته جنتامایسین ذکر شده است. از آنجایی که برخی مطالعات متابولیت‌های فعال اکسیژن را در سمیت کلیوی ناشی از جنتامایسین دخیل دانسته‌اند، لذا در این مطالعه اثر تجویز ویتامین‌های آنتی‌اکسیدان در کلیه ایزوله *In situ* موش صحرایی بر نفروتوکسیسیته جنتامایسین مورد بررسی قرار گرفته است.

روش بررسی: موش‌های صحرایی در ۵ گروه ۷ تایی قرار گرفتند: (۱) گروه کنترل که کلیه‌ها با محلول تیروید پرفیوز شده‌اند. (۲) گروه جنتامایسین که دوز ۲۰۰ mg/L آن به محلول تیروید اضافه شد. در گروه‌های بعدی نیز جنتامایسین با دوز ذکر شده به محلول تیروید اضافه گردید. (۳) گروه ویتامین C که دوز ۱۰۰ mg/L آن به محلول تیروید اضافه شد و به مدت ۳ روز نیز با غلظت ۲۰۰ mg/L به آب آشامیدنی موش‌ها اضافه گردید. (۴) گروه ویتامین E که ۱۲ ساعت قبل از انجام آزمایش با دوز ۱۰۰ mg/۱۰۰ g BW به موش‌ها تزریق گردید. (۵) گروه ویتامین C + E که ویتامین‌ها به طور توأم مورد استفاده قرار گرفتند. نفروتوکسیسیته ناشی از جنتامایسین توسط افزایش فعالیت آنزیم N-استیل بتا-D-گلوکز آمینیداز (NAG) در ادرار و وضعیت آنتی‌اکسیدانی بافت توسط تغییرات غلظت سوپراکسید دسموتاز (SOD) در بافت کلیه نسبت به گروه کنترل مشخص گردید. همچنین بررسی بافت‌شناسی با میکروسکوپ نوری بر روی مقاطع بافتی کلیه‌ها انجام شد.

یافته‌ها: مصرف ویتامین C موجب مهار افزایش فعالیت آنزیم ادراری ذکر شده در دقایق ۶۰ و ۷۵ پرفیوژن گردید، اما در SOD نسبت به گروه جنتامایسین تغییری ایجاد نکرد. تزریق ویتامین E موجب کاهش آزادسازی NAG به ادرار گردید، اما در غلظت SOD نسبت به گروه جنتامایسین تغییری مشاهده نگردید. مصرف توأم ویتامین E و C موجب ممانعت بیشتری از رهایش آنزیم ادراری شده و همچنین موجب مهار کاهش غلظت SOD ناشی از جنتامایسین گردید. همچنین بررسی‌های بافت‌شناسی اثرات مفید ویتامین‌ها را تأیید نمود.

نتیجه‌گیری: براساس نتایج این مطالعه مصرف ویتامین E و C موجب کاهش سمیت کلیوی ناشی از مصرف جنتامایسین شده و تجویز توأم آنها کاهش بیشتری در سمیت کلیوی این دارو ایجاد می‌کند.

*نشانی: تهران، دانشگاه علوم پزشکی تهران،
دانشکده پزشکی، گروه فیزیولوژی،
تلفن: ۶۶۴۱۹۴۸۴
پست الکترونیک: rghaznav@tums.ac.ir

کلمات کلیدی: جنتامایسین، ویتامین E، ویتامین C، SOD، NAG

مقدمه

موجب ورود مجدد آنتی‌اکسیدان‌های دیگر مانند ویتامین E و اورات‌ها به چرخه می‌شود [۱۰].

در مطالعه‌ای مشاهده شد که تجویز توأم ویتامین C و E مانع افزایش فعالیت آنزیم‌های LDH و آلکالین فسفاتاز کلیوی ناشی از مصرف جنتامایسین می‌گردد و به علاوه از کاهش کلیرنس کلیوی و میزان گلوکوتاتیون بافت کلیه جلوگیری می‌کند [۱۱]. با توجه به این که در سمیت کلیوی ناشی از جنتامایسین رادیکال‌های آزاد به ویژه آنیون سوپراکسید دخالت دارد و سوپراکسیدسموتاز (SOD) اولین خط دفاعی در برابر رادیکال‌های آزاد می‌باشد؛ در این مطالعه وضعیت آنتی‌اکسیدانی بافت کلیه با اندازه‌گیری سوپراکسیدسموتاز (SOD) و میزان سمیت سلولی جنتامایسین با سنجش فعالیت آنزیم N-استیل بتا D-گلوکزآمینیداز (NAG) در ادرار ارزیابی شد. همچنین برش‌هایی از بافت کلیه در گروه‌های مورد آزمایش تحت بررسی بافت‌شناسی قرار گرفت.

روش بررسی

در این تحقیق از ۳۵ موش صحرایی نر نژاد Sprague-Dawley در محدوده وزنی ۲۰۰-۳۰۰ گرم استفاده شد. همه موش‌ها در دمای استاندارد، همراه با آب و غذای مناسب و در شرایط محیطی ۱۲ ساعت روشنایی و ۱۲ ساعت تاریکی نگهداری شدند.

داروهای مورد استفاده در مطالعه از منابع زیر تهیه شدند: پودر جنتامایسین (Sigma آلمان)، ویتامین C (Sigma، آلمان)، ویتامین E (Sigma، آلمان)، کتامین (Rotex آلمان) هپارین (شرکت دارویی رشت ایران)، کلرپرومازین (تهران شیمی-ایران).

برای دستیابی به کلیه ایزوله، ابتدا موش‌ها توسط تزریق داخل صفاقی کتامین و کلرپرومازین بیهوش شدند. سپس

مصرف کلینیکی جنتامایسین که یک آنتی‌بیوتیک آمینوگلیکوزیدی می‌باشد، با وجود اثرات درخشان بالینی آن، به سبب عوارض جانبی دارو محدود شده است. استفاده از این آنتی‌بیوتیک‌ها به عنوان یکی از علل شایع نارسایی حاد کلیه حدود ۱۰ تا ۲۰ درصد موارد ابتلا را به خود اختصاص داده است [۱]. در برخی مطالعات گزارش شده که استرس اکسیداتیو در سمیت کلیوی ناشی از جنتامایسین نقش دارد [۲]. جنتامایسین موجب افزایش تولید آنیون سوپراکسید، پراکسید هیدروژن و رادیکال هیدروکسیل توسط میتوکندری‌های کلیه می‌شود [۳]. رادیکال‌های آزاد موجب پراکسیداسیون فسفولیپیدهای غشایی، شکسته شدن زنجیره DNA و دناتوره شدن پروتئین‌ها می‌شوند [۴]. شاخص‌ترین آسیب بیولوژیک متابولیت‌های فعال اکسیژن، واکنش آنها با لیپیدهای اشباع نشده و در نتیجه پراکسیداسیون آنها می‌باشد. این اثر موجب تغییرات سیالیت غشا می‌گردد و در نتیجه غشا نسبت به مولکول‌هایی حتی به بزرگی آنزیم‌ها قابل نفوذ می‌گردد [۵]. به منظور پیشگیری از آسیب‌های رادیکال‌های آزاد اکسیژن و در نتیجه کاهش سمیت کلیوی ناشی از جنتامایسین، از مواد آنتی‌اکسیدان مختلفی استفاده شده است که شامل: ملاتونین [۶]، دی‌آلیل سولفید [۱]، S-آلیل سیستین [۷]، ویتامین E و پروبوکول [۸] و غیره می‌باشد.

ویتامین E یا آلفا توکوفرول، یک ویتامین محلول در چربی است که رفتارگر رادیکال‌های آزاد می‌باشد. یک مولکول توکوفرول به عنوان یک آنتی‌اکسیدان شکننده زنجیر می‌تواند دو رادیکال پروکسیل لیپید و در نتیجه دو واکنش بالقوه زنجیره‌ای پراکسیداسیون را مهار کند [۹].

ویتامین C یا آسکوربیک اسید یک آنتی‌اکسیدان محلول در آب می‌باشد که علاوه بر رفتگری رادیکال‌های آزاد،

(نواحی آسیب دیده توبول‌ها کمتر از ۲۵٪). (۳) آسیب متوسط (نواحی آسیب دیده توبول‌ها ۲۵٪ تا ۵۰٪). (۴) آسیب شدید (نواحی آسیب دیده توبول‌ها بیش از ۵۰٪). انسداد لومن، واکوئله شدن و پیکنوز سلول‌های توبولی به عنوان شاخصه آسیب در نظر گرفته شد.

داده‌ها توسط نرم افزار SPSS مورد بررسی قرار گرفت. برای مقایسه میانگین فعالیت NAG ادراری در گروه‌ها از ANOVA دوطرفه (Repeated Measurement) و برای مقایسه غلظت SOD از ANOVA یک طرفه استفاده شد. همچنین برای بررسی میزان اختلافات از تست SNK استفاده گردید.

یافته‌ها

پرفیوژن جنتامایسین با دوز ۲۰۰mg/Lit موجب افزایش معنی‌دار فعالیت آنزیم NAG در ادرار ($P < 0/01$)، نمودار ۱) و کاهش غلظت SOD بافت کلیه ($P < 0/05$)، نمودار ۲) شد.

تجویز ویتامین E از افزایش فعالیت آنزیم NAG در ادرار در اثر جنتامایسین تا حدودی جلوگیری کرده ($P < 0/05$)، نمودار ۱)، اما در غلظت SOD بافت کلیه تغییر معنی‌داری نسبت به گروه جنتامایسین ایجاد نکرد.

تجویز ویتامین C از افزایش فعالیت آنزیم NAG در ادرار در اثر جنتامایسین تا حدودی جلوگیری کرده ($P < 0/05$)، نمودار ۱)، اما در غلظت SOD بافت کلیه تغییر معنی‌داری نسبت به گروه جنتامایسین ایجاد نکرد.

تجویز توأم ویتامین E و C موجب مهار کامل رهایش NAG به ادرار ($P < 0/01$)، نمودار ۱) و جلوگیری از کاهش غلظت SOD بافت کلیه ($P < 0/05$)، نمودار ۲) شد.

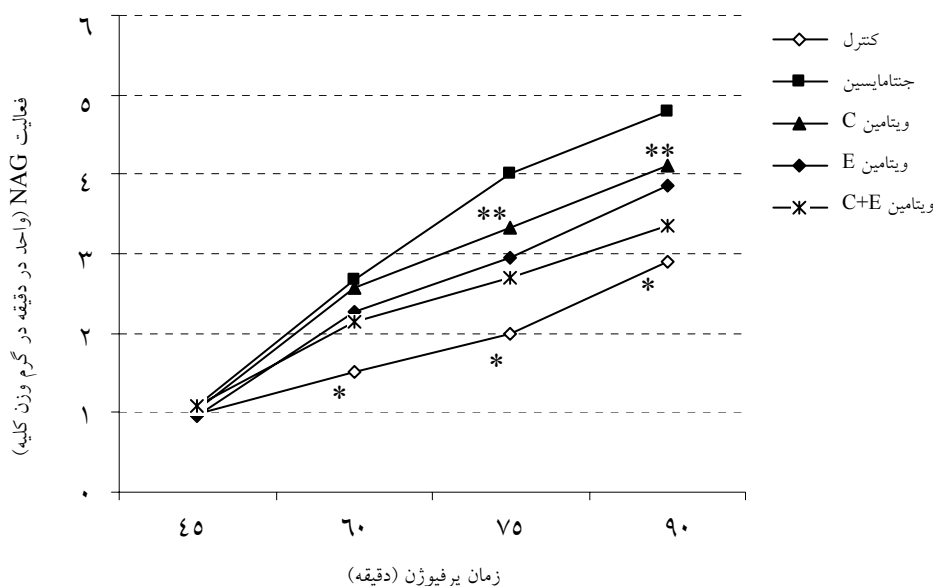
برش‌های بافتی کلیه‌ها در گروه کنترل، بافت‌شناسی طبیعی داشتند (شکل ۱-الف). در گروه جنتامایسین در توبول‌ها آسیب با درجه متوسط مشاهده شد (شکل ۱-ب). تجویز

پوست و عضلات شکم برش داده شد. برای قطع نمودن جریان خون کلیه و جایگزینی آن با محلول پرفیوژن، قسمتی از آئورت شکمی از شریان مزانتریک فوقانی تا ایلئولومبار را در نظر گرفته و تمامی انشعابات این بخش به غیر از شریان کلیوی چپ و راست شامل شریان مزانتریک فوقانی، شریان ایلئولومبار چپ و راست و شریان اسپریماتیک داخلی چپ و راست مسدود شدند. کانول در آئورت قرار داده شد و بعد از تزریق هپارین پرفیوژن آغاز گردید [۱۲].

نمونه‌های ادرار در دقایق ۳۰، ۴۵، ۶۰ و ۷۵ جمع آوری شد. بخشی از بافت کلیه جهت اندازه‌گیری SOD آماده‌سازی شد. بخش دیگری از بافت کلیه در انتهای آزمایش در فرمالین ۱۰٪ فیکس و سپس در پارافین قالب‌گیری و با هماتوکسیلین وائوزین رنگ‌آمیزی گردید.

حیوانات در ۵ گروه مورد آزمایش قرار گرفتند: ۱) گروه کنترل که موش‌ها با محلول تیروید پرفیوژن شدند. ۲) گروه جنتامایسین که با دوز ۲۰۰mg/Lit به محلول تیروید اضافه شد. در گروه‌های ۳ تا ۵ نیز جنتامایسین با دوز ذکر شده به محلول تیروید اضافه شد. ۳) گروه ویتامین C که با دوز ۱۰۰mg/Lit به محلول تیروید اضافه شد و ضمناً به مدت ۳ روز با غلظت ۲۰۰mg/Lit به آب آشامیدنی موش‌ها اضافه گردید. ۴) گروه ویتامین E که ۱۲ ساعت قبل از انجام آزمایش با دوز ۱۰۰mg/۱۰۰gBW، به موش‌ها تزریق گردید. ۵) گروه ویتامین C + E که ویتامین‌ها به طور توأم با دوزهای مذکور تجویز شد.

فعالیت آنزیم NAG در ادرار با روش دهپور [۱۲] و غلظت SOD در قشرکلیه با روش Paoletti [۱۳] توسط اسپکتروفتومتری مورد سنجش قرار گرفتند. بخشی از بافت کلیه در انتهای آزمایش در فرمالین ۱۰٪ فیکس و سپس در پارافین قالب‌گیری و با هماتوکسیلین و وائوزین رنگ‌آمیزی گردید. بافت‌شناسی توبول‌های کلیه براساس میزان آسیب به شرح زیر درجه‌بندی شد: ۱) بدون آسیب ۲) آسیب ملایم



نمودار ۱- مقایسه میانگین فعالیت آنزیم N-اسیتیل گلوکز آمینیداز (NAG) در ادرار گروه‌های پنجگانه

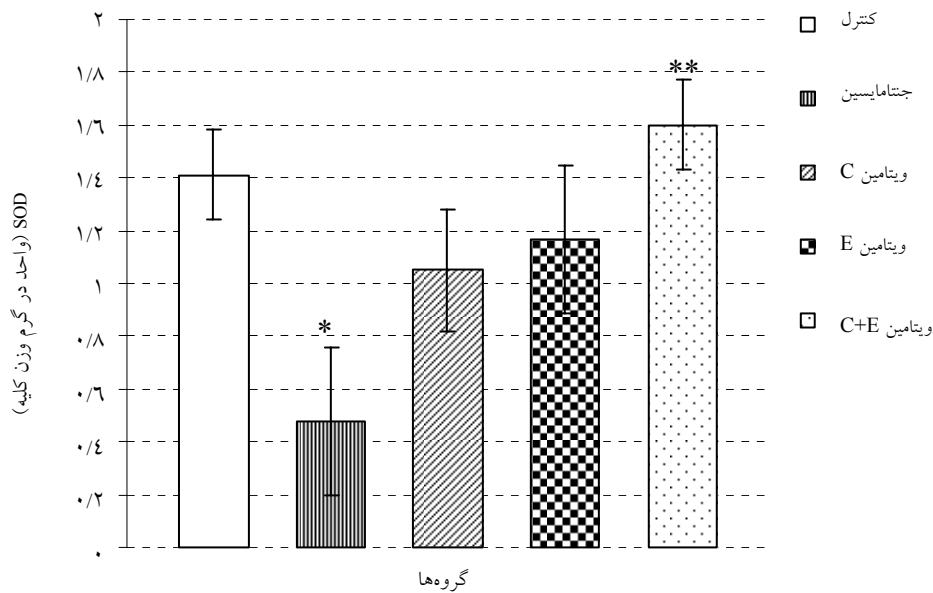
* $P < 0.05$ در مقایسه با گروه جنتامایسین، ** $P < 0.01$ در مقایسه با گروه کنترل

همان طور که در نتایج ذکر شد، پرفیوژن جنتامایسین با دوز 200 mg/Lit موجب ایجاد سمیت کلیوی شده که توسط افزایش فعالیت آنزیم NAG در ادرار مشخص می‌گردد. NAG یک آنزیم لیزوزومی است که به طور عادی فعالیت آن در ادرار نزدیک به صفر می‌باشد و افزایش میزان آنزیم در ادرار نشانگر آزاد شدن آن از غشای میتوکندری در اثر مرگ سلول می‌باشد [۱۲]. همچنین تجویز جنتامایسین موجب کاهش معنی‌دار میزان SOD کورتکس کلیه شد. SOD یک آنزیم آنتی‌اکسیدان است که دارای انواع مختلف یون‌های فلزی در محل اکتیو سایت خود می‌باشد و در سیتوزول و غشای میتوکندری مستقر می‌شود [۱۴]. از آنجایی که یکی از سازوکارهای اصلی سمیت کلیوی جنتامایسین، افزایش تولید رادیکال‌های آزاد اکسیژن می‌باشد و از سوی دیگر SOD اولین سد دفاعی سلول در برابر رادیکال‌های آزاد است، لذا کاهش میزان SOD کورتکس کلیه نشانگر مصرف SOD برای مقابله

ویتامین‌ها در هر سه گروه آسیب هیستولوژیک توبولی را کاهش داده و در گروه ویتامین C + E هیستولوژی بهتری مشاهده شد (شکل ۱- ج، د و ح).

بحث

در مطالعه حاضر که با استفاده از کلیه ایزوله *In situ* موش صحرایی انجام شد، اثر تجویز توأم ویتامین‌های C و E بر سمیت کلیوی جنتامایسین و وضعیت آنتی‌اکسیدانی بافت کلیه بررسی شد. همچنین مطالعه بافت‌شناسی در گروه‌های مورد آزمایش انجام گرفت. سمیت سلولی دارو با اندازه‌گیری آنزیم NAG در ادرار و وضعیت آنتی‌اکسیدانی بافت با سنجش میزان SOD کورتکس کلیه مورد قضاوت و بررسی قرار گرفت.



نمودار ۲- مقایسه میانگین غلظت سوپراکسیددسموناز (SOD) بافت کلیه در گروه‌های پنجگانه

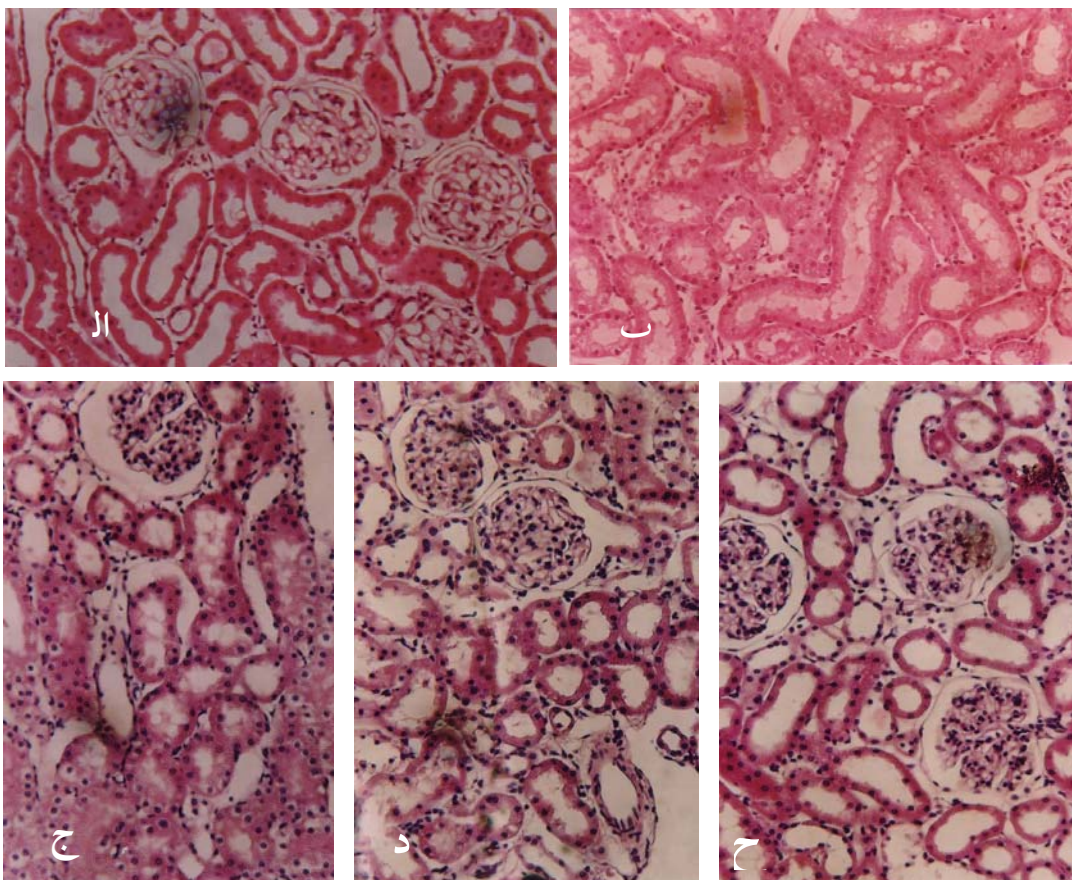
* $P < 0.01$ در مقایسه با گروه کنترل، ** $P < 0.05$ در مقایسه با گروه جنتامایسین

کاهش استرس اکسیداتیو ناشی از جنتامایسین می‌شود. Patra و همکاران گزارش کردند که آسکوربیک اسید به عنوان یک آنتی‌اکسیدان استرس اکسیداتیو ناشی از سرب را در کلیه، مغز و کبد موش‌ها کاهش می‌دهد [۱۵]. Ben Ismail و همکاران نیز نشان دادند که آسکوربیک اسید در مدل In vivo موجب کاهش نفروتوکسیسیته ناشی از جنتامایسین می‌شود [۱۶].

تزریق ویتامین E با دوز $100 \text{ mg}/100 \text{ g BW.im}$ به مدت ۱۲ ساعت قبل از انجام پرفیوژن نیز سمیت کلیوی ناشی از جنتامایسین را کاهش داده است. ویتامین E یا آلفا توکوفرول یک آنتی‌اکسیدان محلول در چربی می‌باشد و رادیکال‌هایی مانند هیدروکسیل، پرهیدروکسیل و سوپراکسید را رفتگری می‌کند. بدین ترتیب ویتامین E موجب محافظت غشای پلاسمایی و غشای اندامک‌ها از پراکسیداسیون توسط متابولیت‌های فعال اکسیژن می‌شود [۹].

با رادیکال‌های آزاد تولید شده در اثر تجمع جنتامایسین می‌باشد.

در مطالعه حاضر تجویز ویتامین‌های آنتی‌اکسیدان به تنهایی و به صورت همزمان، از سمیت جنتامایسین پیشگیری کرد که پیشگیری در تجویز همزمان کامل‌تر بود. مطالعات متعددی متابولیت‌های فعال اکسیژن را دلیل سمیت کلیوی ناشی از جنتامایسین گزارش کردند. Yang و همکاران در مطالعه خود گزارش کردند که در اثر تجمع جنتامایسین در سلول‌های توبولی، میتوکندری‌های این سلول‌ها متابولیت‌های فعال اکسیژن فراوانی تولید می‌کنند [۳]. Ashraf و همکاران پیشنهاد دادند که جنتامایسین به عنوان شلاتور آهن عمل کرده و کمپلکس Fe^{2+} - جنتامایسین موجب پیشبرد واکنش ردوکس می‌گردد [۸]. ویتامین C یا آسکوربیک اسید یک آنتی‌اکسیدان محلول در آب می‌باشد که رادیکال هیدروکسیل، سوپراکسید، پراکسی نیتریت و غیره را خنثی می‌کند [۵]. بنابراین موجب



شکل ۱- بافت‌شناسی کلیه ایزوله. الف- بافت‌شناسی طبیعی کلیه های گروه کنترل. ب- آسیب توبولی با درجه متوسط در گروه جنتامایسین. ج و د و ح- بهبود بافت‌شناسی در گروه‌های دریافت کننده ویتامین

Gultekin و همکاران نشان دادند که ترکیبی از ویتامین E و C موجب کاهش استرس اکسیداتیو ناشی از کلرپیریفوز- اتیل در گلبول قرمز می‌شود [۱۸]. Wagner و همکاران نیز گزارش کردند که ترکیبی از ویتامین E و C موجب کاهش استرس اکسیداتیو ناشی از آسیب پرفیوژن مجدد ریوی می‌گردد [۱۹]. از مطالعه حاضر نتیجه‌گیری می‌شود که تجویز ویتامین‌های E یا C از سمیت کلیوی جنتامایسین تا حدودی پیشگیری می‌کند و تجویز توأم ویتامین E و C موجب کاهش بیشتر در استرس اکسیداتیو ناشی از جنتامایسین می‌گردد.

Abdel-Naim و همکاران نیز در مطالعات خود در زمینه اثر آنتی‌اکسیدانی ویتامین E در سمیت جنتامایسین به نتایج مثبتی دست یافتند [۸]. تجویز توأم ویتامین E و ویتامین C موجب ممانعت بیشتری در سمیت کلیوی ناشی از جنتامایسین می‌گردد. دلیل احتمالی کاهش سمیت در این گروه، احیای رادیکال توکوفروکسیل به توکوفرول توسط آسکوربیک اسید می‌باشد، یعنی ویتامین C موجب بازچرخش^۱ ویتامین E می‌شود [۱۷]. بنابراین ویتامین C در حفظ سطح توکوفرول غشا نقش دارد.

1 - Recycling

Renal oxidative stress status and histology in gentamicin nephrotoxicity: The effects of antioxidant vitamins

R. Ghaznavi¹
M. Kadkhodaei¹
H. Khastar¹
M. Zahmatkesh¹

1. Department of Physiology, School
of Medicine, Tehran University of
Medical Sciences, Tehran, Iran

ABSTRACT

Background: In recent publications, several mechanisms have been implicated in gentamicin (GM) nephrotoxicity. Reactive oxygen species have been proposed as one of the causative factors of the drug renal side effects. This study was designed to evaluate the protective effects of the antioxidant vitamins against GM-mediated nephropathy in insitu isolated rat kidneys.

Methods: Male Sprague-Dawley rats were randomly assigned to one of the following groups of seven rats: Group 1 (control) was tyrode perfused kidneys. Group 2 (GM), 200µg/ml gentamicin was added to the perfusate. Group 3 (GM + Vit C), the same as group 2 but vitamin C (200 mg/L) was added to the drinking water for 3 days and 100 mg/L to the perfusate. Group 4 (GM + Vit E), the same as group 2 but vitamin E (100 mg/100 g BW, ip) was injected 12 h before experiments. Group 5 (GM + Vit C + Vit E) the same as group 2 but Vit E and C were co-administered (same as Group 3 & 4). Urinary N-acetylcysteine (NAG) and renal cortex superoxide dismutase (SOD) levels were measured and tissue histological evaluations were performed.

Results: Gentamicin caused a significant nephrotoxicity demonstrated by increase in urinary NAG. Decline in SOD contents were observed comparing to controls. Vit C or Vit E inhibited the gentamicin-induced increased releases of NAG into urine but did not show a significant effect on the SOD levels.

Conclusion: Co-administration of VitC&E significantly prevented the GM nephrotoxicity demonstrating by preservation of SOD levels and prevention of increase in urinary enzyme activities. Histological studies of renal tissues provided additional evidences for protective effects of antioxidant vitamins. We concluded that moderate doses of Vit C & E have protective effects in gentamicin nephrotoxicity and co-administration of these vitamins have additional beneficial effects.

Keywords: Gentamicin, Vitamin C, Vitamin E, NAG, SOD

* School of Medicine, Tehran University
of Medical Sciences, Tehran, Iran, Tel:
+98(21)66419484,
Email: rghaznav@toms.ac.ir

References

- Pedraza J, Gonzalez A, Maldonado D, Barrera D, Medina O, Hernandez R et al. disulfide ameliorates gentamicin-induced oxidative stress and nephropathy in rats. *Eur J Pharmacol* 2003; 18: 71-8.
- Cuzzocrea S, Mazzon E, Dugo L, Serraino I, Paola R, Britti D et al. A role for superoxide in gentamicin-mediated nephropathy in rats. *Eur j pharmacol* 2002; 450: 67-76.
- Yang C, Du X, Han Y. Renal cortical mitochondria are the source of oxygen free radicals enhanced by gentamicin. *Ren Fail* 1995 ; 17: 21-26.
- Inoue S, Kawanishi S. Oxidative DNA damage induced by simultaneous generation of nitric-oxide and superoxide. *FEBS lett* 1995 ; 371: 86-88.
- Manfred K, Eberhard t. Reactive oxygen metabolites. United States of America: CRC Press: 2001.
- Sener G, Sehirli A, Altunbas H, Ersoy Y, Paskaloglu K, Arbak S & et . AlMelatonin protects against gentamicin-induced nephrotoxicity in rats. *J Pineal Res* 2002; 32: 231-236.
- Maldonado P, Barrera D, Rivero I, Mata R, Medina O, Hernandez R. Antioxidant S-allylcysteine prevents gentamicin-induced oxidative stress and renal damage. *Free Radic Biol Med* 2003 ; 35: 317-24.
- Abdel-Naim A. Protective effect of vit E and probacol against gentamicin induced nephrotoxicity in rat. *Pharmacol Res* 1999; 40: 183-187.
- Wolf R, Wolf D, Ruocco V. Vitamin E: the radical protector. *J Eur Acad Dermatol Venereol* 1998; 10: 103-17.
- Kathleen L, Sylvia E . Krauses food, nutrition & diet therapy, WB Saunders Company: 2000.
۱۱. خواستارح، کدخدایی م، فقیهی م، شمس ص، غزنوی ر، زحمتکش م. بررسی اثر استفاده توأم ویتامین E و C در جلوگیری از سمیت کلیوی حاد جنتامایسین در مدل کلیه پرفیوزیه موش صحرائی. مجله فیزیولوژی فارماکولوژی ۱۳۸۳: جلد ۸: صفحه ۹۳-۹۹.
- Dehpour AR, Essalat M, Ala S, Ghazi-Khansari M, Ghafourifar P. Increase by NO synthase inhibitor of lead-induced release of NAG from perfused rat kidney. *Toxicol* 1999; 132: 119-125.
- Paoletti F, Mocali A. Determination of SOD activity by purely chemical system based on NAD (P) H oxidation. *Methods Enzymol* 1990; 186: 209-220.
- Pani G, Colavitti R, Bedogni B, Fusco S, Ferraro D, Borrello S & et al .Mitochondrial superoxide dismutase: a promising target for new anticancer therapies. *Curr Med Chem* 2004; 11: 1299-308.
- Patra R C, Swarup D, Dwive SK. Antioxidant effect of α tocopherol, ascorbic acid and L-methionine on lead induced oxidative stress to the liver, kidney and brain in rats. *Toxicol* 2001 ; 162: 81-88.
- Ben Ismail TH, Ali BH, Bashir AA. Influence of iron, defroxamin and ascorbic acid on gentamicin induced nephrotoxicity in rats. *Gen Pharmacol* 1994; 25: 1249-52.
- Appenroth D, Frob S, Kersten L, Splinter F, Winnefeld K. Protective effects of vitamin E and C on cisplatin nephrotoxicity in developing rats. *Arch Toxicol* 1997; 71: 677-83.
- Gultekin F, Delibas N, Yasar S, Kilinc I. In vivo changes in antioxidant systems and protective role of melatonin and a combination of vitamin C and vitamin E on oxidative damage in erythrocytes induced by chlorpyrifos-ethyl in rats. *Arch Toxicol* 2001; 75: 88-96.
- Wagner F, Weber A, Ploetze K, Schubert F, Albrecht S, Schueler S. In vivo measurement of radical scavenger efficacy of vitamins C and E in a pig model of pulmonary reperfusion injury. *Transplant Proc* 2001; 33: 926-30.