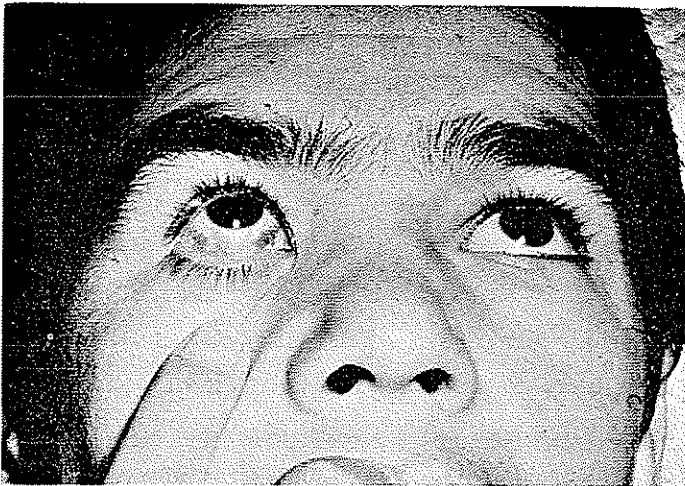


بیماری کلپیل - تری نونی (۱)

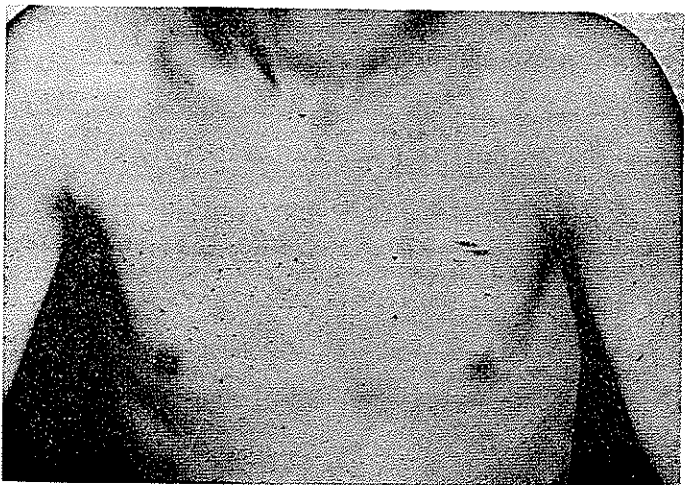
و شرح حال یک مورد جالب از این عارضه**

دکتر محسن نفیسی**

دکتر محمد مرشد**



شکل ۱



شکل ۲

بیماری کلپیل تری نونی عارضه نادری است که معمولاً پوست و عروق را فرا میگیرد و گاهی بزرگی اندام نیز در این گونه بیماران مشاهده میگردد.

بیمار مورد بحث فقط آنژیوم پوستی و واریس را بطور وضوح داراست ولی هیپرتروفی در اندام مشاهده نمیشود. شاید با پیشرفت بیماری این علامت هم آشکار گردد.

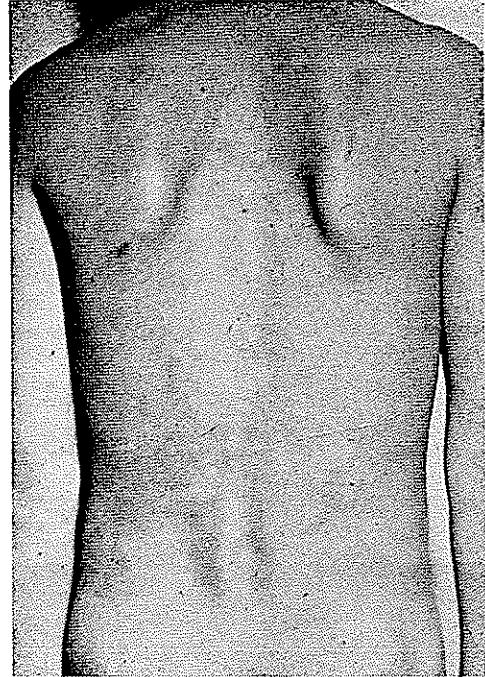
شرح حال: آقای م - ش ۱۷ ساله کشاورز، اهل وساکن اراک. بعلت خیزد ر پاها در هنگام ایستادن و لکه های پوستی مراجعه مینماید. بیمار از سه سال قبل احساس میکند که در موقع راه رفتن پاهایش سنگین میشود بخصوص ساق پای چپ و بعلاوه بعد از ایستادن و راه رفتن خیزی در پاهایش پیدا میشود. لکه های پوستی را از زمان کودکی خاطرنشان میسازد. در سابقه شخصی و فامیلی نکته قابل ذکری ندارد.

آزمایشهای بالینی - فشار خون ۸۰/۱۲۰، وزن ۴۰ کیلو گرام، نبض ۸۸ قرعه در دقیقه و حرارت طبیعی. در صورت لکه کوچک قرمز رنگی در پلک پائین چشم راست و لکه رنگی در صلبیه چشم چپ در قسمت تحتانی (شکل شماره یک) وجود دارد. پوست جلو و پشت قفسه سینه بطور نامرتب بزرگ قرمز است (شکل شماره دو و سه) و بعلاوه هردو پا و ساقها بخصوص طرف چپ و هردو دست و ساعد مخصوصاً طرف چپ دارای پوست بنفش رنگ می باشد. در نقاط دیگر بطور پراکنده لکه های کوچک پوستی قرمز رنگ وجود دارد. پوست در این قسمت ها گرم تر از جاهای دیگر است ولی نبض

۱ - Klippel - Trenaunay ou Nevous Varicose Osteohypertrophus

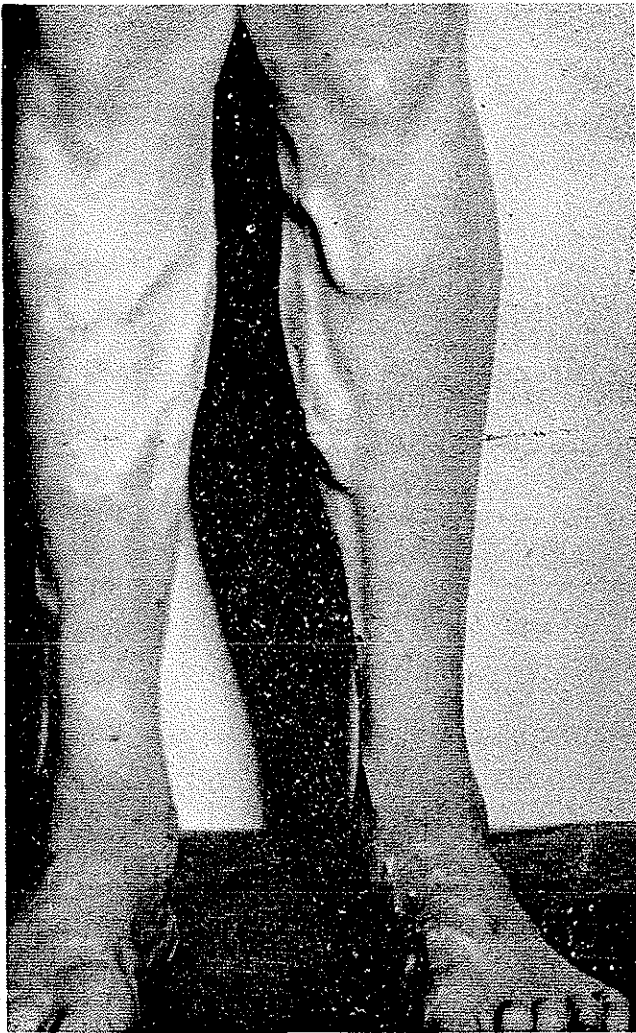** از کارهای بخش پزشکی یک مرکز پزشکی پهلوی

** دانشیاران بخش پزشکی یک مرکز پزشکی پهلوی

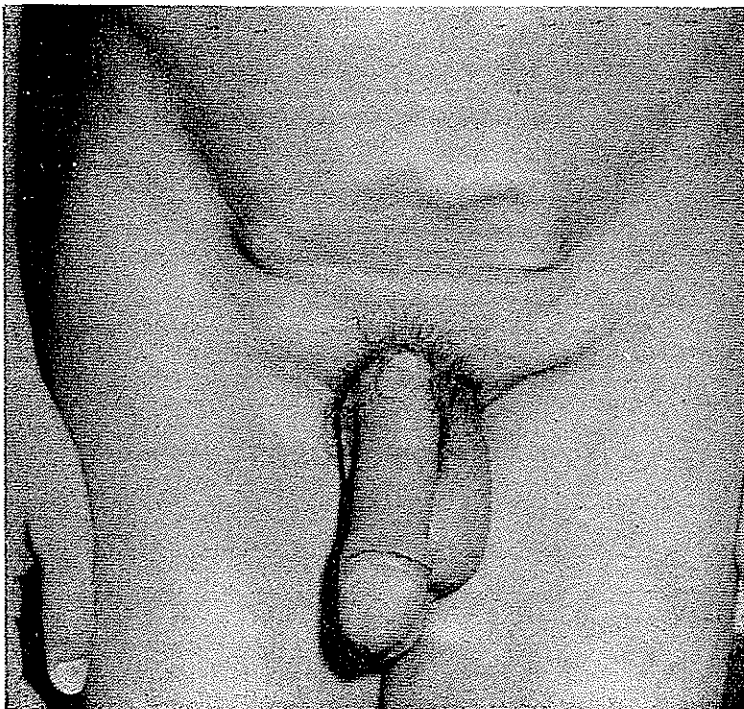


شکل ۳

در این نواحی حس نمیشود. سردمک چشمهایکسان و چشم هاضریان ندارد و سوفلی هم در روی آنها بگوش نمیرسد. ته چشم در معاینه ضایعه‌ای ندارد. قلب و ریتین طبیعی است عروق محیطی عادی است و تمام نبض‌های محیطی حس میشود. در شکم طحال و کبد حس نشد. بیمار ادنوباتی ندارد. در اندام تحتانی در هر دو ساق و ران واریس موجود است (شکل شماره ۴). در ناحیه هیپوگاستروید متسع قوسی شکلی با تحدب بطرف بالادیده میشود که بخصوص در موقع ایستادن خیلی برجسته تر است و از طرف کشاله ران راست پریشود (شکل شماره ۵). آلت تناسلی بیمار بزرگتر از عادیست. مودر قسمتهای مختلف بدن دیده نمیشود. اندامها مساوی هستند و انگشتان و قسمتهای انتهایی بزرگتر از عادی بنظر نمیرسد و در ناخن‌ها تغییراتی مشاهده نمیگردد و توشه رکتال هم منفی است. دستگاه عصبی - حسهای سطحی و عمقی طبیعی است. نیروی عضلانی عادی است. رفلکس‌های تاندونی و پوستی طبیعی میباشد. بررسی‌های آزمایشگاهی - گویچه‌های سرخ و سفید و فرمول آنها، هماتوکریت، هموگلوبین، قند، اوره طبیعی و V.D.R.L. منفی است رادیوگرافی قلب و ریتین و استخوانهای دست و پاعدادی میباشد. ونوگرافی پای راست - علائم واریس در عروق ساق پادیده میشود. جریان خون از راه ورید سافن داخلی انجام میگردد. ورید رانی راست بطور کمرنگ نمایان است در این ناحیه وریدی بطرف چپ در ناحیه هیپوگاستروید قوسی را طی نموده و بورید رانی طرف چپ میریزد (ورید غیر طبیعی). جدار این قسمت قوسی نامنظم است و خون وریدی از این قسمت بطرف ورید اجوف تحتانی رفته و در کنار



شکل ۴



شکل ۵

اگر ارتباطات قابل توجهی در قسمتهای عمقی آنژیوم موجود باشد در آنموقع ممکنست باعث افزایش کار قلب و ازدیاد فشار سیستولی و هیپرتروفی قلب گردد و در روی آنها لرزش و نبض حس گردد و اسیبتری آن نواحی هم نوسان زیادتری با مقایسه طرف مقابل نشان دهد ولی این نشانه هادر بیمار ما مشاهده نشده است. معمولا در این عارضه واریس در اندام تحتانی مشاهده می گردد و بروز واریس از زمان کودکی و گرفتاری تمام عضو، آنرا از واریس معمولی متمایز مینماید. امتیازی که در این شرح حال دیده میشود ناهنجاریهای متعدد وریدی است که علاوه بر واریسی که در هردو اندام تحتانی موجود است ورید رانی و ایلیاک راست بسته شده است و خون وریدی بوسیله ورید سطحی از ناحیه هیپوگاستر بداخل ورید رانی طرف چپ میریزد و بعلاوه ورید اجوف تحتانی در طرف چپ ستون فقرات بالا میرود. گاهی توأم با واریس لنفانژیوم هم در بعضی از بیماران دیده میشود.

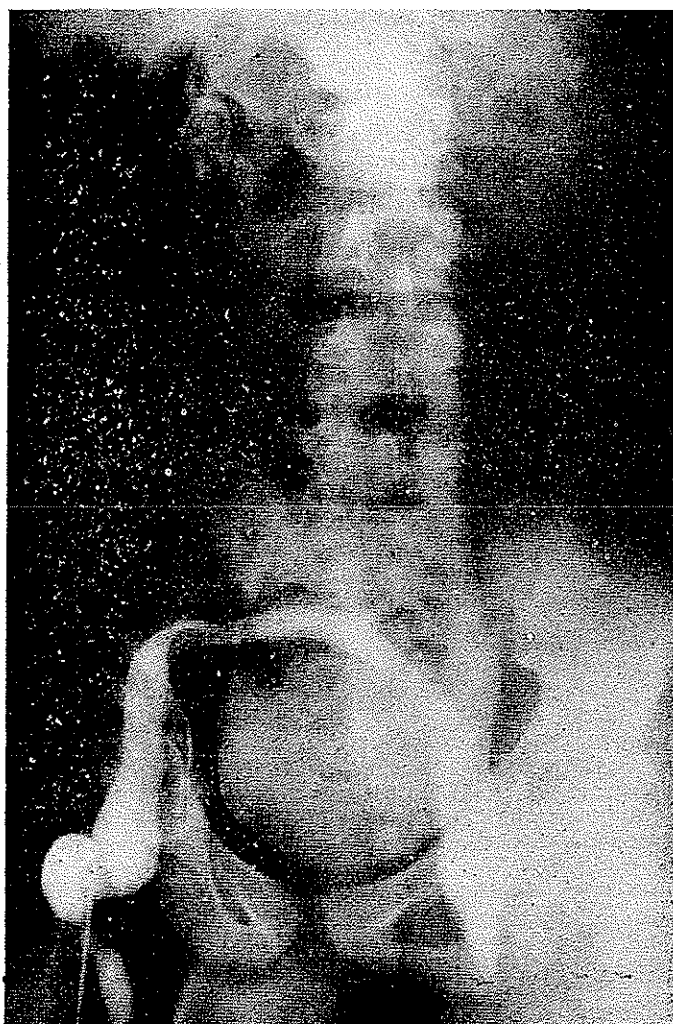
پاتوژنی این عارضه مورد بحث است و دو فرضیه وجود دارد:

۱ - تغییرات حاصل را نتیجه پرخونی نسوج میدانند ولی

معمولا پرخونی باعث ایجاد استئوپروز در استخوان مجاور میشود که در این سندروم دیده نمیشود.

۲ - تصور مینمایند که مربوط به دیسپلازی توأمان عروق و نسوج زیر پوستی و استخوان میباشد. ولی با آزمونهای مختلفه مثل آنژیوگرافی معلوم شده است که فرضیه اولی بیشتر مورد قبول است. در ورید همانطور که در بیمار ما ملاحظه شد ناهنجاریهای متعدد وریدی دیده میشود و گاهی انسداد در اثرسدی در ورید و یا در نتیجه ترومبوفلیت قدیمی تولید میشود و یا همانطوریکه در جنین دیده میشود بیشتر خون وریدی اندام تحتانی وارد ورید سافن خارجی میشود و در سافن عمقی خون کمتری جریان دارد و چون این وضع جنینی بعلى ادامه یابد بواسطه وجود خون زیاد معمولا از دهه دوم زندگی به بعد تولید واریس مینماید. بعلاوه این تغییرات عروقی غیر از ازدیاد کاپیلرها ممکنست باعث ارتباط وریدی شریانی گردد و علائمی را ایجاد نماید گاهی ناهنجاریهای عروقی عمقی مشاهده میشود که با آنژیوگرافی مشخص میگردد. در نسوج نرم اطراف آنژیوم هم ممکن است تغییراتی دیده شود و گاهی نسوج خارج از محل گرفتار هم بزرگ شده و باعث بزرگی گوش، سر، شانه و غیره گردد و بعلاوه در این تغییرات استخوانها هم شرکت مینمایند و کلفت میگردند و رویهمرفته باعث بزرگی عضو گرفتار میشوند. ممکنست در این بیماران اختلالات تروفیک هم دیده شود مثل تغییرات در شکل ناخن ها، زخم ساق پا، خیز و غیره.

چپ ستون مهرهها بطرف بالا سیر مینماید (غیرطبیعی) (شکل شماره ۶). گزارش از دکتر تیموریان - بخش رادیولوژی مرکز پزشکی پهلوی).



شکل ۶

بیویسی پوست - تکه پوستی که از قسمت گرفتار و سالم برداشته شده عروق خونی زیادتری را در قسمت گرفتار نشان داد. بحث - ضایعات پوستی در این سندروم از لکه های کوچک و یا بزرگی از خال عروقی (آنژیوم) تشکیل میشود که معمولا در یک طرف بدن زیادتر است. گاهی رنگ آن قرمز و گاهی بنفش میباشد در صورتیکه قسمت بزرگی را فرا گرفته باشد حرارت موضعی آن قسمت زیادتر از طرف مقابل است. معمولا بروی این ضایعات مودیده نمیشود و گاه بگانه برجستگی پوستی در روی آن دیده میشود. این لکه هادر مخاط دیده نشده اند و معمولا در اندام تحتانی وجود دارد. در این عارضه گاهی که فقط یک اندام بخصوص اندام تحتانی را گرفتار مینماید عضو بزرگتر از طرف مقابل خواهد شد گاهی هم مثل بیمار ما هردو عضو بیک اندازه بوده و استخوانهای آنهم بزرگتر از طرف سالم نخواهد بود.

خلاصه - یکمورد جالب از سندروم « کلیپل تری نونی » متعدد در مسیر وریدها و بعلاوه انژیومیهای متعدد بابعاد گوناگون همراه با ناهنجاریهای وریدی شرح داده شد که در بیمار در هردو پا واریس سطحی ملاحظه گردید با تغییرات غیر طبیعی و ناهنجاریهای

متعدد در مسیر وریدها و بعلاوه انژیومیهای متعدد بابعاد گوناگون در صورت ، جلو و پشت قفسه سینه ، ساعد هردو دست و هردوساق پا، ولی بزرگی اندام با این نشانه ها در حال حاضر توأم نبود.

References

- 1- Robert Degos; Dermatologie Vol-2, 775; Editions Medicales Flammarion. Paris.
- 2- Graciansky, Atlas de dermatologie vol-5. Naevi 21; Maloine Editeur; Paris.
- 3- Aloys Greithr M. D., Dermatologie der Mundhohle und der Mundumgebung, Georg Thieme Verlag ; Stuttgart 143; 1955.
- 4- G.W. Korting M.D.; Therapie der Hautkran-Kheiten. F.K.Schattauer - verlag Stuttgart; 125-71, 1967.
- 5- Wilhelm Schneider M.D.; Lehrbach der Haut und Geschlechts - Krankheiten Neu Bearbeitete Auflage Georg Thieme Verlag; Stuttgart, 313; 1965.
- 6- I. Bergstrand et al; Encyclopedia of Medical Radiology. Springer Verlag; Berlin; 552; 1965.