

سندرم لوفلر

دکتر جعفر ادهم *

در سال ۱۹۳۲ میلادی لوفلر یک عده بیمار دید که دارای سرفه و تنگی نفس آسمی شکل بوده در ریه انفیلتراسیون و درخون ائوزینوفیلی زیادی داشتند .
بامطالعه گزارشهای مشابهی که در آنسال از نقاط مختلف دنیا رسید توانست بین ارتشاحات متعدد و خوش خیم ریه انفیلترا ائوزینوفیلی یا سندرم لوفلر را بجهان پزشکی معرفی کند .

در این سندرم ائوزینوفیلی گرانولوما از تیپ هیستوسیتوزیس دیده میشود که با ائوزینوفیلی طبیعی خون نباید اشتباه کرد. ائوزینوفیلی وقتی موجود است که رادیو-گرافی ریه حد اکثر کدورت را نشان دهد و در این موقع است که باید خون را از این نظر مورد آزمایش قرارداد تا جواب واقعی گرفته شود این بیماری معمولاً خوش-خیم و در زن و مرد بطور مساوی و در سنین مختلفه عمر به ویژه در سن بلوغ بطور انفرادی یا اجتماعی مثلاً در مدارس غالباً در بهار و تابستان ممکن است تظاهر کند دوره آن بین ۱-۳ هفته است .

نشانه‌های بالینی: بسیاری از بیماران اصولاً احساس ناراحتی نمیکند و بطور اتفاقی در ضمن معاینات مرتب رادیوسکوپی یا رادیوگرافی ریه انفیلتراسیون کشف میشود گاهی تب مختصری در دوره کوتاهی حس شده و سرفه و تنگی نفس بیمار را ناراحت میکند گاهی با تابلو بالینی حادی شبیه به سپتیمی باسرفه و تنگی نفس شدید بروز میکند ممکنست بزرگی کبد و طحال و تورم مفصل و اریتم گرهی Erytheme noueux دیده شود.

در آزمایش خون مختصر هیپر لکوسیتوز و زیادی ائوزینوفیل جلب توجه میکند بنا به عقیده Von My Ebury انفیلتراسیون‌ها از نظر آناتومی پاتولوژیک مانند برنکو پنومونی ائوزینوفیلی بوده و نه تنها در ریه بلکه در کبد و کلیه و اپی دیدیم هم دیده شده‌اند و عبارتند از عکس‌العمل‌های آماسی آلرژیک که از آلرژنهایی به وجود آمده‌اند. در نقاط مختلفه گیتی تا کنون آلرژنهای مختلفی از قبیل آسکاریس - نکتورا امریکانوس - فیلاریازیس - اسپرژیلوس - پنومو کوک - اکی نو کوک - نادراً B. K. پول‌های گیاهی - مسود داروئی یا غذائی - عفونت میکربی - تزریق سرم - نیش حشره آکاری (در سیلان توسط ویس واناتان و وین گارتنر شرح داده شده) موجب بروز سندرم لوفلر شده‌اند ولی موارد متعددی هم دیده شده که نتوانسته‌اند آنها را به عفونت یا پارازیتی منسوب سازند.

پیش بینی بیماری معمولاً خوب و بندرت مرگ و میری گزارش شده است. در این مورد هیستولوژی نشان داده که این مرض شبیه بیماری کلاژن خوش خیم است از قبیل پلی آرتريت Nouveau یا گرانولوم چرکی.

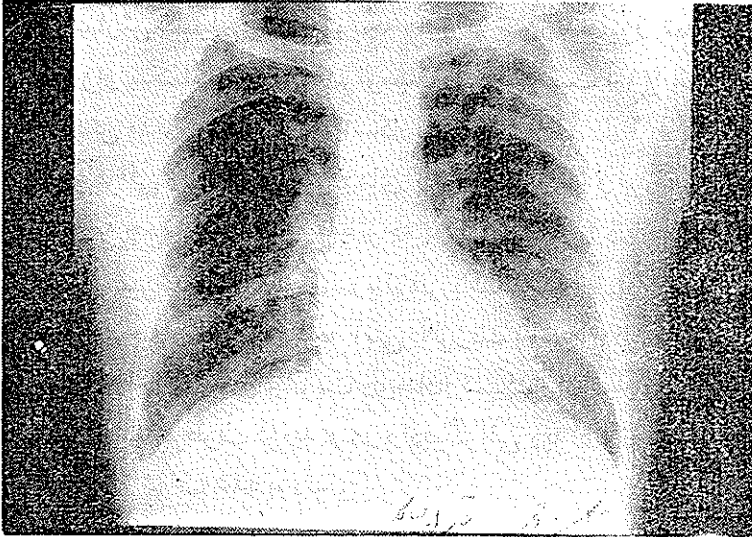
منظره رادیولوژیکی این مرض مانند تمام برونکو پنومونی‌ها متغیر است کانونهای کدر متعدد لو کالیزاسیون مخصوصی نداشته و در نقاط مختلفه ریه پراکنده‌اند اندازه‌شان از سرسنجاج تالویا و آلو تغییر کرده و از اجتماع آنها ممکن است مناطقی با اندازه یک مشت بسته ایجاد شود و نباید با کدورتی که در نتیجه آتلکتازی قطعهای یا در نتیجه برنکو اسپاسم در آسم ظاهر میشود اشتباه کرد. کانونها بطور متناوب و سریع در یک ناحیه محو شده و در ناحیه دیگر ظاهر میشوند بهمین جهت امتحانات مکرر رادیوسکوپی و رادیوگرافی ریه باید بعمل آید نادراً آکسیون خفیف پلورال دو طرفه یا یک طرفه - پریکاردیت و حتی اگر کلیه هم مبتلا شود ادم دو طرفه در ریه بشکل پروانه دیده میشود.

شرح حال بیمار مورد مطالعه بخش رادیولوژی بیمارستان وزیری بترتیب زیر میباشد:

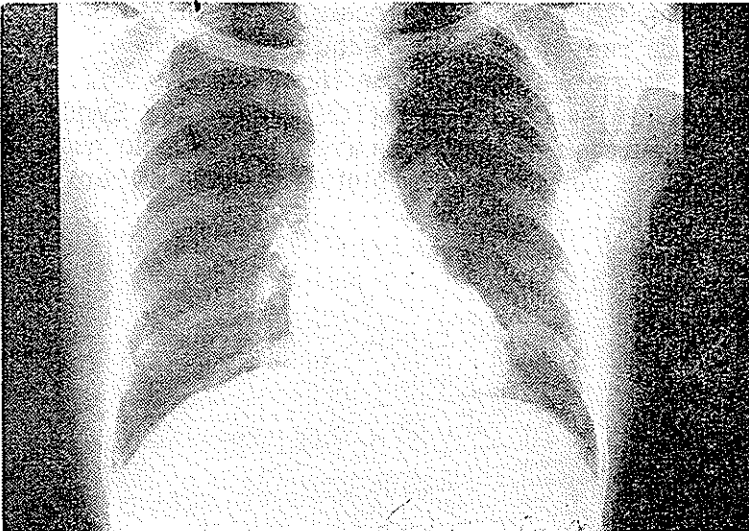
۱- ج-م ۴۵ ساله اهل یزد شغل اداری مدت ۱۲ روز است شکایت از سرفه و

تنگی نفس بخصوص هنگام حرکت میکند که با معالجات معمولی بهبودی نیافته و برای عکس برداری باین بخش معرفی میشود.

سابقه شخصی: بیمار متأهل و دارای ۲ فرزند سالم میباشد زنش سابقه سقط ندارد خودش هم سابقه کسالت مهمی را بیاد ندارد و فقط گاه گاهی به کهیر مبتلایم شده است.



سابقه خانوادگی - نکته جالبی مشهود نیست شرح حال کنونی: بیمار مضطرب



و ناراحت بوده از آب ریزش و گرفتگی بینی و سرفه های خشک و متوالی و تنگی نفس به ویژه هنگام راه رفتن شاکی است حرارت بدن بین $37/2$ و $37/5$ نوسان میکند.

قرعات نبض ۸۰ دفعه در دقیقه فشار خون $\frac{۱۳}{۸}$

آزمایشات آزمایشگاهی: اختلاط از نظر B. K منفی. واسرمن منفی - اوره خون ۰/۳۸ گرم در لیتر - سدیماتاسیون در ساعت اول ۸ میلیمتر در ساعت دوم ۱۲ میلیمتر - فورمول و شمارش گلبولی: تعداد گویچه های سرخ ۴۵ میلیون تعداد گویچه های سفید ۸۵ هزار سگمانته ۰.۷۲ - مونوسیت ۶٪ لنفوسیت ۱۶٪ ائوزینوفیل ۲۵٪
آزمایش مدفوع وجود تخم آسکاریس

رادیوگرافی ریه انفیلتراسیون های پراکنده کوچک و بزرگ در هر دوریه بخصوص قلب ریه چپ دیده میشود که با توجه بمنفی بودن B.K در اختلاط و ائوزینوفیلی زیاد خون بنظر میرسد مربوط به سندرم لوفلر باشند.

معالجه - بیمار تحت معالجه آنتی آلرژیک (آپول کلسیم ساندوستن Cal. Sandostene داخل وریدی و شربت دی متان اکسپکتوران قرار گرفته و پس از چند روز کلیه ناراحتیها برطرف گردید و در رادیوگرافی ریه کانونهای ارتشاحی قبلی از بین رفته و کاملاً شفاف شده بودند.

منابع و مأخذ:

Texte Book of X Ray diagnosis S. G. SHANKS

Traité de radiodiagnostic Ledoux - Lebard.

Traité de radiodiagnostic de H. R. Schinz.

Boucher, H et Coll une petite epidemie de Syndrome de Loeffler intérêt des testes cutanis avec un antigene ascaridien en cas de cycle vermineux Complet. sem Hopital Paris, 31,28 1923,1925-1955.