

بررسی اثر آسپیرین بر تغییرات کورتکس و مدولای کلیه جنین رت

چکیده

دریافت: ۱۳۹۲/۰۳/۱۹ پذیرش: ۱۳۹۲/۰۶/۲۰ آنلاین: ۱۳۹۲/۰۸/۱۰

زمینه و هدف: آسپیرین داروی چندمنظوره و از پر مصرف‌ترین داروها در دنیا می‌باشد. آسپیرین در دوزهای پایین یک داروی مطلوب اما در دوزهای بالا عوارض جانبی تهدیدکننده دارد. در این مطالعه اثرات آسپیرین بر بافت کورتکس و مدولای کلیه جنین‌های رت بررسی شد.

روش بررسی: تعداد ۳۰ سر موش رت ماده باردار شده به‌طور تصادفی به شش گروه مساوی تقسیم شدند؛ گروه شاهد بدون مداخله و گروه شم که ۲ml آب‌مقطر (حلال آسپیرین) را از روز ۲۰-۸ بارداری به‌صورت گاواژ دریافت کرد و چهار گروه تجربی آسپیرین را با دوزهای ۷۵، ۱۰۰، ۲۰۰ و ۳۰۰ mg/kg دریافت نمودند. در روز ۲۰ بارداری پس از کشتن مادران باردار و برداشتن کلیه جنین‌ها و انجام مراحل فیکساسیون و پردازش، مقاطع بافتی تهیه و رنگ‌آمیزی هماتوکسیلین-ائوزین انجام شد. ضخامت کورتکس و مدولای کلیه اندازه‌گیری و سطح معنادار کم‌تر از ۰/۰۵ در نظر گرفته شد.

یافته‌ها: ناهنجاری جنینی ظاهری در گروه‌های تجربی مشاهده نگردید. میانگین وزن جنین‌ها، جفت‌ها و میانگین طول سری-دمی در گروه‌های تجربی با دوز ۷۵، ۱۰۰، ۲۰۰ و ۳۰۰ mg/kg در مقایسه با گروه‌های شم و شاهد اختلاف معناداری نشان ندادند. اگرچه میانگین وزن جنین و جفت در گروه تجربی با دوز ۱۰۰ mg/kg نسبت به گروه‌های شم و شاهد افزایش معناداری داشت. کاهش معناداری در میانگین نسبت ضخامت کورتکس به ضخامت مدولا در گروه‌های تجربی دوز ۷۵، ۱۰۰ و ۳۰۰ mg/kg مشاهده شد (به ترتیب $P=0/03$ ، $P=0/013$ ، $P=0/03$).

نتیجه‌گیری: به نظر می‌رسد مصرف آسپیرین در دوران بارداری موجب بروز ناهنجاری ظاهری در جنین نمی‌شود اما می‌تواند تغییراتی را در ضخامت کورتکس و مدولای کلیه جنین ایجاد نماید.

کلمات کلیدی: آسپیرین، کلیه، جنین، موش صحرائی

سید همایون صدرایی^۱، فاطمه رضایی^۲
مهناز آذرینیا^۳، غلامرضا کاکا^{۳*}
سهیلا جهانی^۲، زهرا شعبانی^۴

۱- مرکز تحقیقات علوم اعصاب، گروه علوم تشریح، دانشگاه علوم پزشکی بقیه‌الله (عج) تهران، ایران.

۲- گروه علوم جانوری، دانشکده علوم زیستی، دانشگاه خوارزمی، تهران، ایران.

۳- مرکز علوم اعصاب، دانشگاه علوم پزشکی بقیه‌الله (عج)، تهران، ایران.

۴- گروه زیست‌شناسی تکوینی جانوری، دانشکده علوم، دانشگاه آزاد اسلامی، واحد تهران شمال، تهران، ایران.

* نویسنده مسئول: تهران، اقدسیه، مجتمع آموزشی ولایت، مرکز علوم اعصاب دانشگاه علوم پزشکی بقیه‌الله (عج)، کد پستی: ۱۹۵۶۸۳۷۱۳

تلفن: ۰۲۱-۲۶۱۲۲۸۶

E-mail: gh_kaka@yahoo.com

مقدمه

غیره) از نظر شیمیایی این وابستگی را با یکدیگر دارند که همگی اسیدهای آلی ضعیفی محسوب می‌شوند. علاوه بر این دارای خاصیت مشترک و مهم وقفه سنتز پروستاگلاندین‌ها هستند.^۱ آسپیرین نسبت به سایر داروهای گروه سالیسیلات‌ها متفاوت است و به نظر می‌رسد که وجود گروه استیل در مولکول آسپیرین علت این تفاوت‌ها باشد. آثار ضدالتهابی آسپیرین تا حد زیادی ناشی از وقفه در سنتز پروستاگلاندین است. این اثر با بلوک غیرقابل برگشت آنزیم

داروهای ضد التهاب غیراستروئیدی (NSAIDs) یکی از پرکاربرد-ترین داروهای پزشکی هستند. NSAIDsها از این‌رو منحصر به فرد هستند که غیرمخدر می‌باشند و اعتیاد ایجاد نمی‌کنند. ناپروکسن، آسپیرین و ایبوپروفن از جمله این داروها محسوب می‌شود.^۱ آسپیرین و داروهای ضدالتهابی غیراستروئیدی جدید (ایبوپروفن، ناپروکسن و

در دوران بارداری پاسخ می‌دهد. در این تحقیق فرض بر این است که این دارو در دوزهای بالا می‌تواند نقش ایجادکننده ناهنجاری در بافت کلیه و به تبع آن در عملکرد کلیه ایجاد کند.

روش بررسی

این مطالعه تجربی در اواخر سال ۱۳۹۱ و سال ۱۳۹۲ در مرکز علوم اعصاب دانشگاه علوم پزشکی بقیه‌الله (عج) تهران انجام شد، حیوانات آزمایشگاهی استفاده شده، موش‌های رت بالغ نژاد ویستار ۱۰-۸ هفته‌ای با محدوده وزنی ۲۵۰-۲۰۰ گرم بودند که از بخش حیوانات دانشگاه بقیه‌الله (عج) تهیه شد.

موش‌ها در یک محیط کنترل شده، در دمای °C ۲۶-۲۲ و رطوبت ۴۵-۵۵٪ و ۱۲ ساعت روشنایی، ۱۲ ساعت تاریکی قرار گرفتند. تمام موش‌های نر و ماده به مدت یک هفته برای سازش با محیط به صورت جداگانه در حیوان‌خانه دانشگاه بقیه‌الله نگهداری و با غذای استاندارد تغذیه شدند. جهت بارور نمودن رت‌های مورد مطالعه، هر روز عصر به قفس موش‌های ماده بالغ، یک موش نر اضافه شد. سپس در صبح روز بعد با روش تهیه پلاک اسمیر صورت گرفتن یا نگرفتن جفت‌گیری بررسی می‌شد. کلیه اصول اخلاقی مطابق با اصول کار با حیوانات آزمایشگاهی مصوب دانشگاه بقیه‌الله انجام شد. ماده موثر آسپیرین به صورت پودر (Darou Pakhsh Pharmaceutical Mfg Co., Karaj, Iran) تهیه شد. محلول آسپیرین با استفاده از آب مقطر تهیه شد و به صورت خوراکی با استفاده از سر سوزن فلزی ویژه گاواژ که جهت تجویز خوراکی دارو از طریق دهان است، به رت‌ها داده شد.

تعداد ۳۰ رت ماده بالغ نژاد ویستار از میان ۵۰ عدد دارای پلاک اسمیر مثبت بودند که در شش گروه مساوی توزیع شدند و دوزها براساس مقالات انتخاب شد. گروه شاهد ماده‌ای دریافت نکرد، گروه شم ۲ml آب مقطر را به عنوان حلال آسپیرین به صورت گاواژ از روز هشت تا روز ۲۰ بارداری دریافت و چهار گروه تجربی آسپیرین را با دوزهای ۷۵، ۱۰۰، ۲۰۰ و ۳۰۰ mg/kg در همین مدت به صورت گاواژ دریافت کردند. سپس رت‌های باردار در روز ۲۰ بارداری توسط دوز بالای کلروفورم کشته شدند. حیوان تشریح و جنین‌ها از درون کیسه رحم خارج شده و با دقت کیسه آمنیون اطراف جنین و نیز

سیکلوآکسیژناز (پروستاگلاندین سنتتاز) انجام می‌شود که کاتالیزور واکنش تبدیل اسید آراشیدونیک به ترکیبات اندوپروکسید است.^۲ اما آسپیرین به علت قدمت و پیش‌افتادگی آزاد در مصرف، در مقایسه با داروهای ضدالتهابی غیراستروئیدی جدید شهرت ضدالتهابی کم‌تری دارد، لیکن به علت سابقه مصرف طولانی و بی‌خطر و قابلیت تحمل زیاد هنوز هم اولین داروی انتخابی برای درمان اکثر موارد اختلالات مفصلی و عضلانی است.^۱ آسپیرین از جمله داروهایی است که از جفت رد شده و بر جنین تاثیرگذار است. اسید سالیسیلیک به طور گسترده در تمام بافت‌های بدن مانند سیستم عصبی مرکزی (CNS)، شیر مادر و بافت‌های جنینی انتشار می‌یابد. بالاترین مقدار آن در کبد، کلیه‌ها، قلب و شش‌ها یافت می‌شود.^۳

اگر آسپیرین قبل از هفته سی‌ام بارداری استفاده شود اثر نهفته با امکان خطر برای جنین را ایجاد می‌کند. بنابراین مصرف آسپیرین در شروع هفته سی‌ام بارداری بایستی منع شود، زیرا باعث بسته شدن زودرس مجرای شریان جنینی می‌شود که ممکن است منجر به افزایش فشارخون جنینی و مرگ جنین گردد. محصولات سالیسیلات منجر به تغییرات در مکانیسم‌های هموستازی مادر و نوزاد، کاهش وزن جنین، افزایش بروز خون‌ریزی درون جمجمه‌ای در کودک نارس، سقط جنین و مرگ نوزاد می‌شود. مصرف آسپیرین در زمان نزدیک به زایمان ممکن است منجر به طولانی شدن زایمان یا منجر به از دست دادن بیش از حد خون مادر، جنین یا نوزاد شود و هم‌چنین موجب طولانی شدن زمان و تاخیر در تولد نوزاد می‌گردد. طولانی شدن زایمان به دلیل مهار پروستاگلاندین‌ها با مصرف آسپیرین گزارش شده است.^۴

داروهای ضدالتهاب غیراستروئیدی منجر به ایجاد انواعی از آنومالی‌های عملکرد کلیوی می‌شوند.^۵ اما در بررسی منابع موجود در این زمینه در مورد اثر آسپیرین بر بافت کلیه جنین یا مطالعه‌ای صورت نگرفته است و یا امکان دریافت آن برای ما مقدور نبود و تمام نتایج یافت‌شده مربوط به تاثیر آسپیرین بر بافت کلیه بالغین بود و از آنجا که مادران باردار ممکن است از این دارو به عنوان ضدالتهاب، ضد درد و تب‌بر استفاده نمایند و این دارو به جنین آن‌ها انتقال یابد، لذا این مطالعه به منظور بررسی تاثیر داروی آسپیرین بر روی بافت کلیه در مرحله جنینی صورت گرفته و شناخت اثرات احتمالی این دارو بر کلیه جنین، به ابهامات ناشی از مصرف آسپیرین

با مطالعه تصاویر بافتی کلیه، ضخامت کورتکس و مدولا اندازه‌گیری و نتایج مربوط به آن در جدول ۱ آورده شد. در محاسبات (ستون برتن که بخشی از قشر بوده و در ناحیه مغز بین هرم‌ها قرار می‌گیرد) وارد نشد. میانگین ضخامت کورتکس در گروه تجربی دوز ۱۰۰ mg/kg (P=۰/۰۰۱) (شکل ۱-ب)، ۲۰۰ mg/kg (P=۰/۰۰۵) (شکل ۱-ج) و ۳۰۰ mg/kg (P=۰/۰۳۸) (شکل ۱-د)، اختلاف معناداری را با گروه شاهد (شکل ۱-الف) و شم نشان دادند، اما میانگین ضخامت مدولا در تمام گروه‌های تجربی با گروه شاهد و شم اختلاف معناداری را نشان نداد. میانگین نسبت ضخامت کورتکس به ضخامت مدولا (نمودار ۳) در گروه‌های تجربی دوز ۷۵ (P=۰/۰۳)، ۱۰۰ (P=۰/۰۱۳) و ۳۰۰ mg/kg (P=۰/۰۳)، کاهش معناداری را با گروه شاهد و شم نشان دادند.

بحث

آسپیرین (استیل سالیسیلیک اسید، ASA) به‌عنوان یکی از معروف‌ترین، ارزان‌ترین و دسترس‌ترین داروهای ضدالتهابی غیر-استروئیدی، استفاده می‌شود. آسپیرین در دوز کم یک داروی کم‌خطر است، اما زمانی که در دوزهای بالا تجویز می‌شود، دارای عوارض جانبی بالایی است. دوره درمانی طولانی با تجویز آسپیرین با نفروتوکسیسیته، زخم دستگاه گوارش، حتی سرطان سلول کلیوی و هم‌چنین اثرات نامطلوب آن بر روی سیستم‌های مختلف بدن همراه است.^۷ داروهای ضدالتهاب از جمله داروهای عمومی هستند که به زنان باردار تجویز می‌شود.^{۸،۹} تمام داروهای ضدالتهاب غیراستروئیدی سیکلواکسیژناز را مهار می‌کنند و می‌توانند اثرات نامطلوب بر مادر و جنین داشته باشند.^{۱۰}

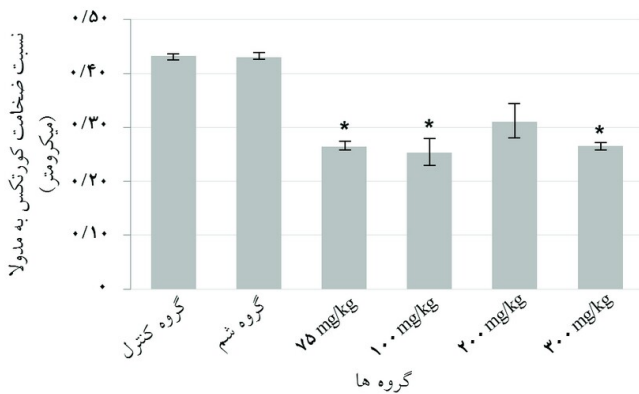
بعضی محققین در معرض قرار گرفتن جنین با آسپیرین یا ایندومتاسین را با خطر بالای ناهنجاری مادرزادی و کاهش وزن جنین مرتبط می‌دانند.^{۱۱} در مطالعه Randall، ایندومتاسین به‌تنهایی وزن جنین را کاهش داده اما تکوین مورفولوژیکی را تحت تاثیر قرار نداده است.^{۱۲} گرچه محققین دیگر موافق این مورد نیستند.^{۹،۱۳} در نتایج به‌دست‌آمده در این تحقیق هیچ‌گونه ناهنجاری مورفولوژیکی و کاهش وزن مشاهده نشد، بلکه در گروه تجربی دوز ۱۰۰ mg/kg، وزن جنین‌ها در مقایسه با گروه شاهد و شم به‌طور معناداری افزایش

جفت را خارج کرده، سپس با ترازوی دیجیتالی (GF-300 Digital Scale Balance, A&D Co., Ltd., Toshima Ku, Tokyo, Japan) با دقت ۰/۰۱ وزن جنین‌ها و جفت‌ها و به‌کمک کولیس اندازه طول سری-دمی آنان اندازه‌گیری و ثبت شد. سپس کلیه جنین‌ها خارج شد و به‌منظور فیکساسیون در فرمالین ۱۰٪ قرار داده شده و برای تهیه برش از بافت کلیه، به آزمایشگاه بافت‌شناسی دانشگاه بقیه‌الله منتقل شدند. برای برش بافتی از میکروتوم (Microtome Rotary MR 2258, Histo Line Laboratories S.r.l., Milano, MI, Italy) استفاده گردید و برش‌هایی با ضخامت پنج میکرون تهیه شد.

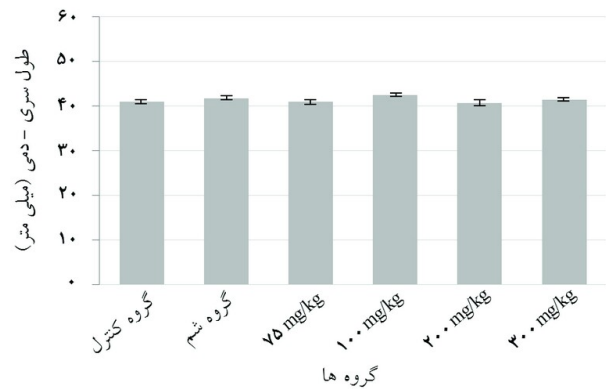
در این مطالعه از هر گروه پنج رت باردار شدند که از هر کدام ۳-۵ جنین برداشت شد و از هر کلیه جنین سه لام تهیه شد. لام‌ها با رنگ‌آمیزی هماتوکسیلین-ئوزین رنگ شده و با میکروسکوپ (DM R microscope and Infinity digital imaging system, Leica Microsystems, Wetzlar GmbH, Germany) بررسی بافتی قرار گرفت. عکس‌برداری از مقاطع بافتی با بزرگ‌نمایی ۴۰×، ۱۰۰× و ۴۰۰× انجام شده و ضخامت کورتکس و ضخامت مدولا اندازه‌گیری شد (Motic Images Ver. 1.2 Digital Microscopy Software, Microscope World, Carlsbad, CA, USA). داده‌ها در نرم‌افزار SPSS ویراست ۱۸ وارد شد و تحلیل آماری نتایج انجام شد. تمام مقادیر برحسب Mean±SEM ارائه شد. با توجه به این‌که شش گروه مورد بررسی قرار گرفت اطلاعات به‌دست‌آمده توسط روش آماری آنالیز واریانس یک‌طرفه (ANOVA) و Tukey's test مقایسه شد. سطح معناداری نیز کم‌تر از ۰/۰۵ در نظر گرفته شد.

یافته‌ها

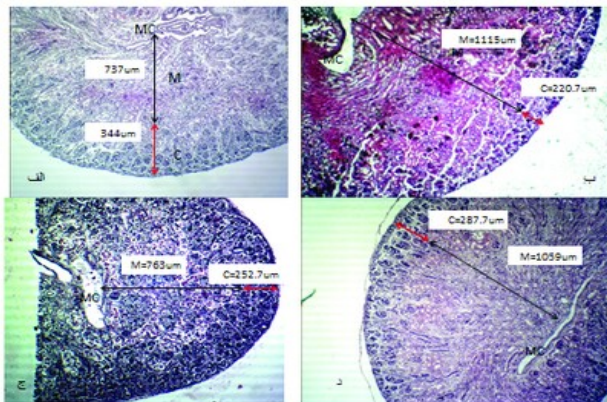
نتایج این مطالعه در خصوص میانگین طول سری-دمی جنین‌های گروه تجربی در مقایسه با گروه شاهد و شم در نمودار ۱، اختلاف معناداری را نشان نداد. نتایج این مطالعه در خصوص وزن جنین‌ها در گروه‌های شش‌گانه ارائه شد (نمودار ۲). همان‌طور که در نمودار ۲ مشاهده می‌شود، میانگین وزن جنین در دوز ۱۰۰ mg/kg (۵/۳۸±۰/۱۲) در مقایسه با گروه‌های شاهد (۴/۹±۰/۱) و شم (۴/۹±۰/۳) افزایش معناداری را نشان داد (P=۰/۰۲). ساختار بافتی کلیه جنین‌ها به‌خوبی بخش کورتکس و مدولا را نشان داد.^۶ بنابراین



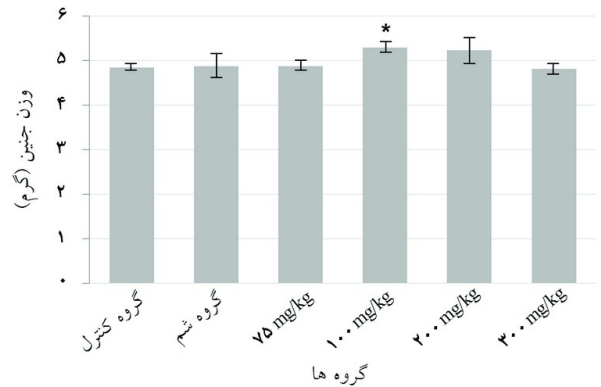
نمودار ۳: نسبت میانگین ضخامت کورتکس به میانگین ضخامت مدولا در شش گروه آزمون آماری: Tukey's test. اختلاف معناداری بین گروه تجربی دوز ۷۵ با گروه شاهد (P=۰/۰۳)، بین گروه تجربی دوز ۱۰۰ با گروه شاهد (P=۰/۰۱۳) و گروه تجربی دوز ۳۰۰ با گروه شاهد (P=۰/۰۳) مشاهده شد.



نمودار ۱: میانگین طول سری - دمی (CRL: mm) در جنین‌های ۲۰ روزه در شش گروه آزمون آماری: Tukey's test. اختلاف معناداری بین گروه‌ها مشاهده نشد. فقط در گروه تجربی دوز ۱۰۰ اختلاف نزدیک به معناداری با گروه شاهد مشاهده شد. (P=۰/۰۹)



شکل ۱: تصاویر بافتی کلیه جنین ۲۰ روزه. الف: گروه شاهد، ب: گروه تجربی دوز ۱۰۰ mg/kg، ج: گروه تجربی ۲۰۰ mg/kg، د: گروه تجربی ۳۰۰ mg/kg. پیکان مشکی: ضخامت مدولا، پیکان قرمز: ضخامت کورتکس (کالیس کوچک: MC، کورتکس: C، مدولا: M)



نمودار ۲: میانگین وزن جنین برحسب گرم در جنین‌های ۲۰ روزه در شش گروه آزمون آماری: Tukey's test. اختلاف معناداری بین گروه تجربی دوز ۱۰۰ و گروه شاهد مشاهده شد. (P=۰/۰۲)

جدول ۱: میزان متغیرهای اندازه‌گیری شده در شش گروه مورد مطالعه

متغیرها	گروه شاهد	گروه شم	75 mg/kg	100 mg/kg	200 mg/kg	300 mg/kg
ضخامت کورتکس (میکرومتر)	333±11	320±10	289±5/6	229±9/7	245±7	273±13
ضخامت مدولا (میکرومتر)	782±45	745±35	1109±15/8	947±139/3	807±74/5	1033±35

* نشان‌دهنده اختلاف معنادار با گروه شاهد می‌باشد. Tukey's test و اختلاف معناداری بین گروه تجربی دوز ۱۰۰ با گروه شاهد (P=۰/۰۰۱)، بین گروه تجربی دوز ۲۰۰ با گروه شاهد (P=۰/۰۰۵) و گروه تجربی دوز ۳۰۰ با گروه شاهد (P=۰/۰۳۸) مشاهده شد.

ضخامت کورتکس به مدولا در گروه‌های تجربی دوزهای ۷۵ mg/kg، ۱۰۰ و ۳۰۰ در مقایسه با گروه شاهد و شم کاهش معناداری نشان داد. به نظر می‌رسد که این کاهش در میانگین نسبت ضخامت کورتکس به مدولا در اثر تغییرات آتروفیکی بود که در کورتکس مشاهده شد، در نتیجه با افزایش دوز از ۱۰۰ mg/kg به ۳۰۰ mg/kg، افزایش نسبی در این نسبت مشاهده شد که به نظر می‌رسد در اثر التهاب در بافت باشد و با دریافت دوز ۳۰۰ mg/kg آسپیرین، تغییرات آتروفیک غالب شده و میانگین به صورت معناداری کاهش پیدا کرده است.

همان‌گونه که Jain اشاره کرده است، تون عروق کلیوی توسط فعالیت خود مختار ذاتی شریان‌های کلیوی و تولید مداوم پروستاگلاندین‌ها تعیین می‌شود، که توسط آسپیرین مهار شده و بنابراین باعث انقباض آرتریول‌ها شده است که منجر به ایسکمی و مرگ سلول اپی‌تلیالی و در نتیجه آتروفی می‌شود.^۷ به نظر می‌رسد مصرف آسپیرین در دوران بارداری موجب بروز ناهنجاری ظاهری در جنین نمی‌شود اما می‌تواند تغییراتی در ضخامت کورتکس و مدولای کلیه جنین را ایجاد نماید.

سپاسگزاری: این مقاله حاصل انجام پژوهش در مرکز علوم اعصاب دانشگاه علوم پزشکی بقیه‌الله (عج) بوده است که بدین وسیله از این مرکز کمال تشکر و قدردانی به عمل می‌آید.

یافته بود. به‌هرحال اثر تراژونی بودن یک دارو یا عامل شیمیایی به‌طور مستقیم وابسته به‌میزان یا زمان غلظت دارو در پلاسما مادری نمی‌باشد. بلکه مهم‌ترین فاکتورهای تراژونی یک ماده شیمیایی خارجی بستگی به روش عملکرد دارو در بدن جنین و دوز دارو در جنین دارد که وابسته به‌میزان غلظت و مدت زمان آن در بدن جنین است.^{۱۴}

بررسی‌هایی که توسط Yokoyama صورت گرفت، نشان داد که وقتی جنین رت در محیط کشت در معرض آسپیرین یا متابولیت‌های آن قرار می‌گیرد، کاهش طول سری-دمی جنین‌های کشت‌شده با آسپیرین به‌وضوح مشاهده می‌شود.^{۱۶} در حالی‌که در نتایج به‌دست‌آمده از این تحقیق اندازه طول سری-دمی اختلاف معناداری را در بین گروه‌ها نشان نداد، بنابراین به‌نظر می‌رسد که تاثیر آسپیرین بر آن وابسته به فاکتورهای مادری است. در مورد اثر آسپیرین بر کلیه جنین مقاله‌ای یافت نشد، اما در مطالعه Jain، رت‌های ماده‌ی بالغی که آسپیرین را با دوز ۱۰۰ mg/kg به‌مدت ۱۵ و ۳۰ روز به‌صورت گاوژ دریافت کرده بودند، تغییرات هیستوپاتولوژیک شاخصی در کلیه و کبد نشان دادند. از جمله تغییرات آتروفیک لوله‌های پروگزیمال و دیستال در کورتکس کلیه، هم‌چنین تغییرات التهابی در مدولا مورد توجه بود.^۷ از نتایج به‌دست‌آمده در این مطالعه، میانگین نسبت

References

- Katzung B, translated by Fatollahy A. Basic and Clinical Pharmacology. Arjmand press; 2008. [Persian]
- Gharib H, Faturechi V, Ajir F, Moezi B. Principles of Endocrinology; 1976. [Persian]
- Chan LY, Chiu PY, Cheung LP, Haines CJ, Tung HF, Lau TK. A study of teratogenicity of hydrosalpinx fluid using a whole rat embryo culture model. *Hum Reprod* 2003;18(5):955-8.
- Funkhouser EM, Sharp GB. Aspirin and reduced risk of esophageal carcinoma. *Cancer* 1995;76(7):1116-9.
- Whelton A, Hamilton CW. Nonsteroidal anti-inflammatory drugs: effects on kidney function. *J Clin Pharmacol* 1991;31(7):588-98.
- Naseer U, Tahir M. Effects of vitamin A on fetal kidneys in albino mice: A histological study. *Pakistan J Zool* 2012;44(4):1045-50.
- Jain N, Shrivastava R, Raghuwanshi A, Shrivastava V. Aspirin induced changes in serum ACP, ALP, GOT, GPT, bilirubin and creatinine in correlation with histopathological changes in liver and kidney of female albino rat. *Int J App Pharm* 2012;4(3):9-11.
- Wilson JG, Ritter EJ, Scott WJ, Fradkin R. Comparative distribution and embryotoxicity of acetylsalicylic acid in pregnant rats and rhesus monkeys. *Toxicol Appl Pharmacol* 1977;41(1):67-78.
- Ye B, Zhang YX, Yang F, Chen HL, Xia D, Liu MQ, et al. Induction of lung lesions in Wistar rats by 4-(methylnitrosamino)-1-(3-pyridyl)-1-butanone and its inhibition by aspirin and phenethyl isothiocyanate. *BMC Cancer* 2007;7:90.
- Wolff F, Berg R, Bolte A, Pütter J. Perinatal pharmacokinetics of acetylsalicylic acid. *Arch Gynecol* 1982;233(1):15-22.
- Turner G, Collins E. Fetal effects of regular salicylate ingestion in pregnancy. *Lancet* 1975;2(7930):338-9.
- Randall CL, Anton RF, Becker HC. Effect of indomethacin on alcohol-induced morphological anomalies in mice. *Life Sci* 1987;41(3):361-9.
- Patrignani P, Filabozzi P, Patrono C. Selective cumulative inhibition of platelet thromboxane production by low-dose aspirin in healthy subjects. *J Clin Invest* 1982;69(6):1366-72.
- Schreinemachers DM, Everson RB. Aspirin use and lung, colon, and breast cancer incidence in a prospective study. *Epidemiology* 1994;5(2):138-46.
- Smith WL, Lands WE. Stimulation and blockade of prostaglandin biosynthesis. *J Biol Chem* 1971;246(21):6700-2.
- Yokoyama A, Takakubo F, Eto K, Ueno K, Igarashi T, Satoh T, et al. Teratogenicity of aspirin and its metabolite, salicylic acid, in cultured rat embryos. *Res Commun Chem Pathol Pharmacol* 1984;46(1):77-91.

Effects of aspirin on renal cortical and medullary tissues in rat embryos

Seyed Homayoon Sadraie
Ph.D.¹

Fatemeh Rezaei M.Sc.²

Mahnaz Azarnia Ph.D.²

Gholamreza Kaka Ph.D.^{3*}

Soheila Jahani M.Sc.²

Zahra Shabani M.Sc.⁴

1- Neurosciences Research Center,
Department of Anatomy, Baqiyatallah
University of Medical Sciences,
Tehran, Iran.

2- Department of Biology,
Kharazmy University, Tehran, Iran.

3- Neurosciences Research Center,
Baqiyatallah University of Medical
Sciences, Tehran, Iran.

4- Department of Biology, School of
Science, Tehran North branch,
AZAD Islamic University, Tehran,
Iran.

* Corresponding author: Baqiyatallah
University, Neurosciences Research Cen-
ter, Tehran, Iran.
Tel: +98-21-26127286
E-mail: gh_kaka@yahoo.com

Abstract

Received: 09 Jun. 2013 Accepted: 11 Sep. 2013 Available online: 01 Nov. 2013

Background: Aspirin is the drug of the century, and is a multifunctional drug and one of the most prescribed drugs in the world. Aspirin is a safe drug at low doses but also it has life-threatening side effects when administered at high doses. This study investigates the effects of aspirin on renal cortical and medullary tissue in rat embryos.

Methods: In this study, 30 pregnant female rats were randomly divided into 6 groups. Control group with no intervention, sham group received 2 ml distilled water (as a solvent of aspirin) received from days 8 to 20 of pregnancy, and four experimental groups received different doses of 75, 100, 200 and 300 mg/kg of aspirin by gavage. Pregnant rats were sacrificed on the twenty days of pregnancy and the fetuses were removed. Weight of the fetuses and placenta and Crown-Rump length were measured. Fetal kidneys were fixed in formalin processed, sectioned and stained with Hematoxylin- Eosin. Thickness of renal cortical and medullary tissue by using a Motic hardware and software system were measured and recorded. A significance level of 0.05 was predetermined for all statistical analyses.

Results: No apparent fetal anomalies were observed in experimental groups. In addition, no significant differences were shown in the mean of fetal weight, placental weight, mean of Crown-Rump length in experimental groups 75, 200 and 300 mg/kg compared to control and sham groups. Mean fetal and placental weight in experimental group 100 significantly increased compared to control and sham groups. Mean ratio of renal cortex to renal medulla in experimental group 75, 100 and 300 were significantly decreased compared to control and sham groups (respectively $P= 0.03$, $P= 0.013$, $P= 0.03$).

Conclusion: It seems that maternal use of aspirin during pregnancy can not cause fetal abnormalities. However, it can cause some changes in renal cortical and medullary tissue of rat embryos.

Keywords: aspirin, fetus, kidney, rats.